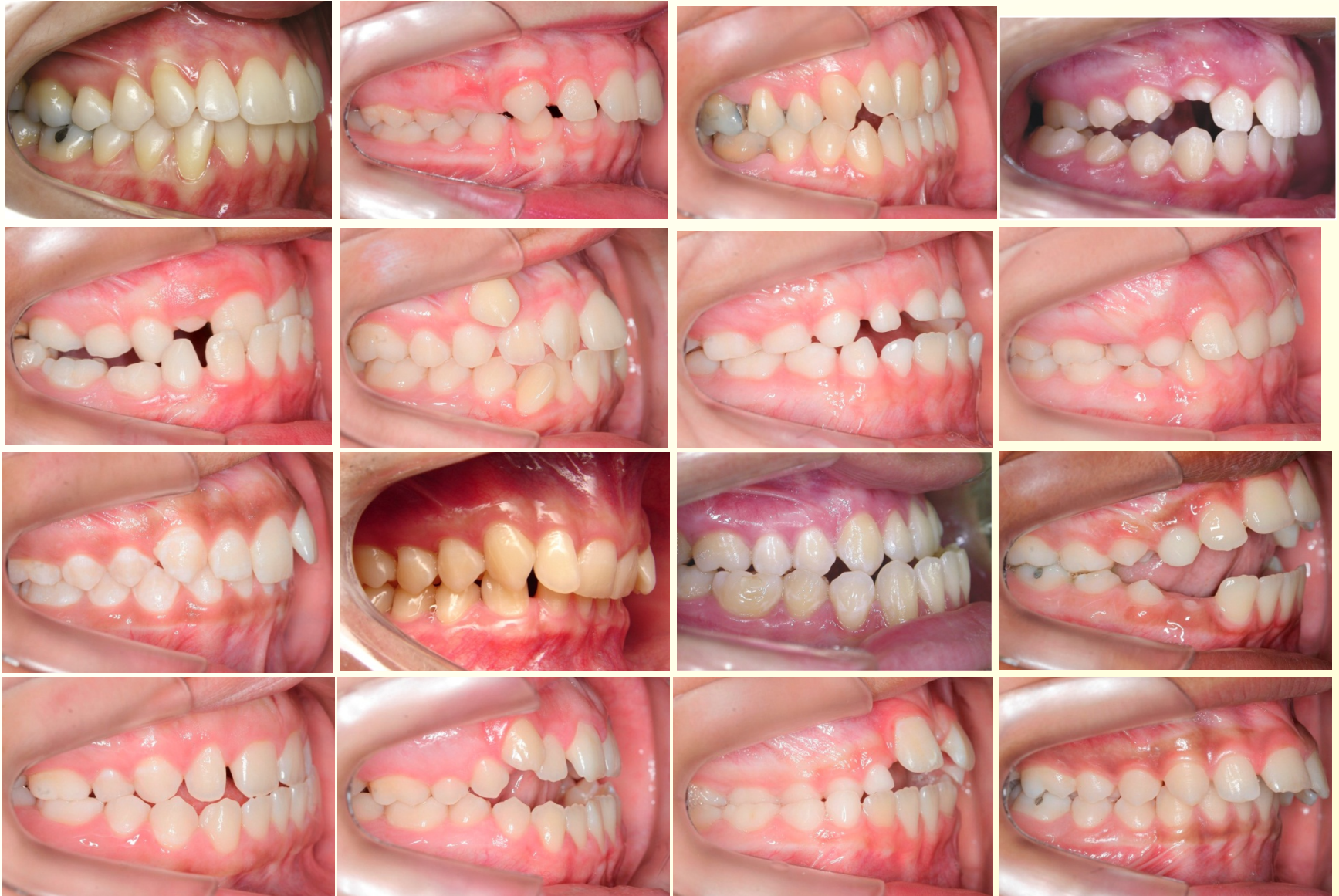

Aula 12

Mordida aberta

Mordida profunda

Introdução



Mordida aberta

1. Definição

2. Classificação

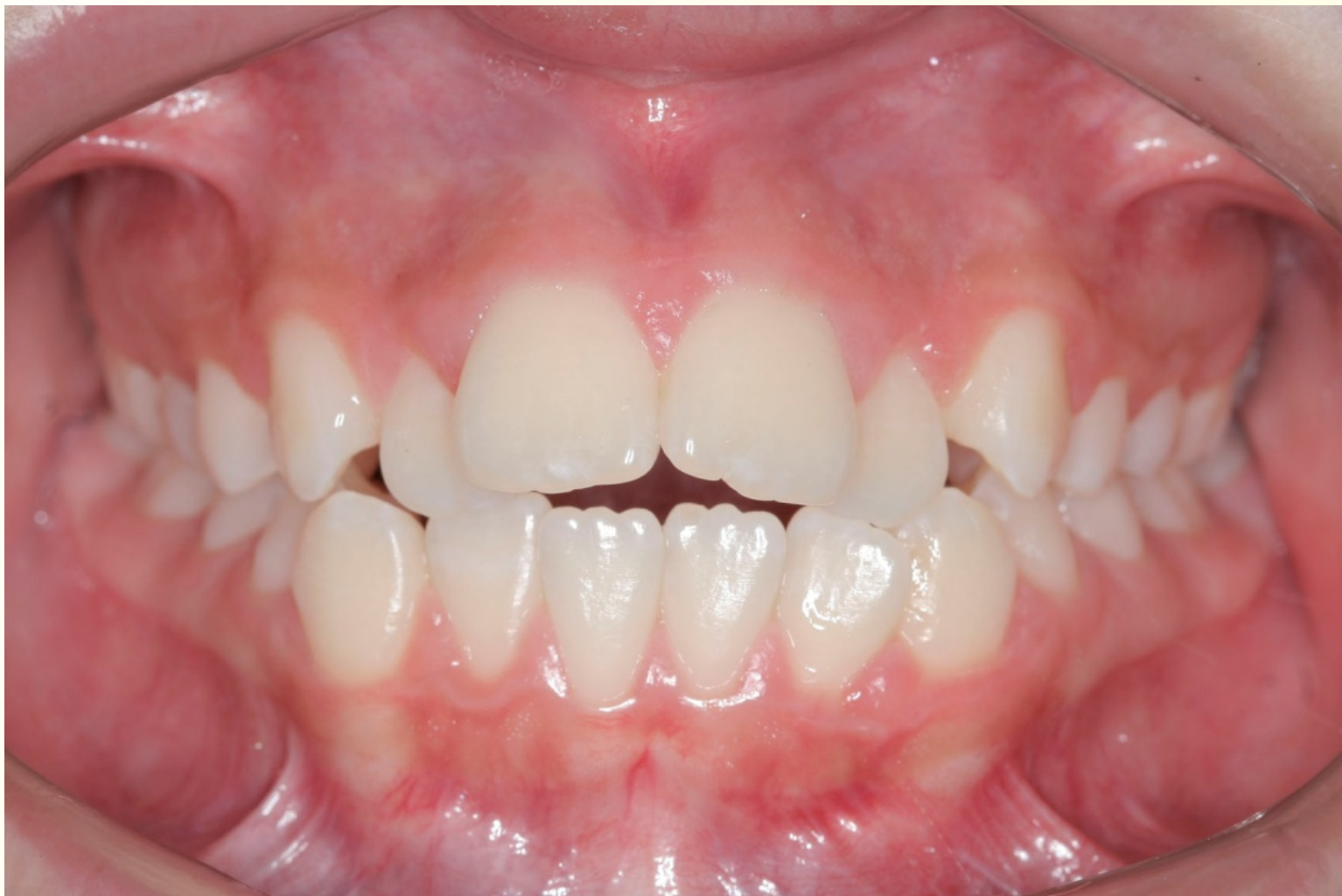3. Etiologia

1. Definição

2. Classificação

3. Etiologia

Ausência de contato



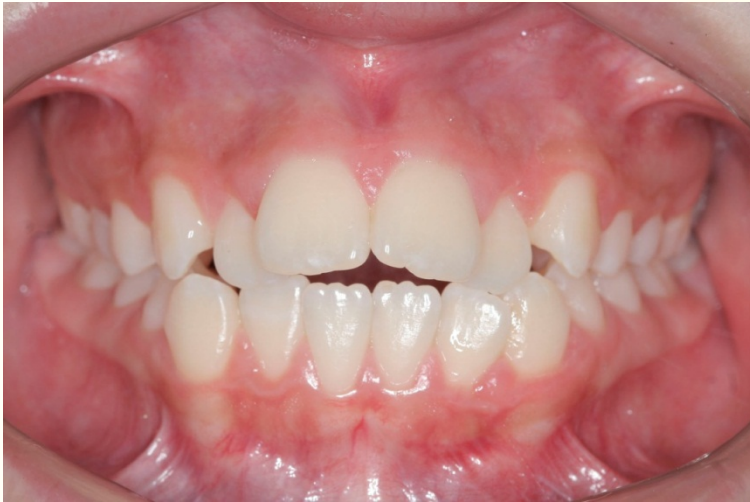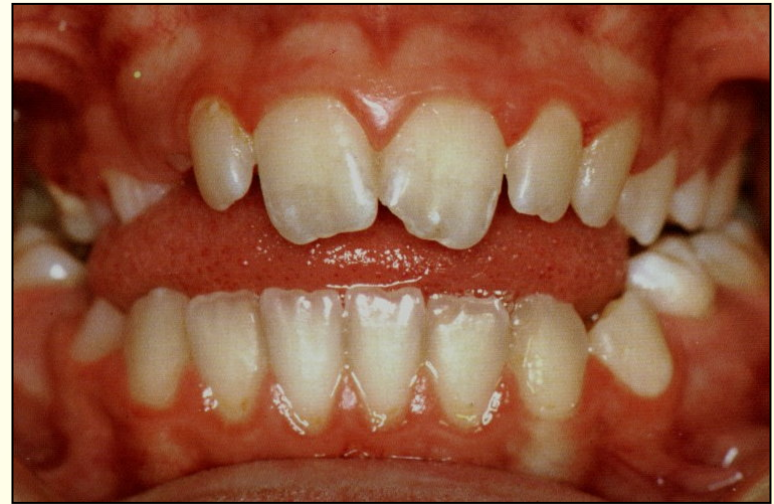1. Definição

2. Classificação

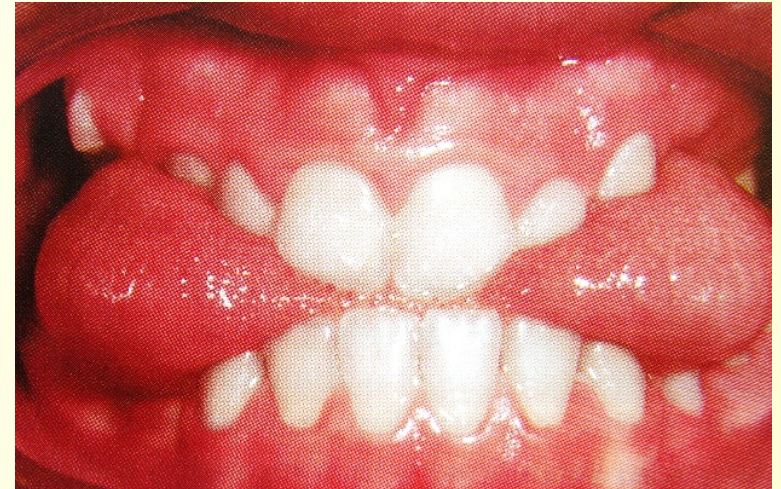3. Etiologia

✓ Localização

Combinada

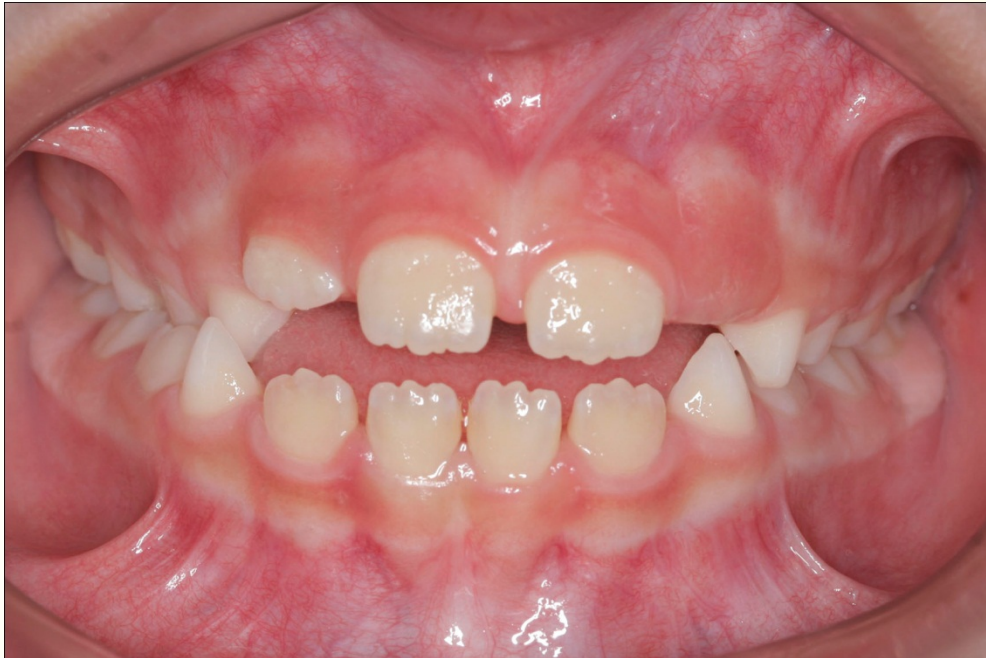

Anterior



Lateral

MA - anterior



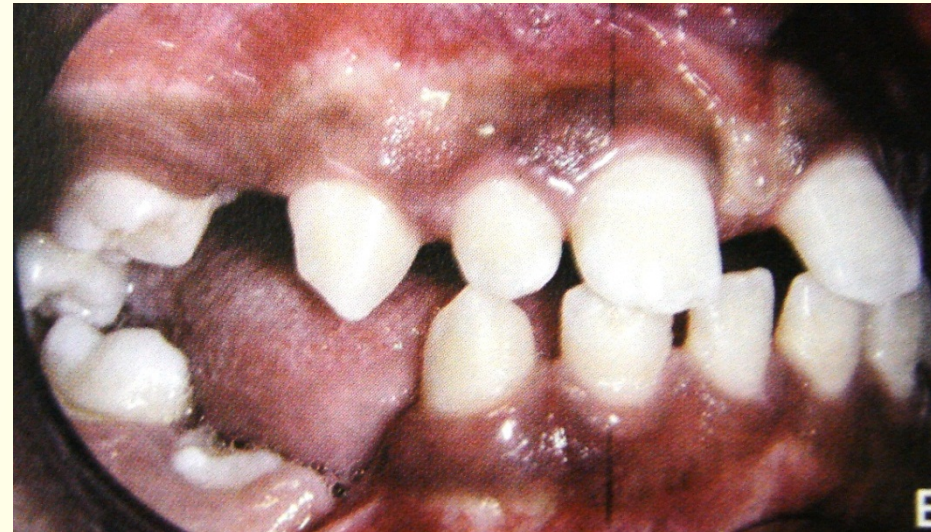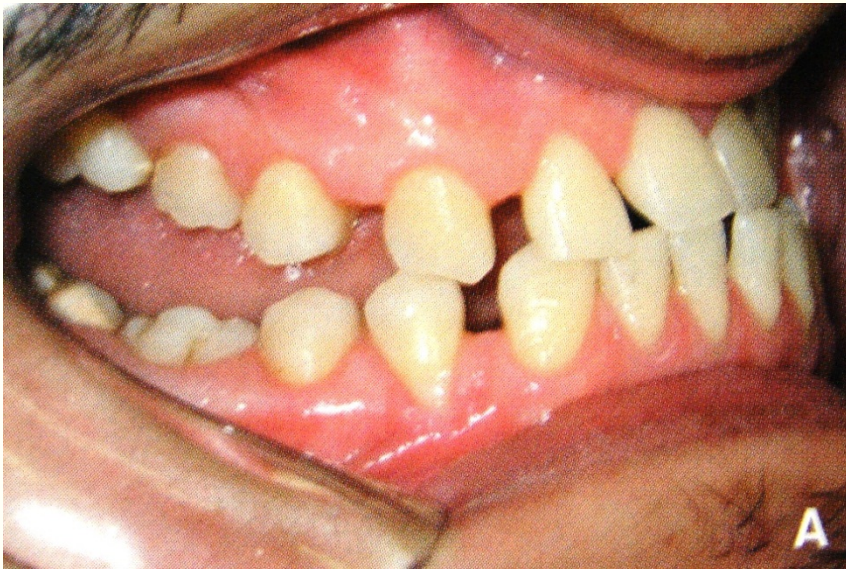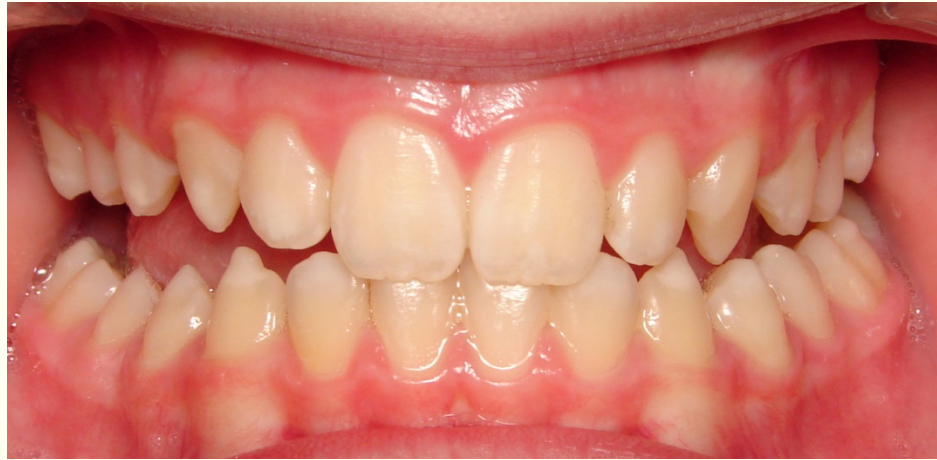Alterações estéticas

Alterações funcionais

Relacionada a hábitos

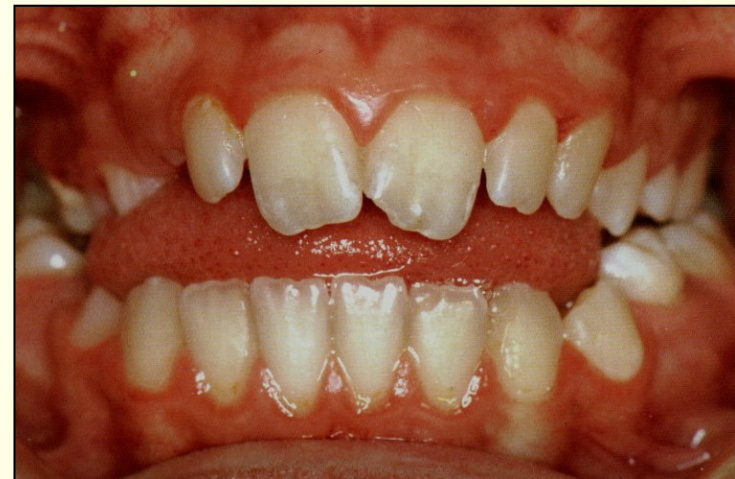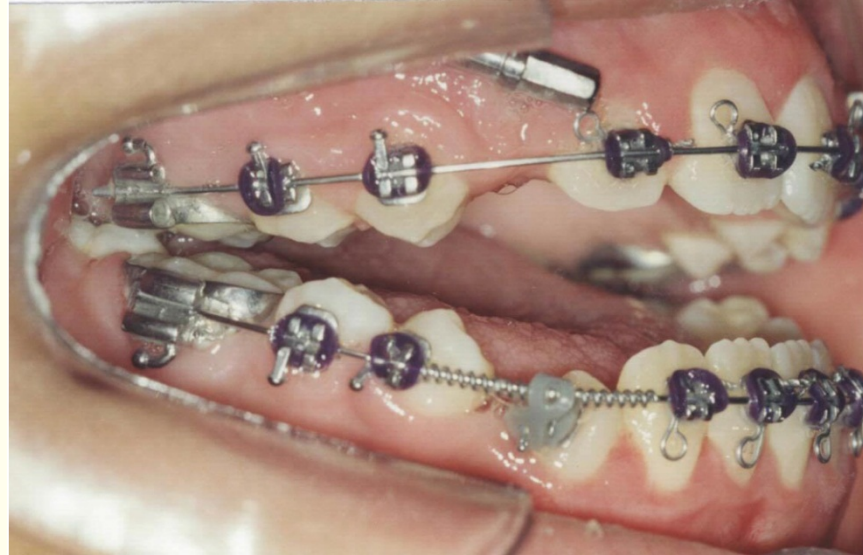
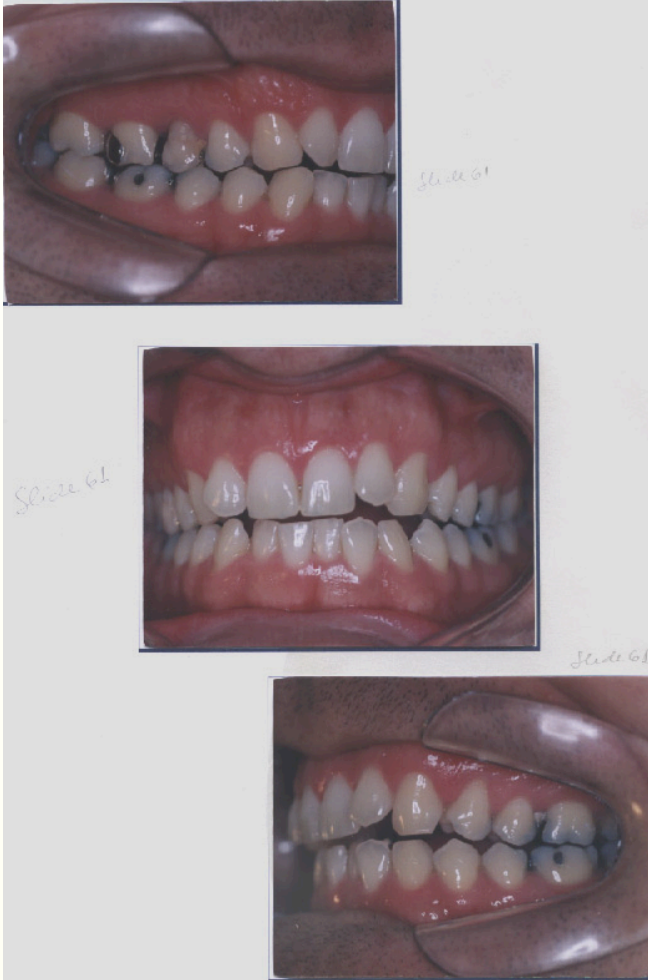MA - lateral

Uni ou bilateral




- **Hábitos (interposição lingual, chupeta, objetos)**
- **Anquilose dentária**

MA - combinada

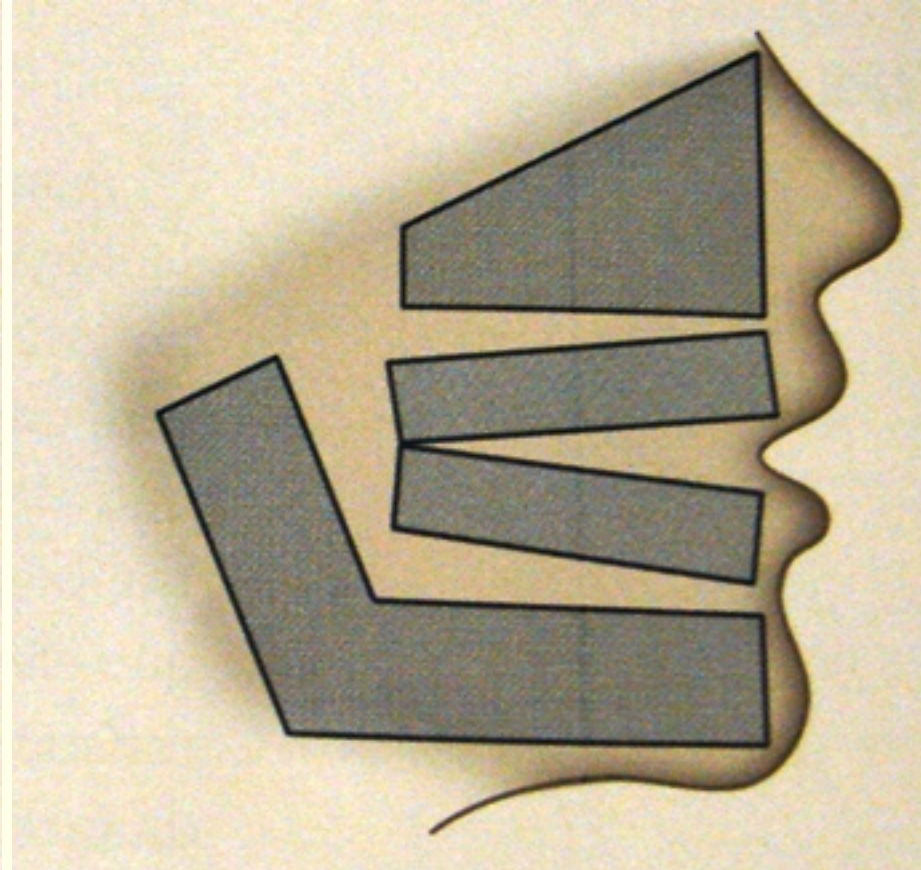


- **Componente esquelético**

Estruturas envolvidas

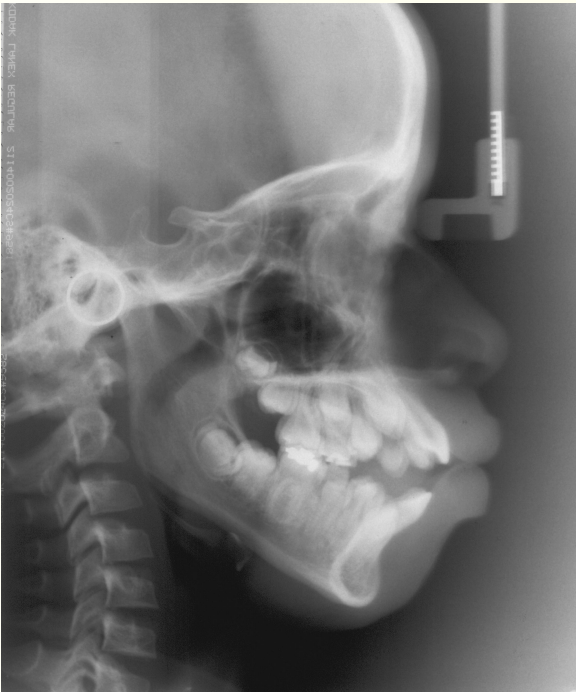
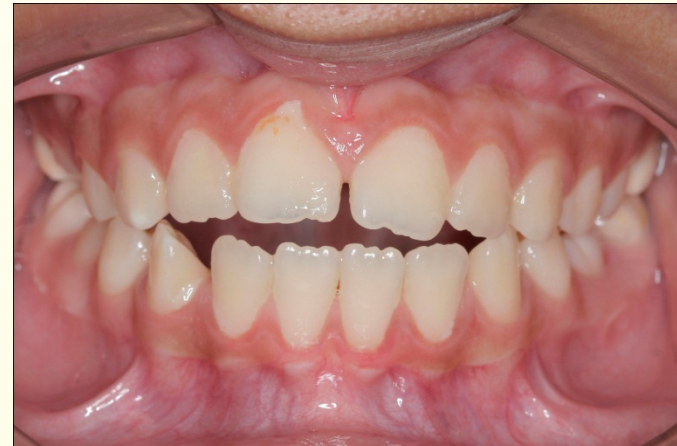
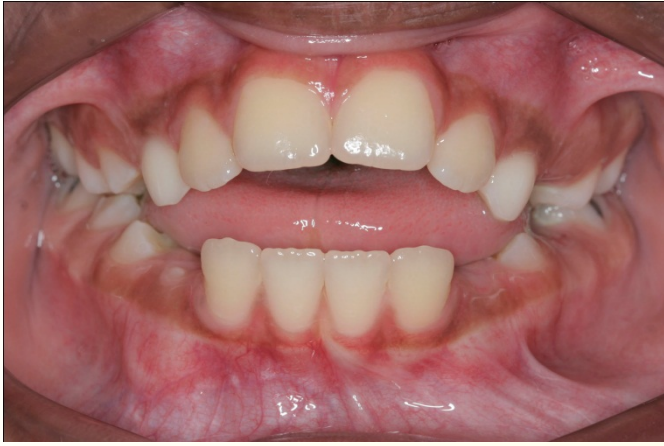Esquelética

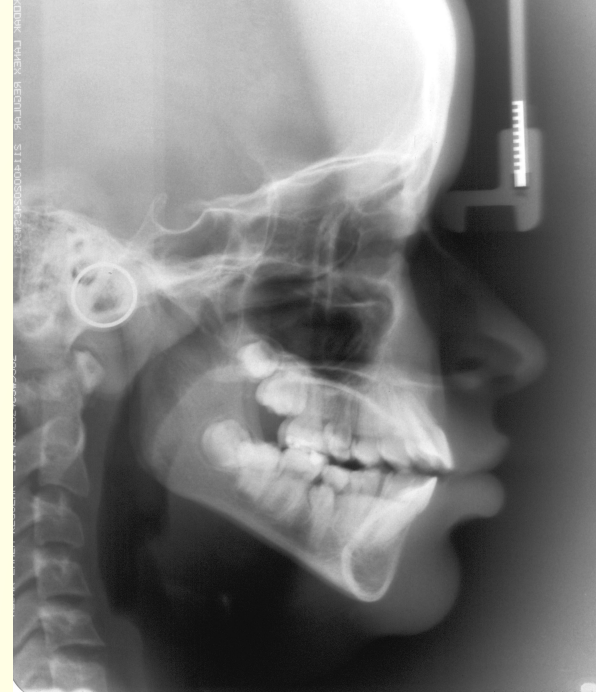

Dentária

Estruturas envolvidas



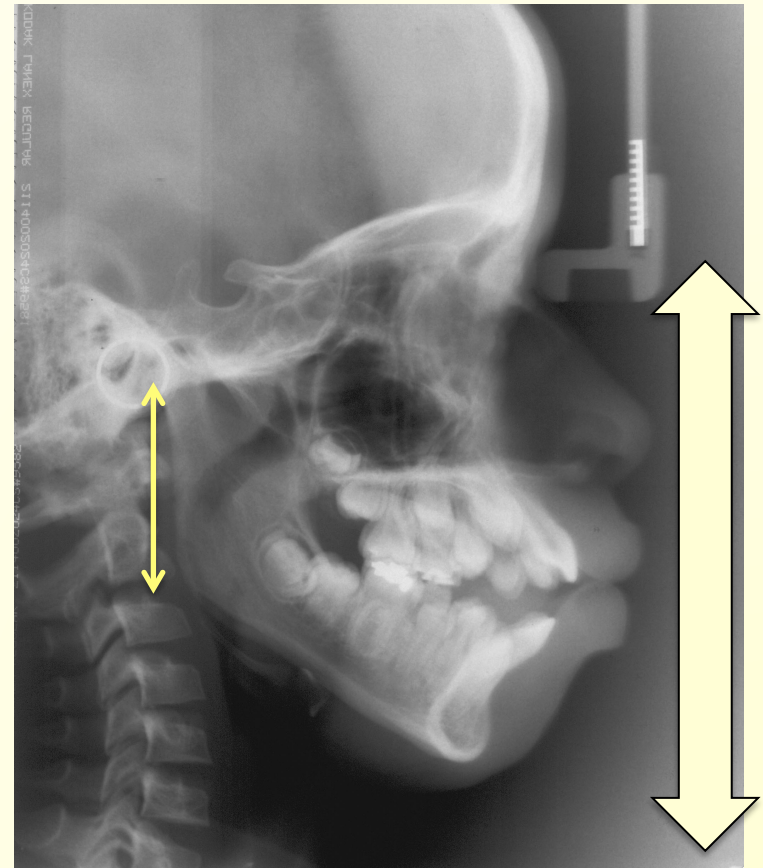
Esquelética



Dentária

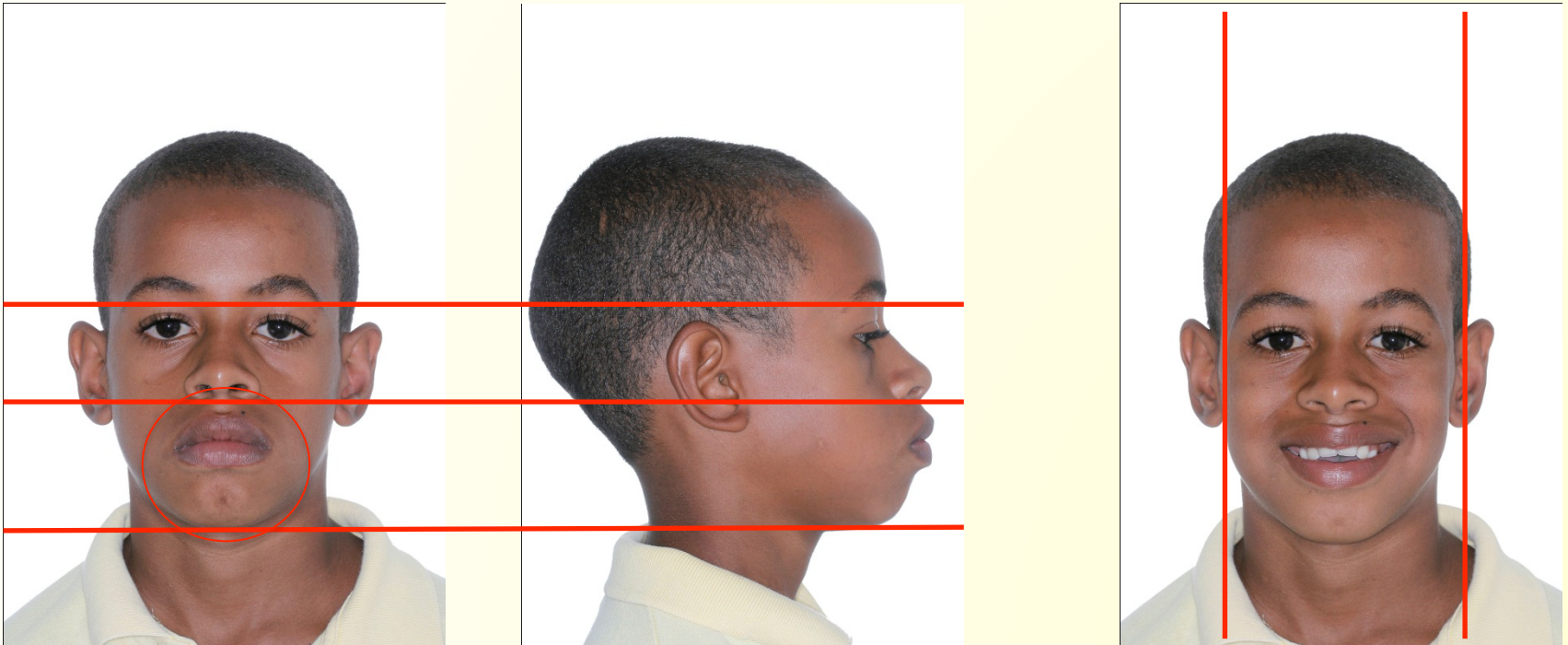
MA Esquelética

- ***Aumento da altura facial anterior***
- ***Diminuição da altura facial posterior***



MA Esquelética

- ***Desproporção entre os terços faciais***
- ***Incompetência labial***
- ***Face "estrita"***



1. Definição

2. Classificação

3. Etiologia

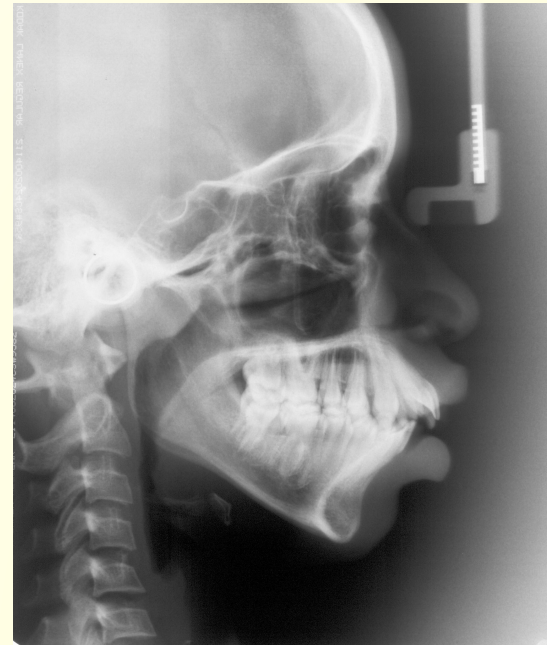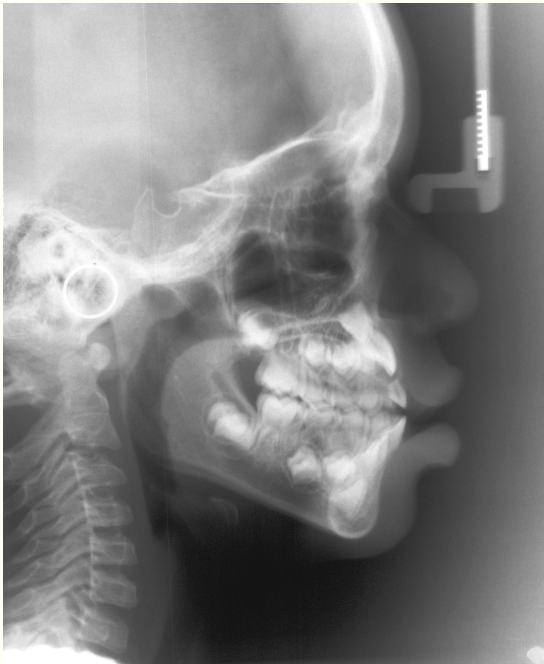Multifatorial

Hábitos viciosos

Hiperplasia tonsilar

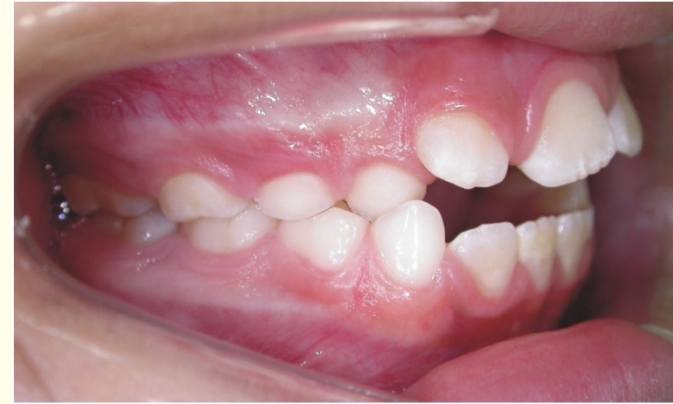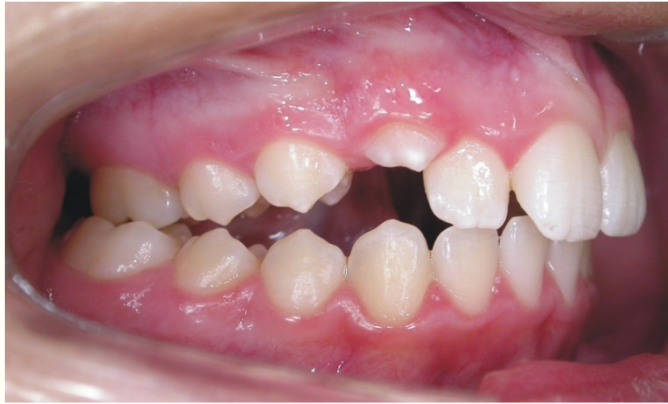Alterações de crescimento

Forças oclusais eruptivas e anquilose



- **Hábitos viciosos**

Dedo/ chupeta



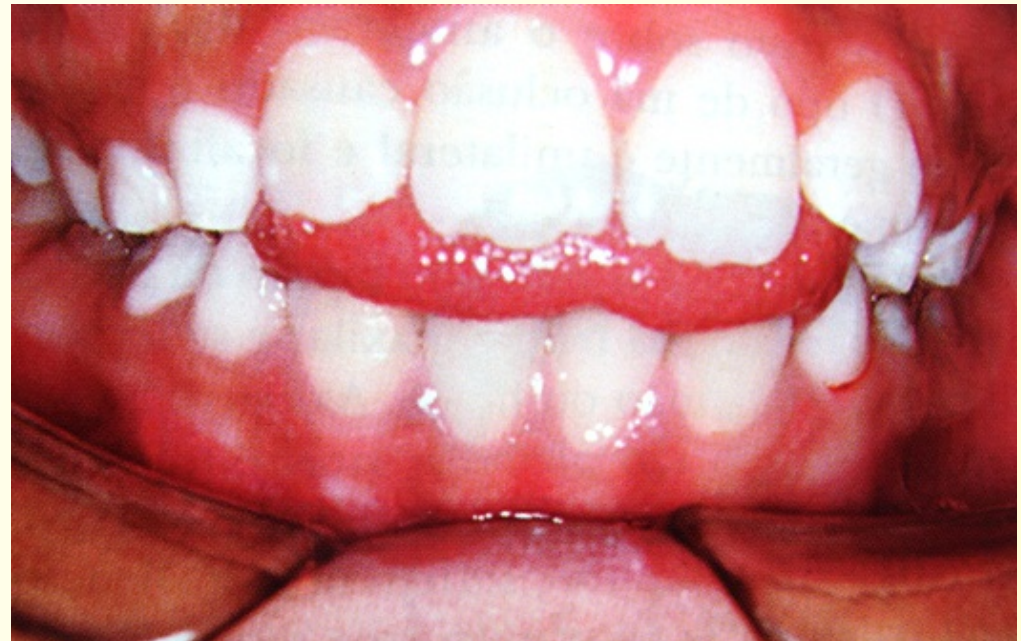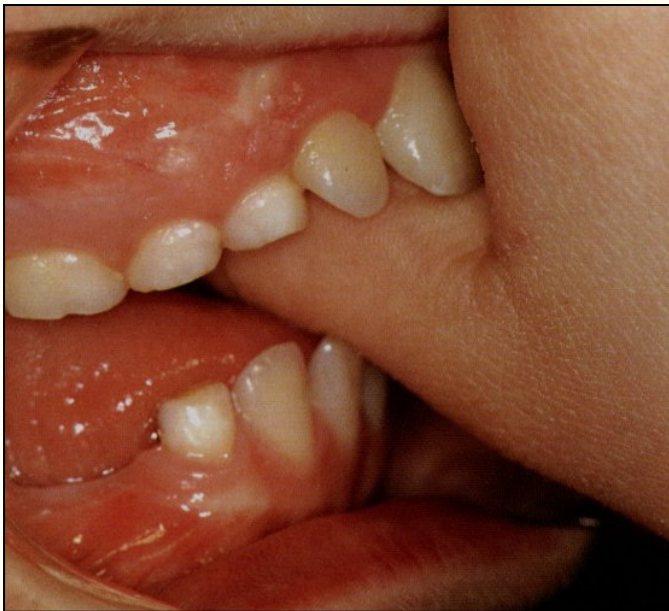- **Tríade de Graber**



- *Hábitos viciosos*

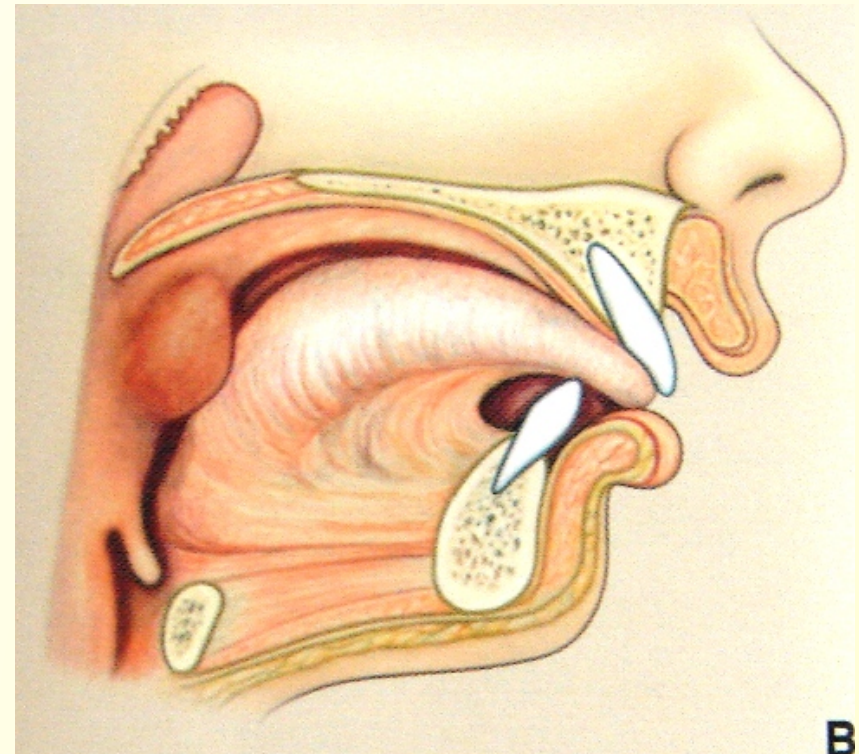
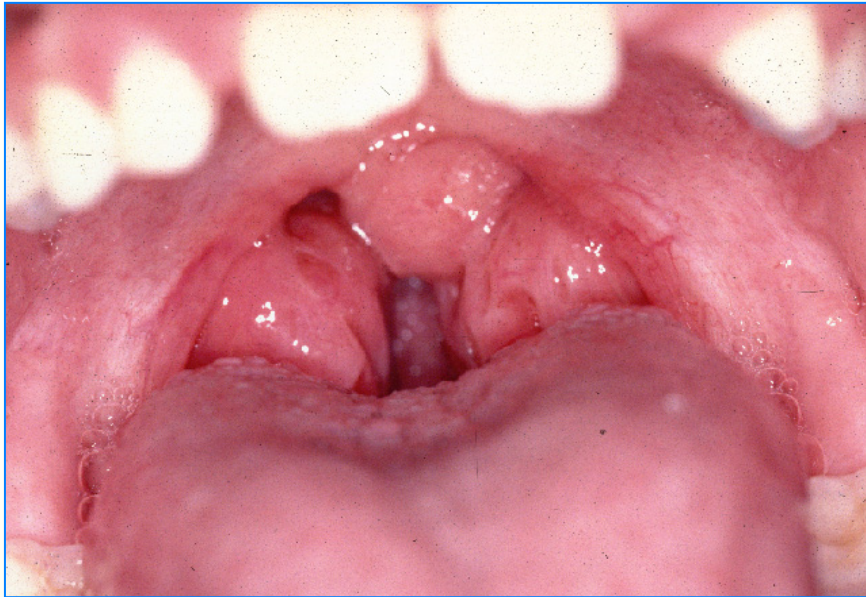
Dedo/ chupeta

Associado ou gerando novo hábito



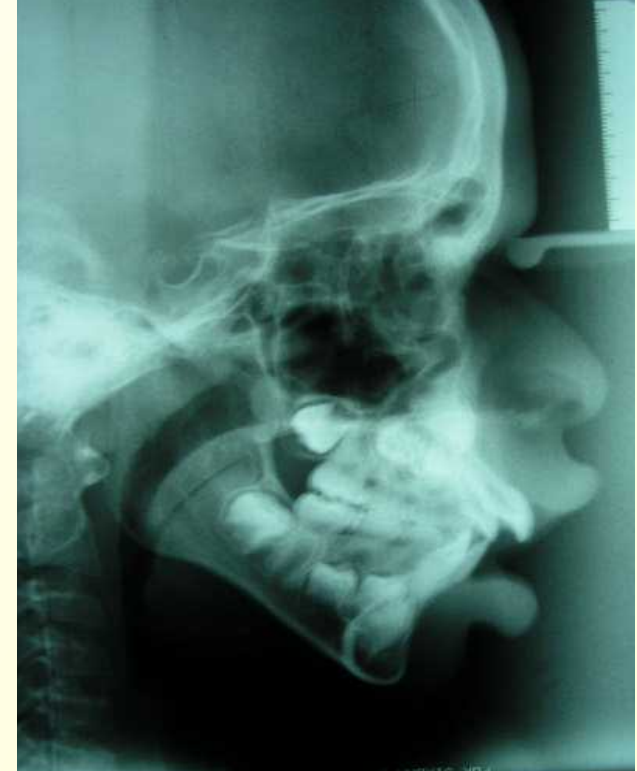
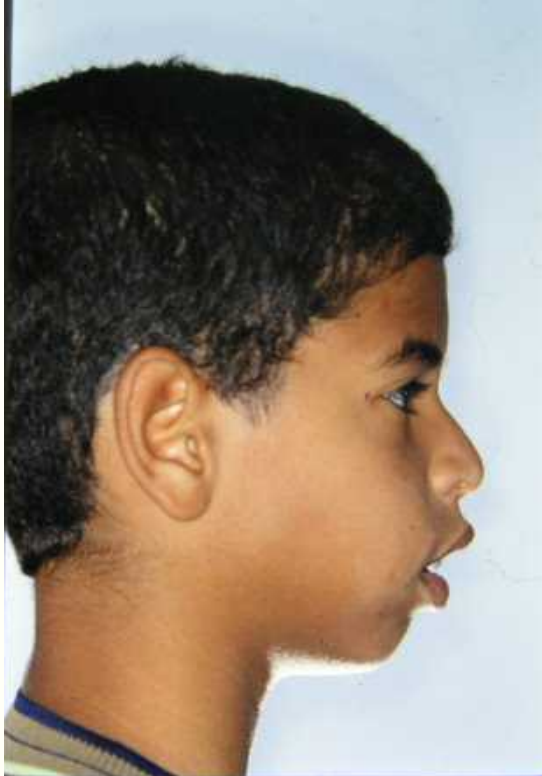- *Hipertrofia de tecidos linfáticos*

Associado à respiração oral



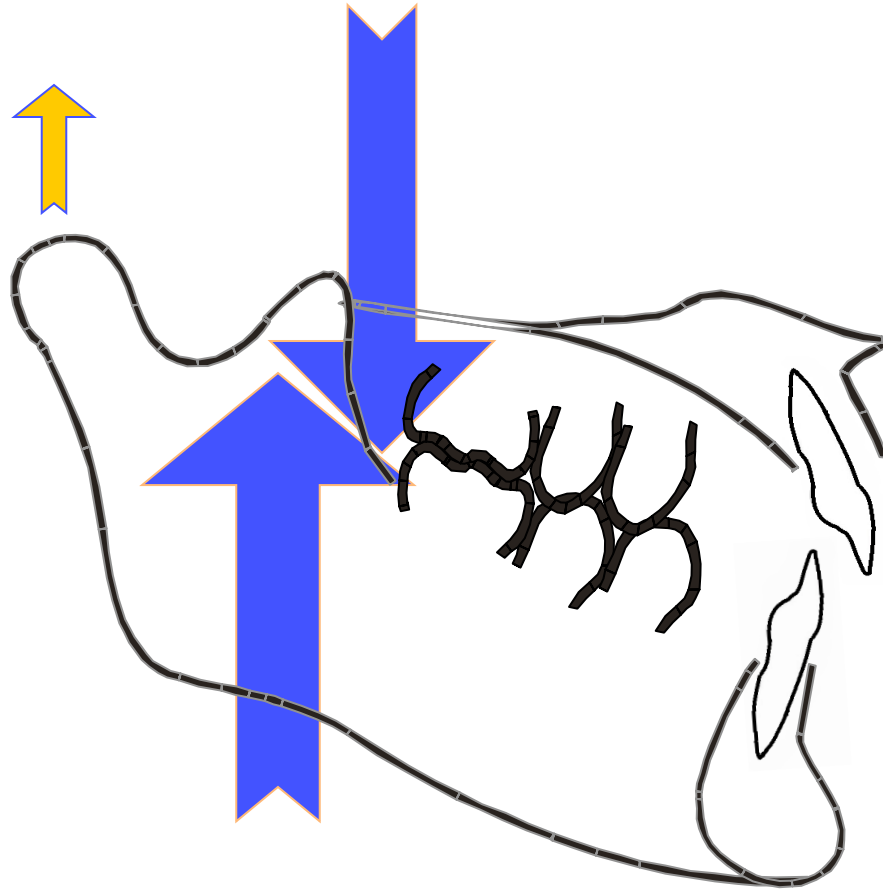
- *Hipertrofia de tecidos linfáticos*

Associado à respiração oral

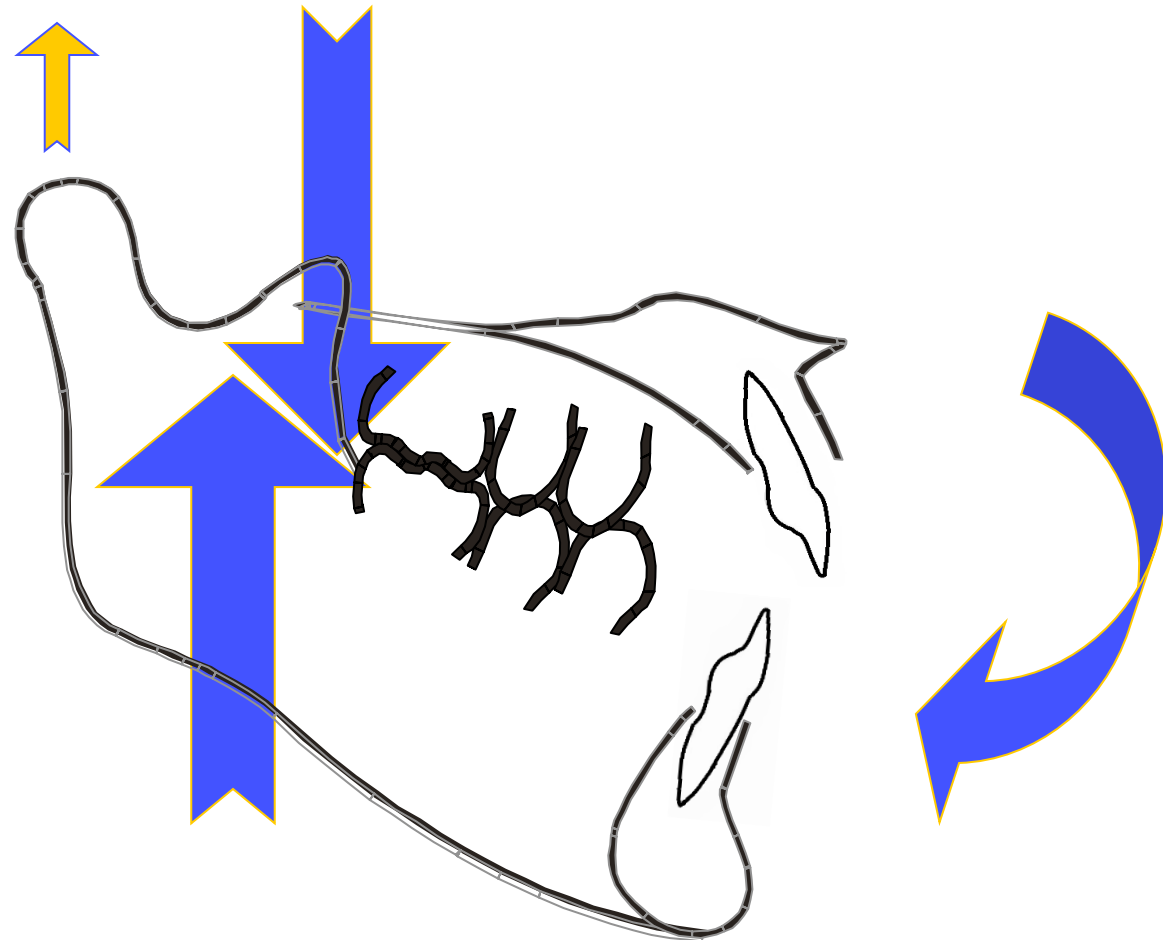


- *Rotação horária da mandíbula*
- *Perfil convexo*
- *Altura facial anterior excessiva*

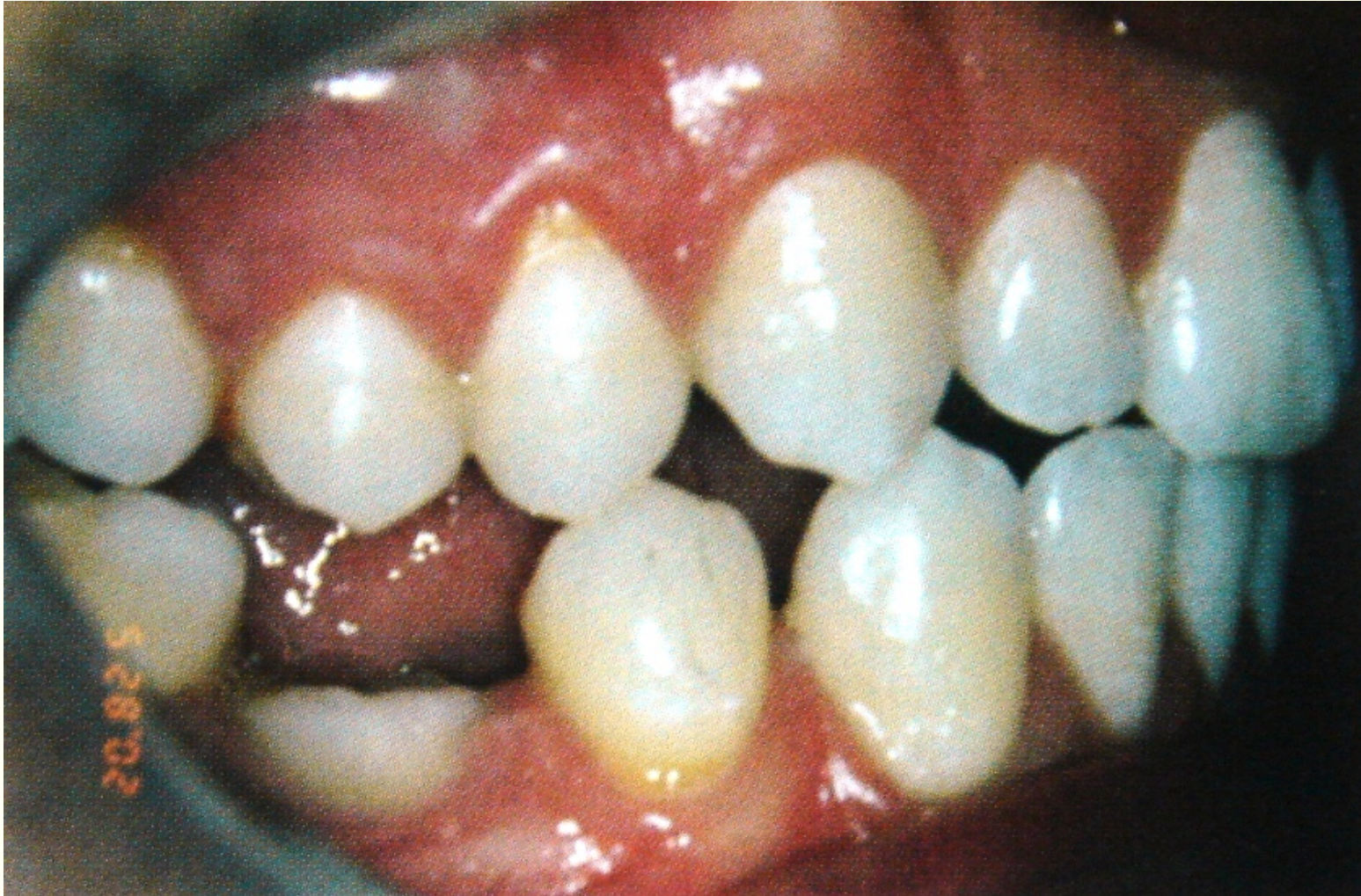- **Alteração de crescimento**

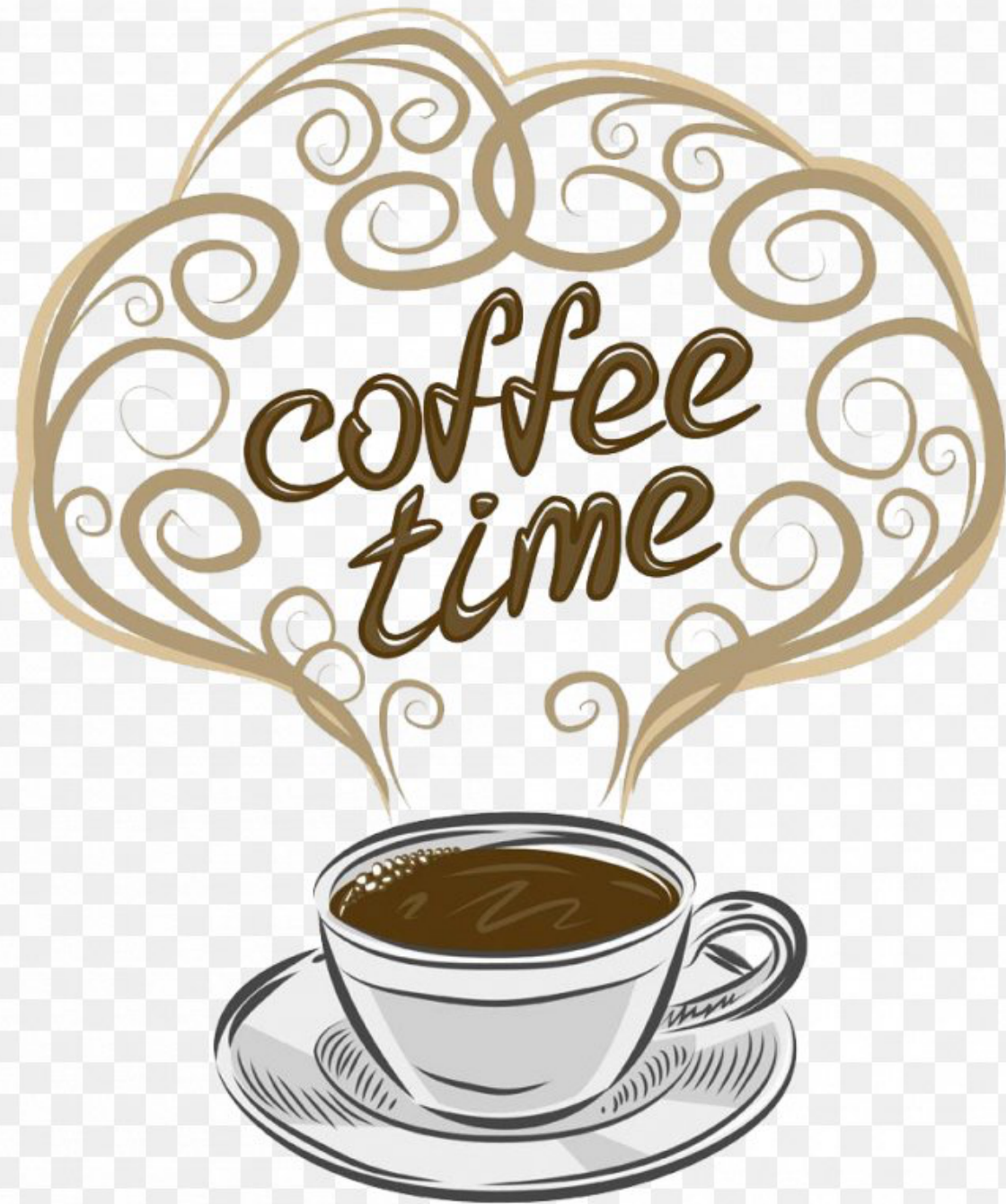

- **Alteração de crescimento**



- ***Forças oclusais eruptivas***
 - ***Anquilose***





Mordida profunda

1. Definição

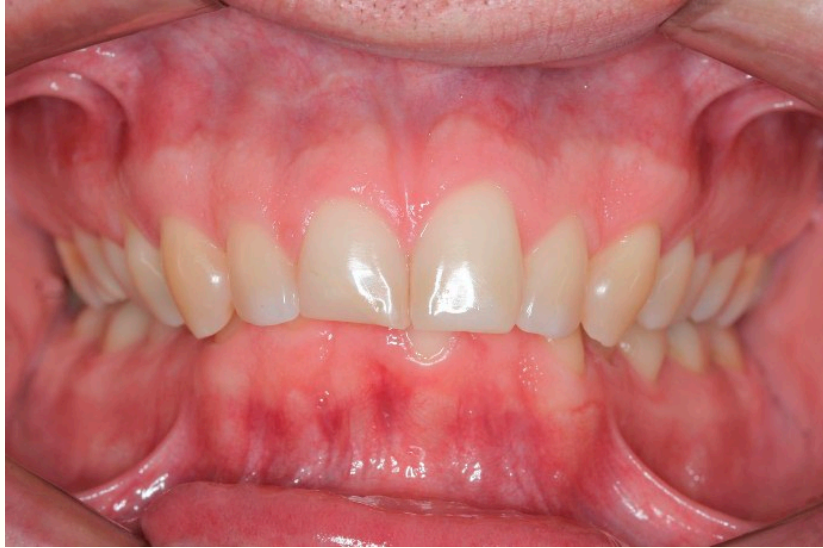2. Classificação

3. Etiologia

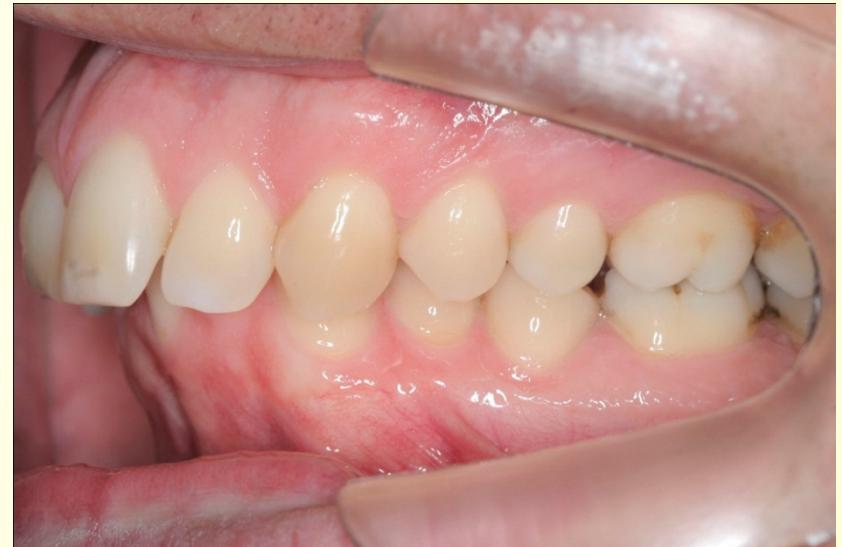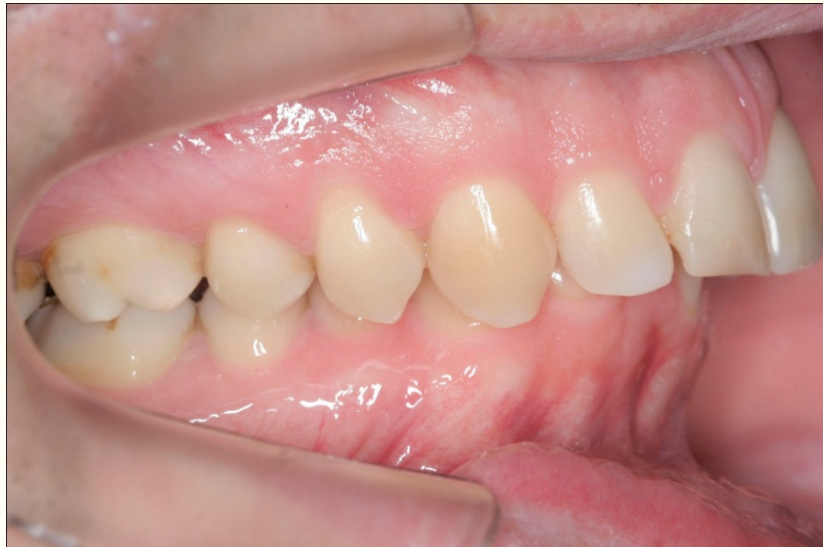1. Definição

2. Classificação

3. Etiologia



***Trespasse
excessivo***



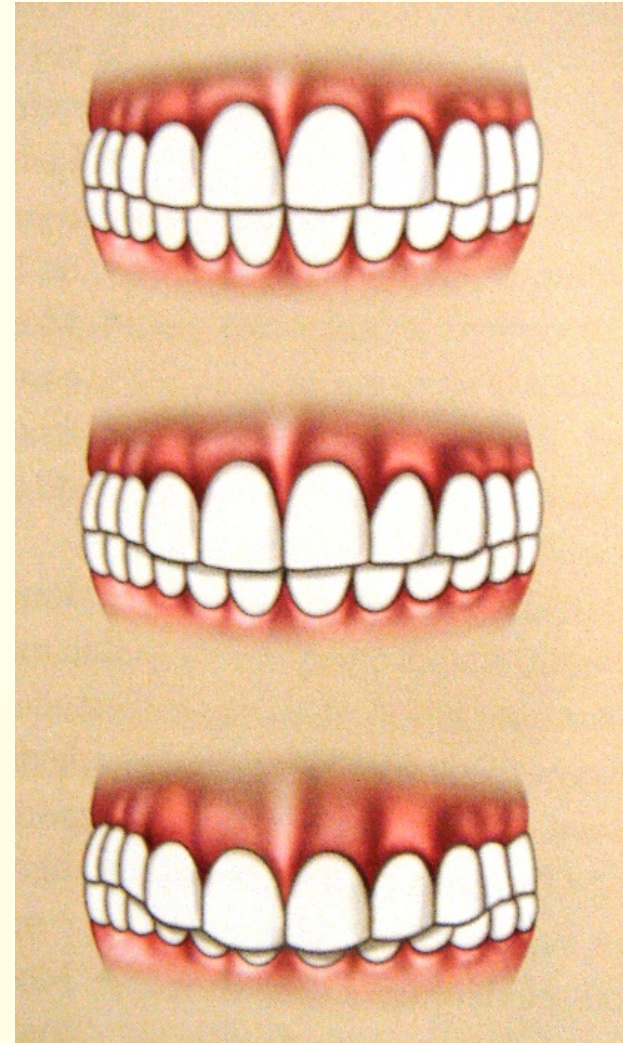
1. Definição

2. Classificação

3. Etiologia

Aspecto vestibular

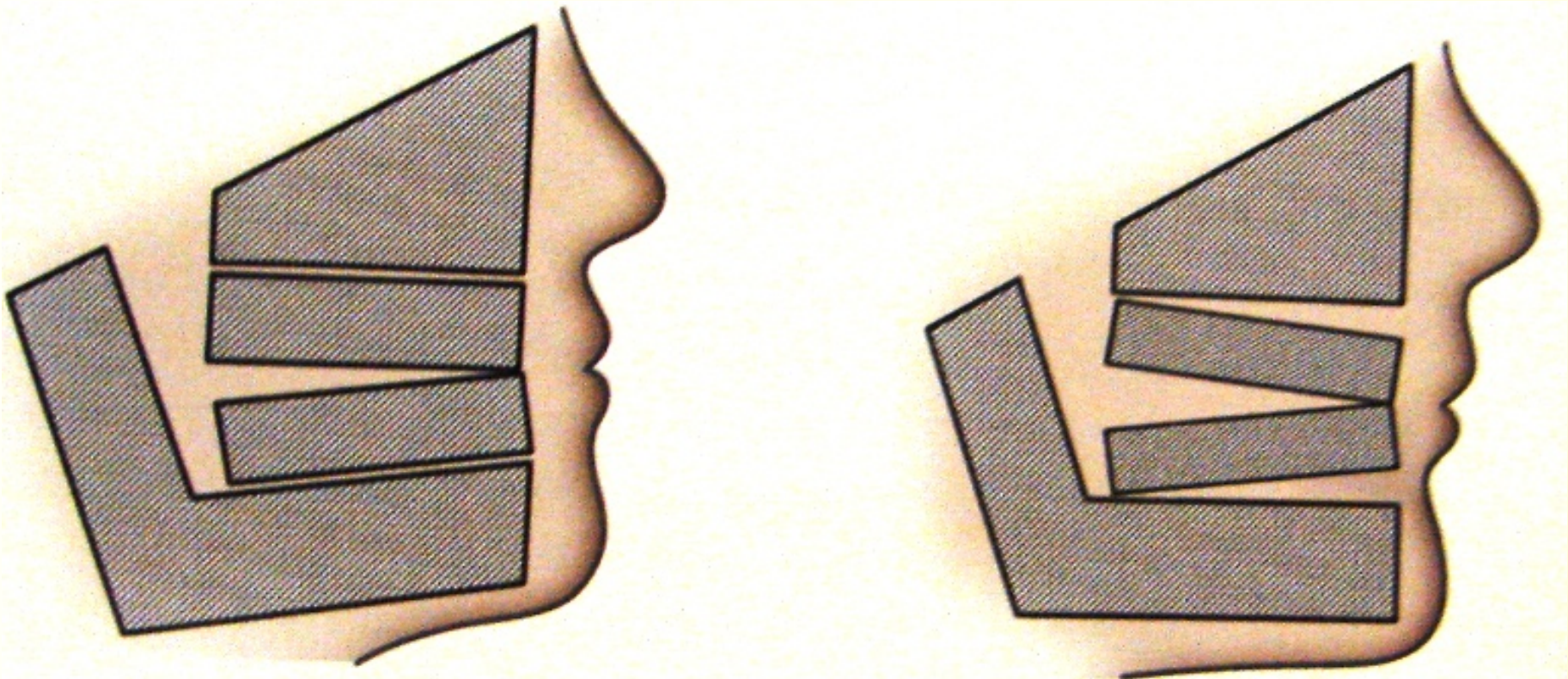
- ✓ **Leve:** $\frac{1}{3}$
- ✓ **Moderada:** $\frac{1}{3} - \frac{2}{3}$
- ✓ **Exagerada:** $+ \frac{2}{3}$



Origem/ estruturas envolvidas

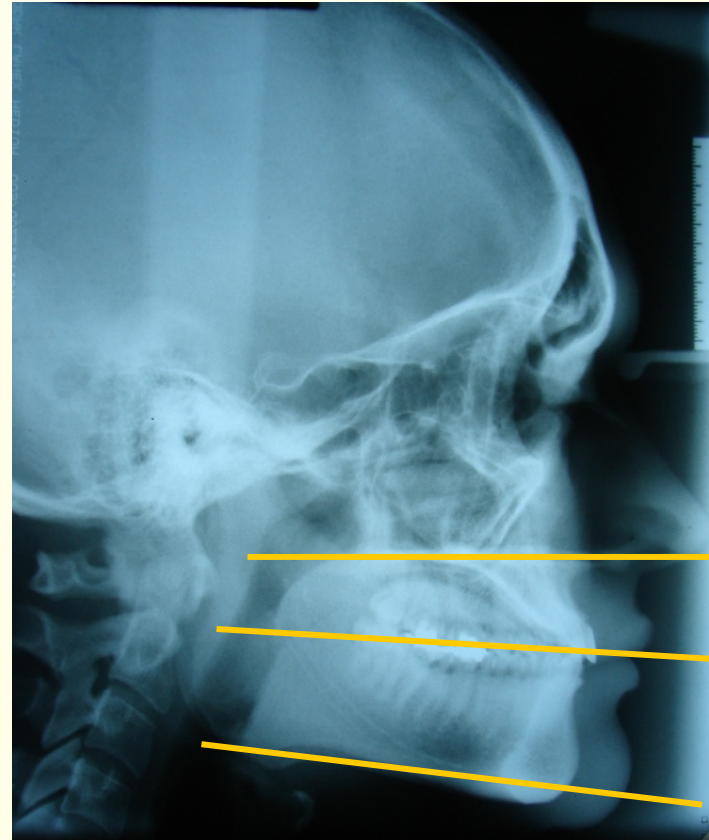
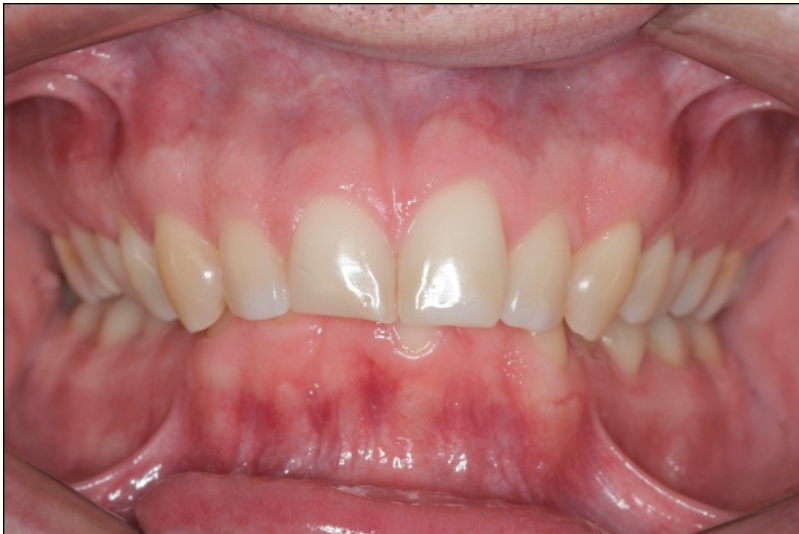✓ *Esquelética*

✓ *Dentária*



✓ *Esquelética*

Origem/ estruturas envolvidas

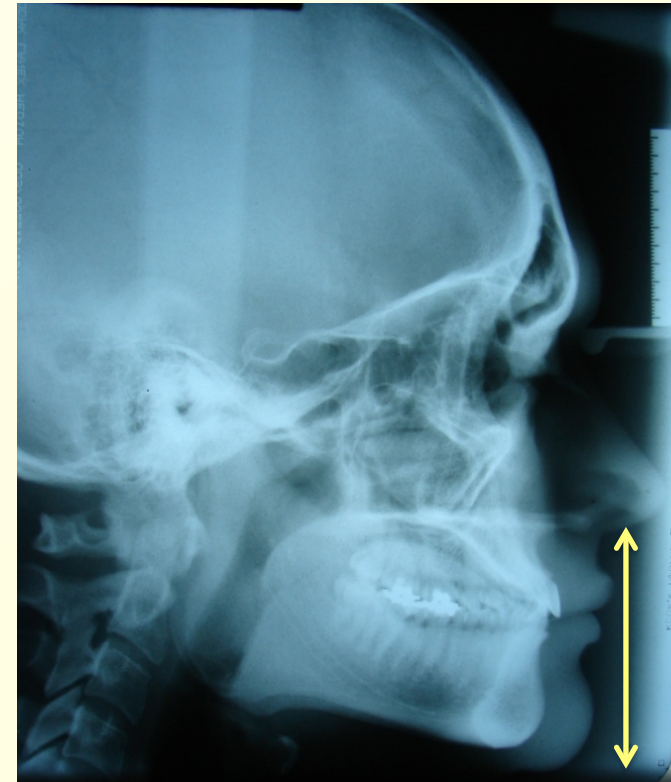
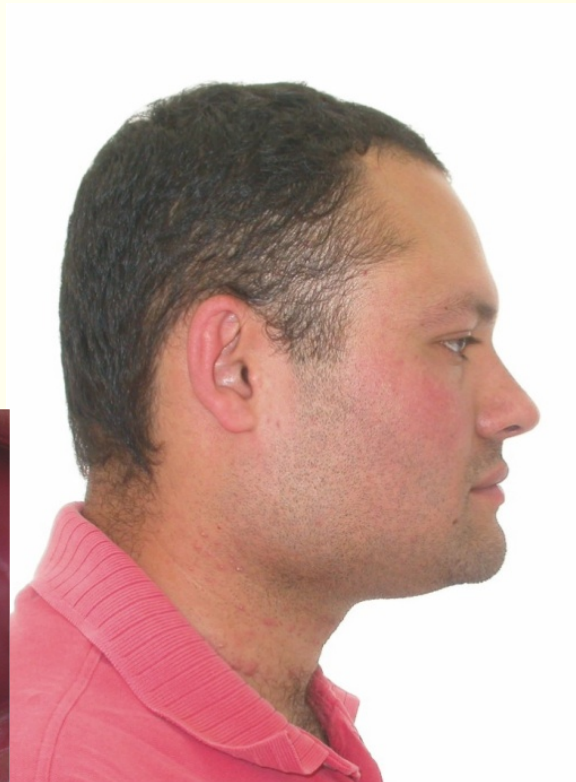
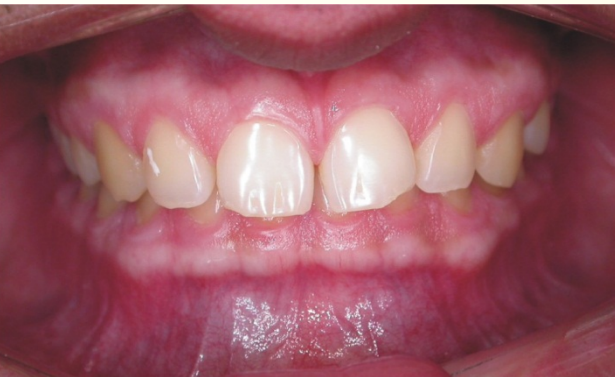
Origem/ estruturas envolvidas

✓ *Esquelética*

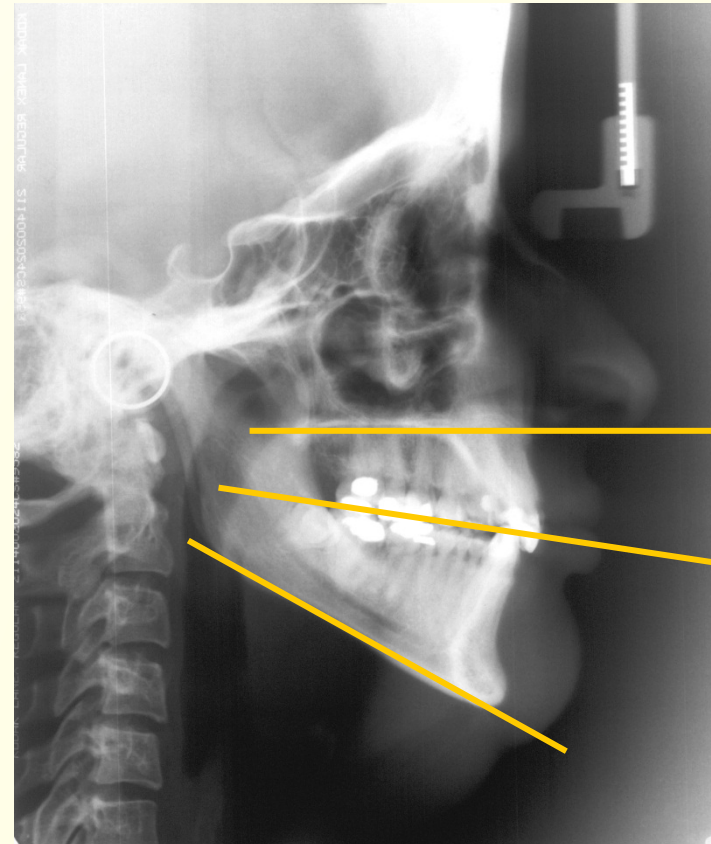
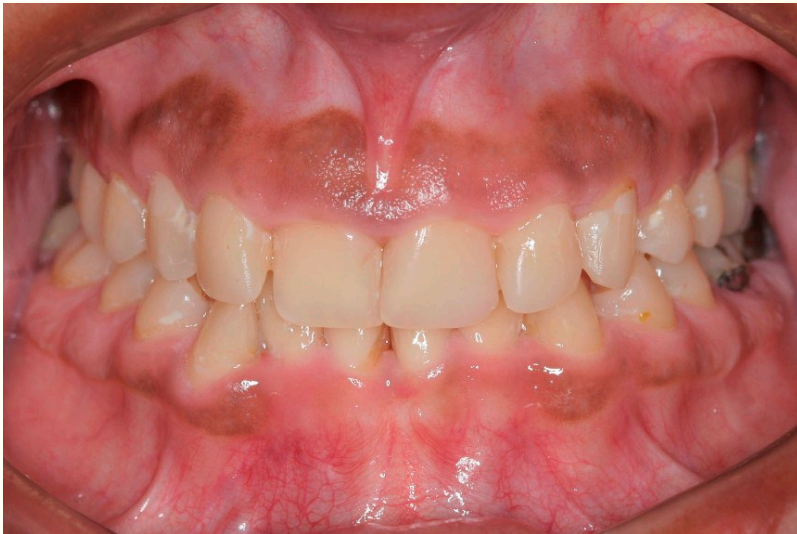Face curta

$\frac{1}{3}\downarrow$ **reduzido**



✓ **Dentária**

Origem/ estruturas envolvidas

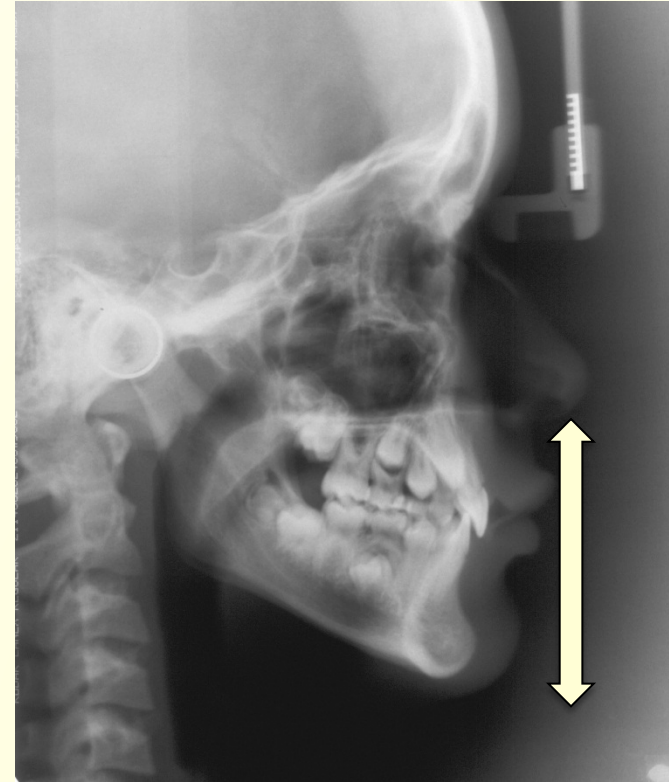
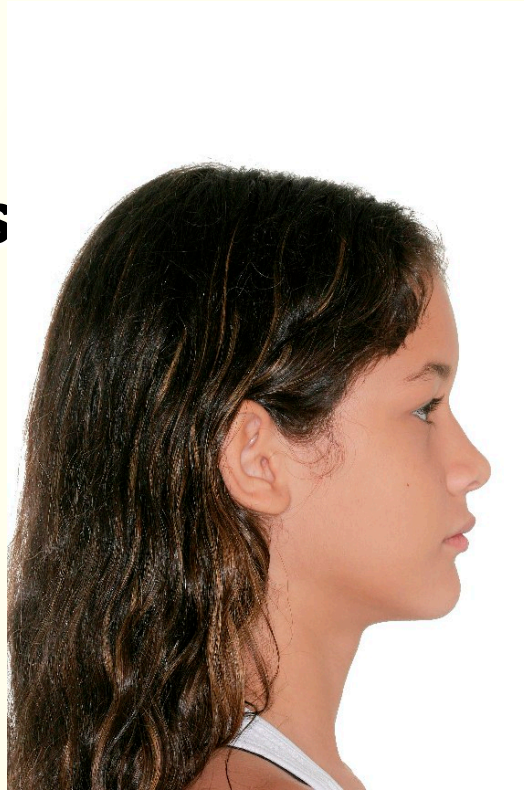
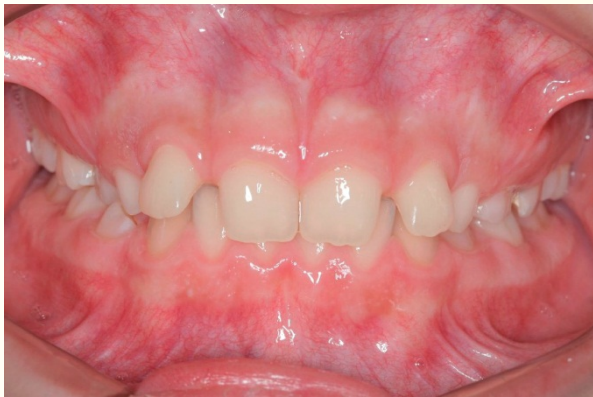
Origem/ estruturas envolvidas

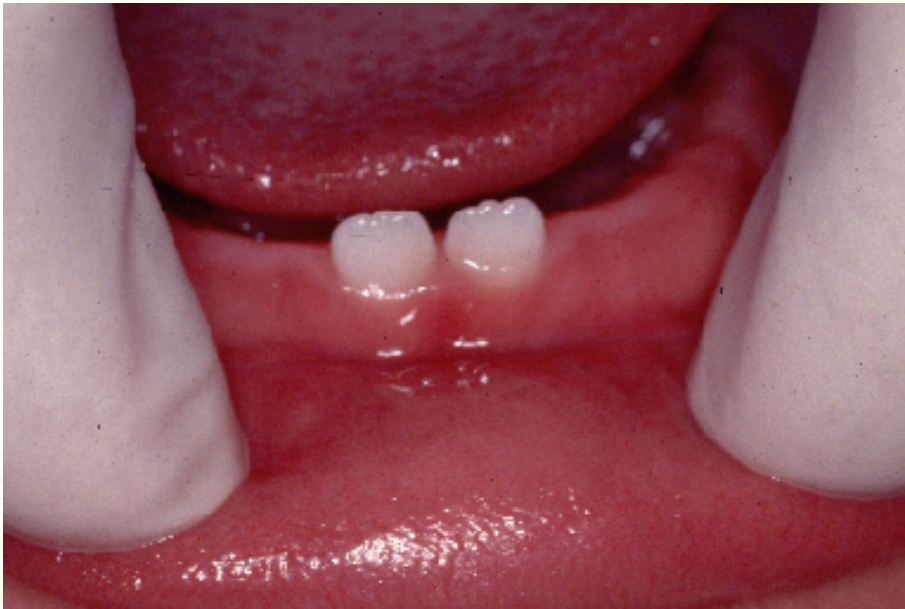✓ **Dentária**

Face equilibrada

$\frac{1}{3}$ s proporcionais

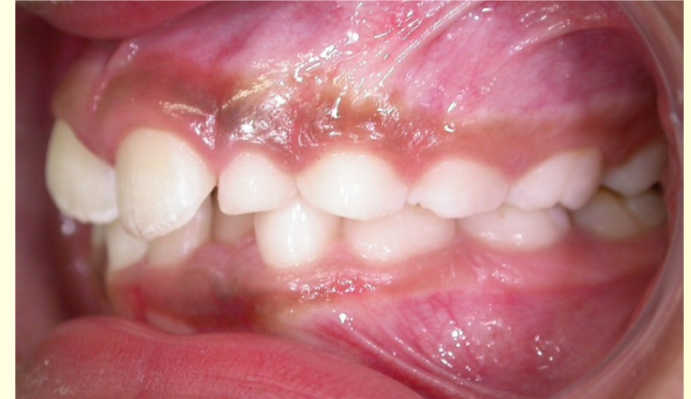
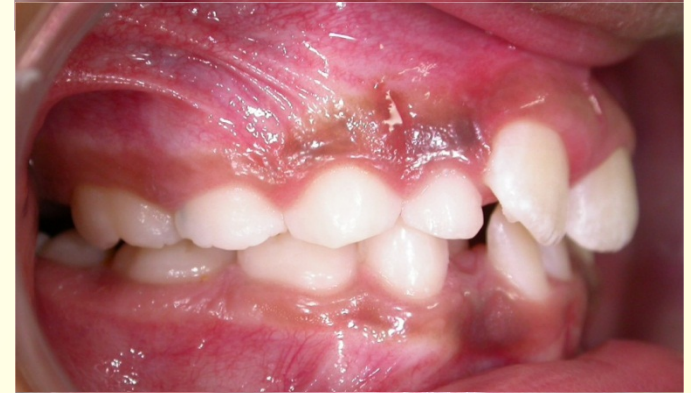
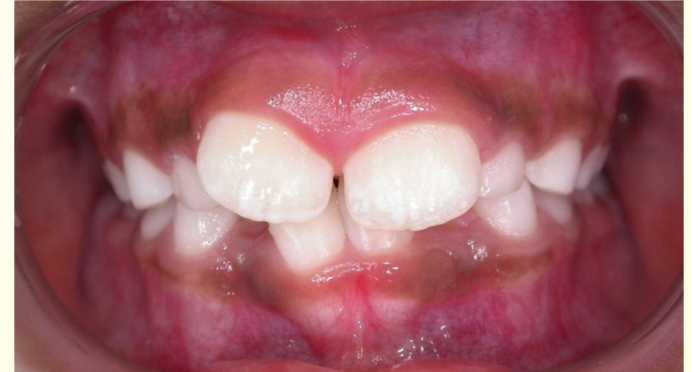Desenvolvimento normal da oclusão

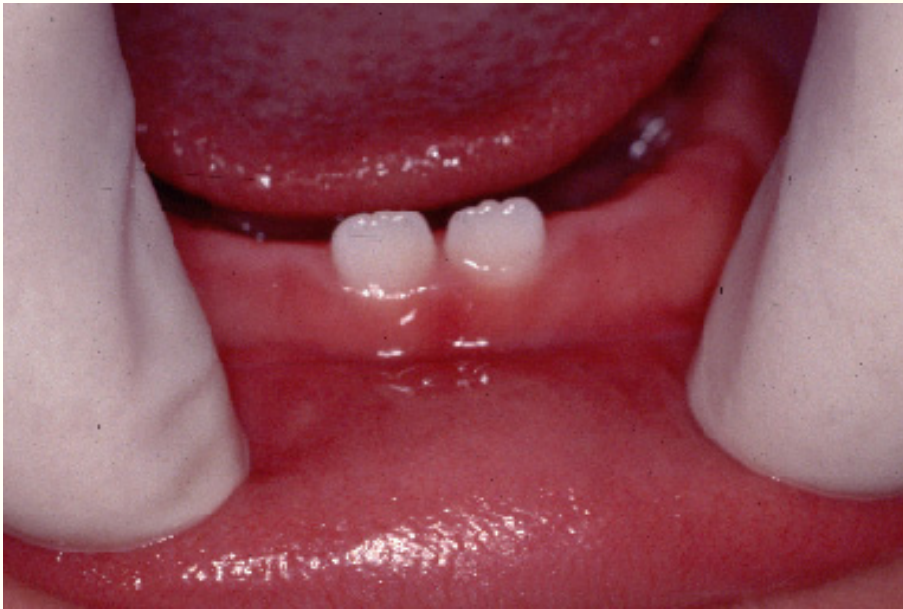

✓ Até 2 anos

✓ Dos 7 aos 8 anos



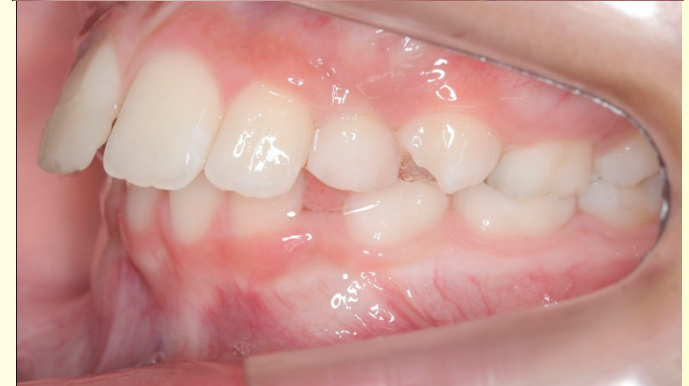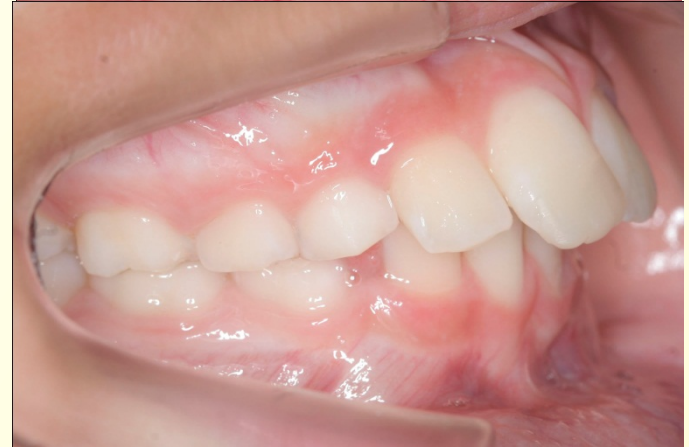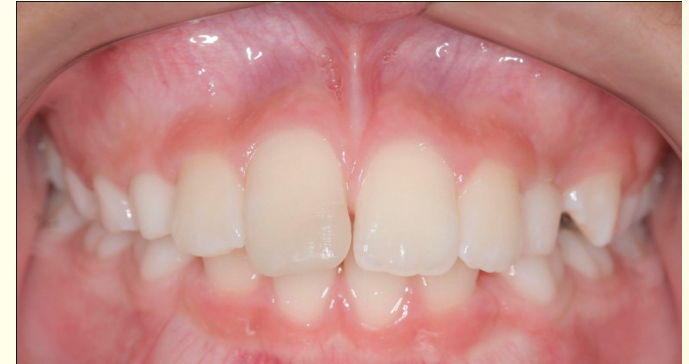Desenvolvimento normal da oclusão



✓ Até 2 anos

✓ Dos 7 aos 8 anos

✓ Incisivos visivelmente longos



1. Definição

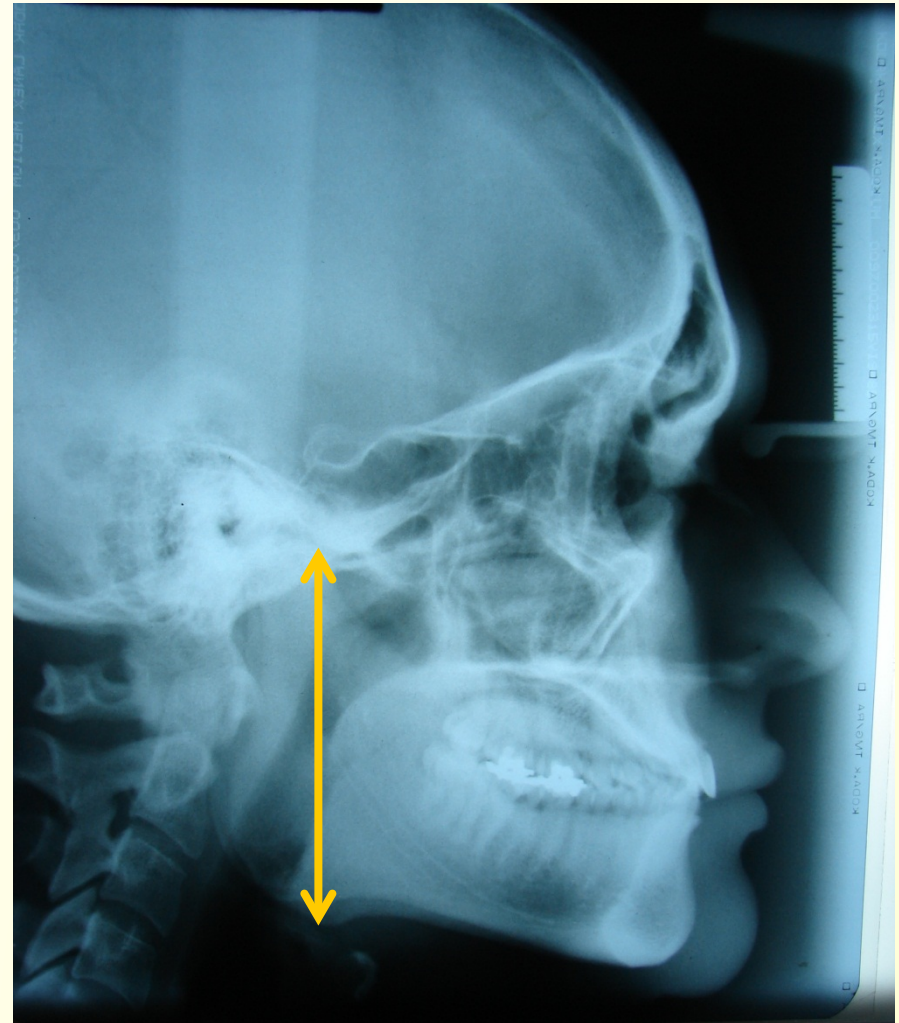
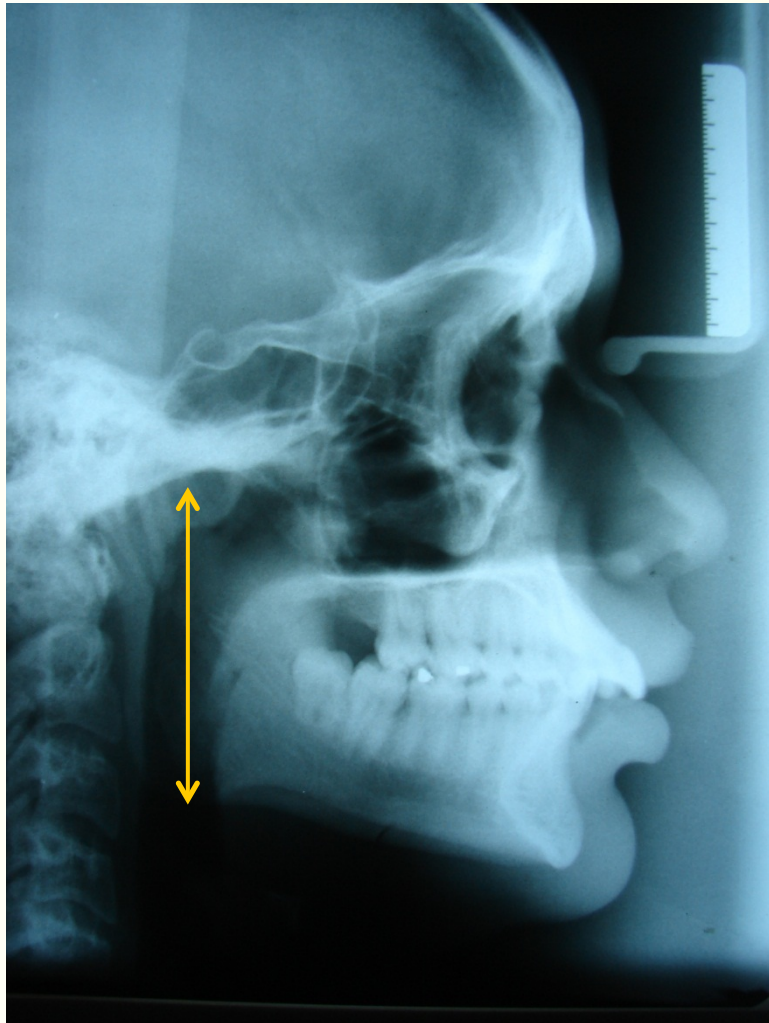
2. Classificação

3. Etiologia

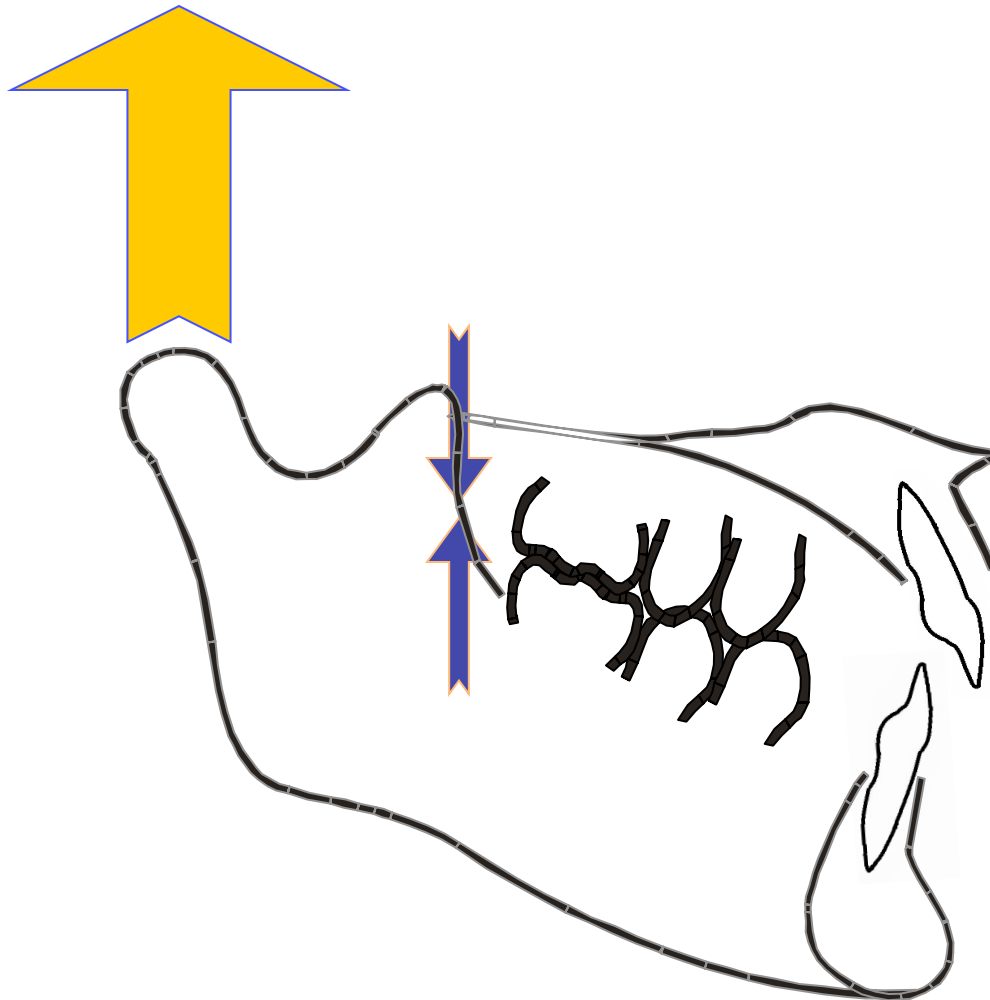
- ✓ *Altura do ramo mandibular e direção do crescimento mandibular*
- ✓ *Grau de angulação entre incisivos*



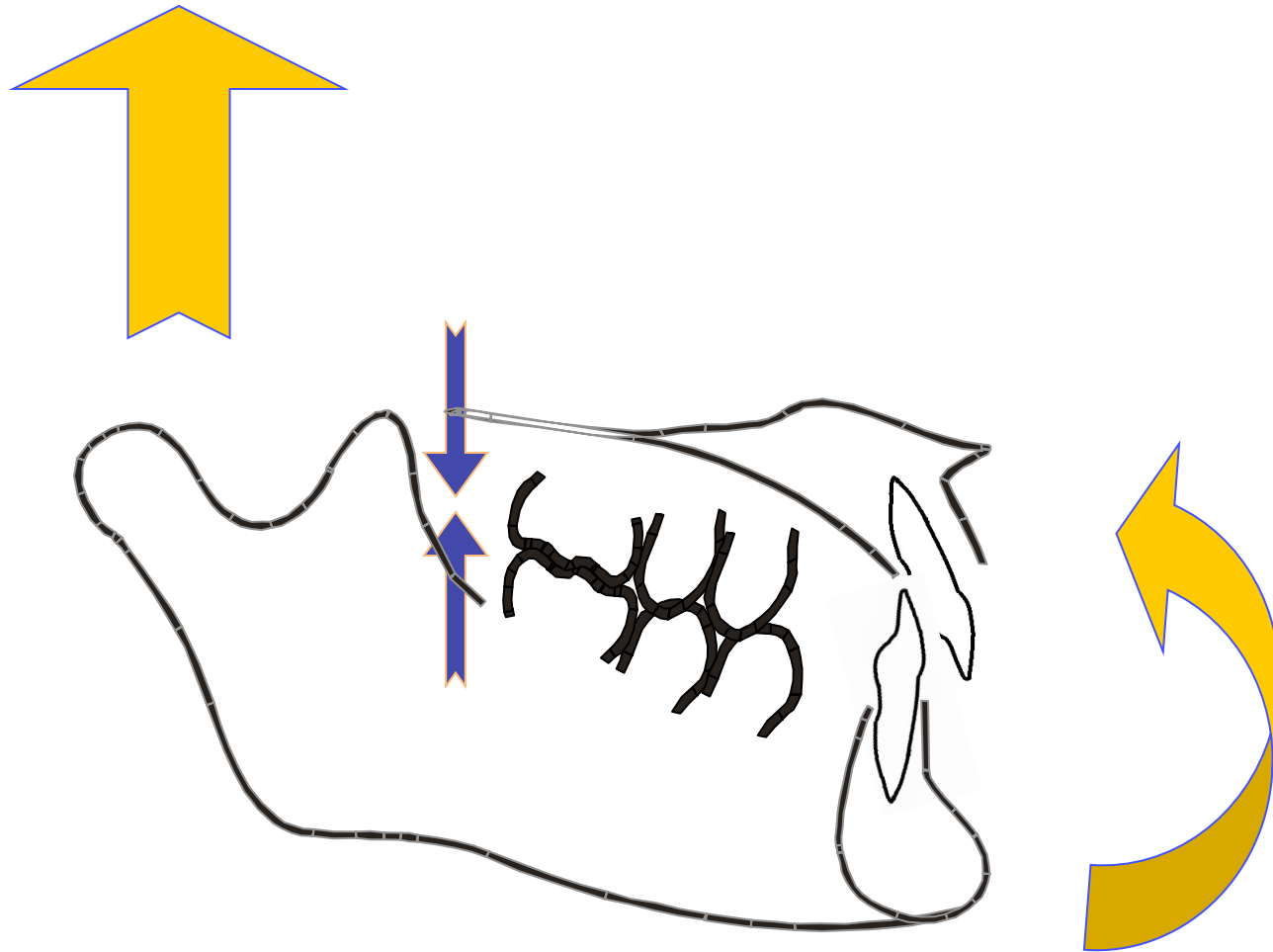
✓ *Altura do ramo mandibular e direção de crescimento Md_{ar}*



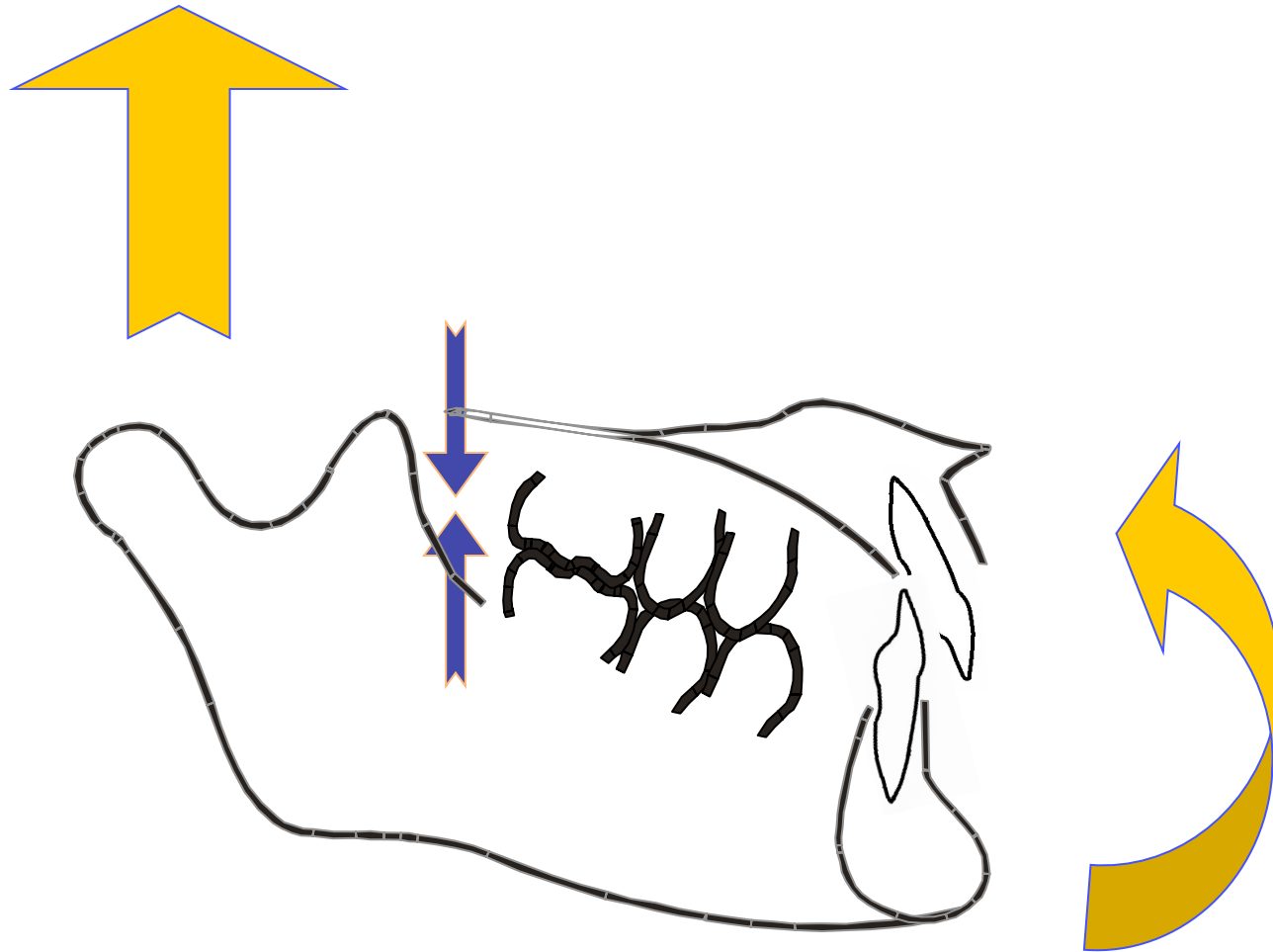
✓ *Altura do ramo mandibular e direção de crescimento Md_{ar}*



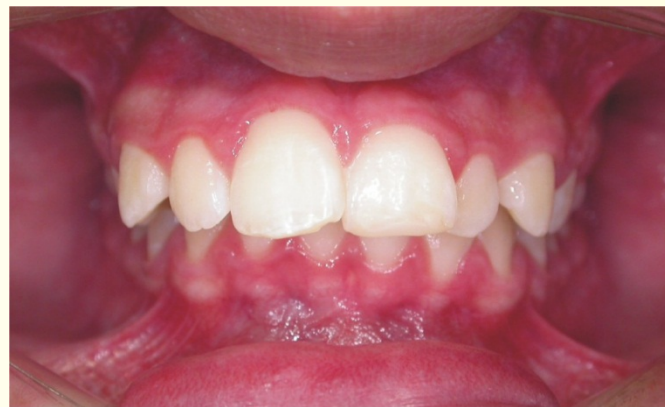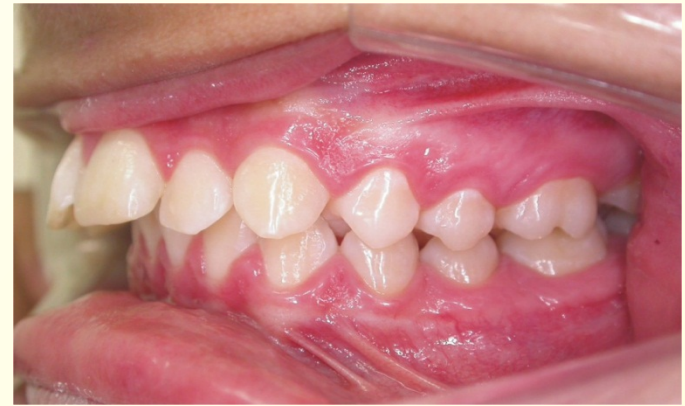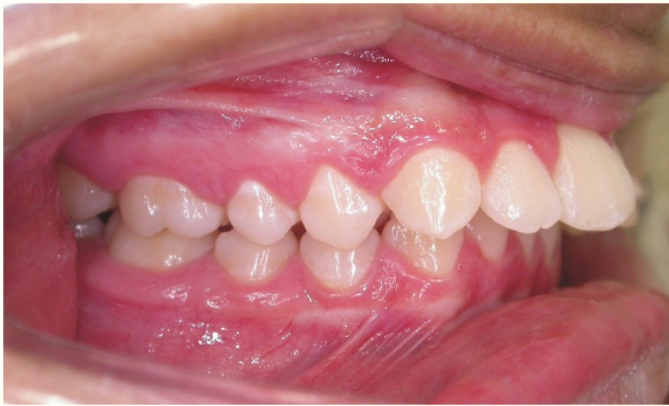✓ *Altura do ramo mandibular e direção de crescimento Md_{ar}*



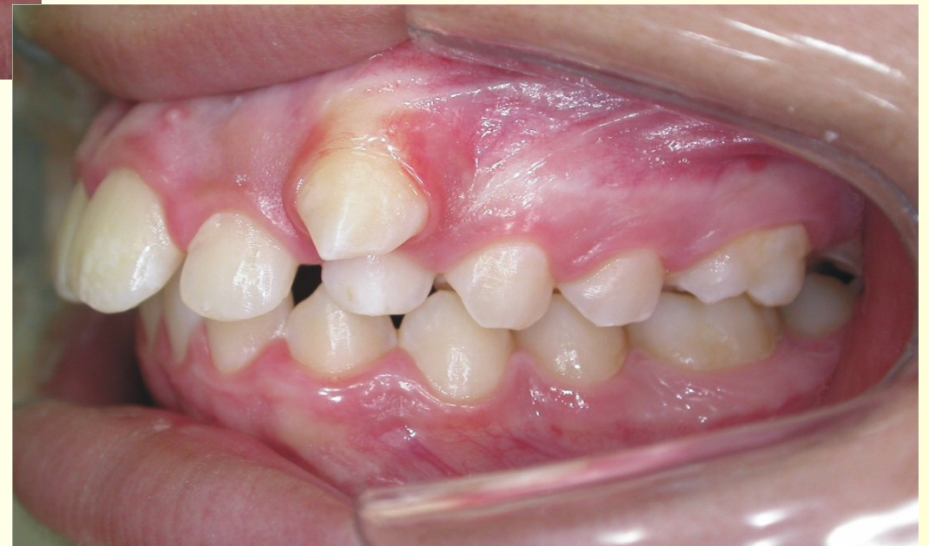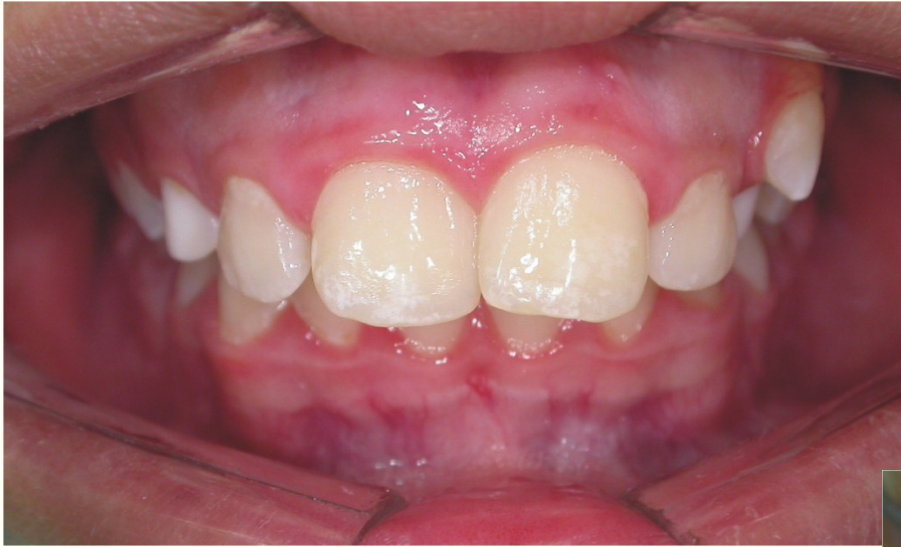✓ *Grau de erupção dos dentes posteriores*



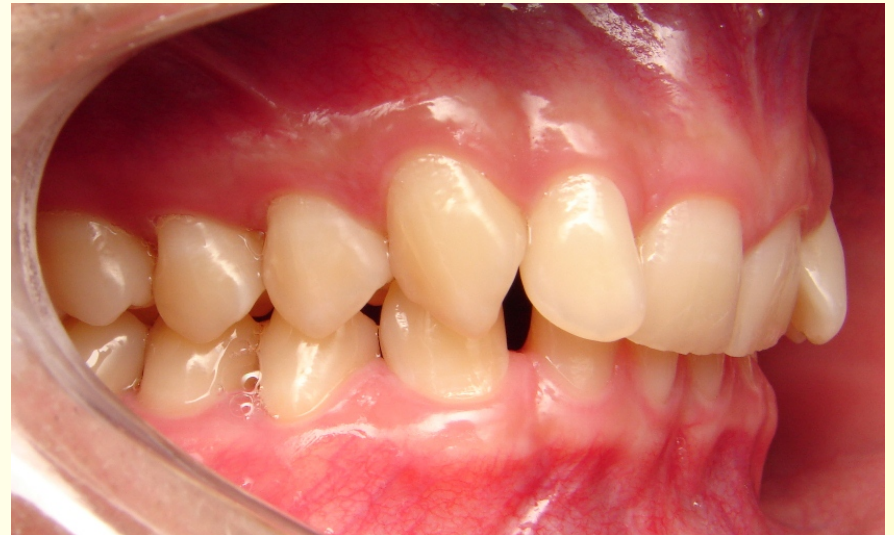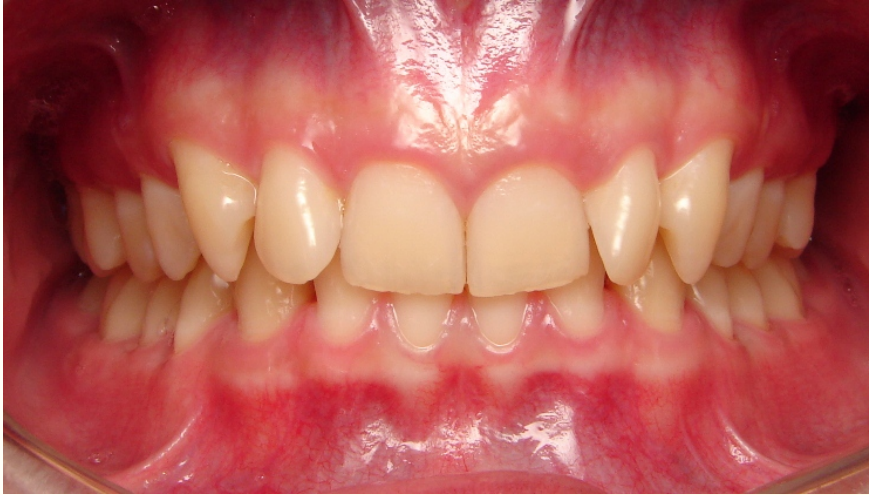✓ *Grau de erupção dos dentes posteriores*



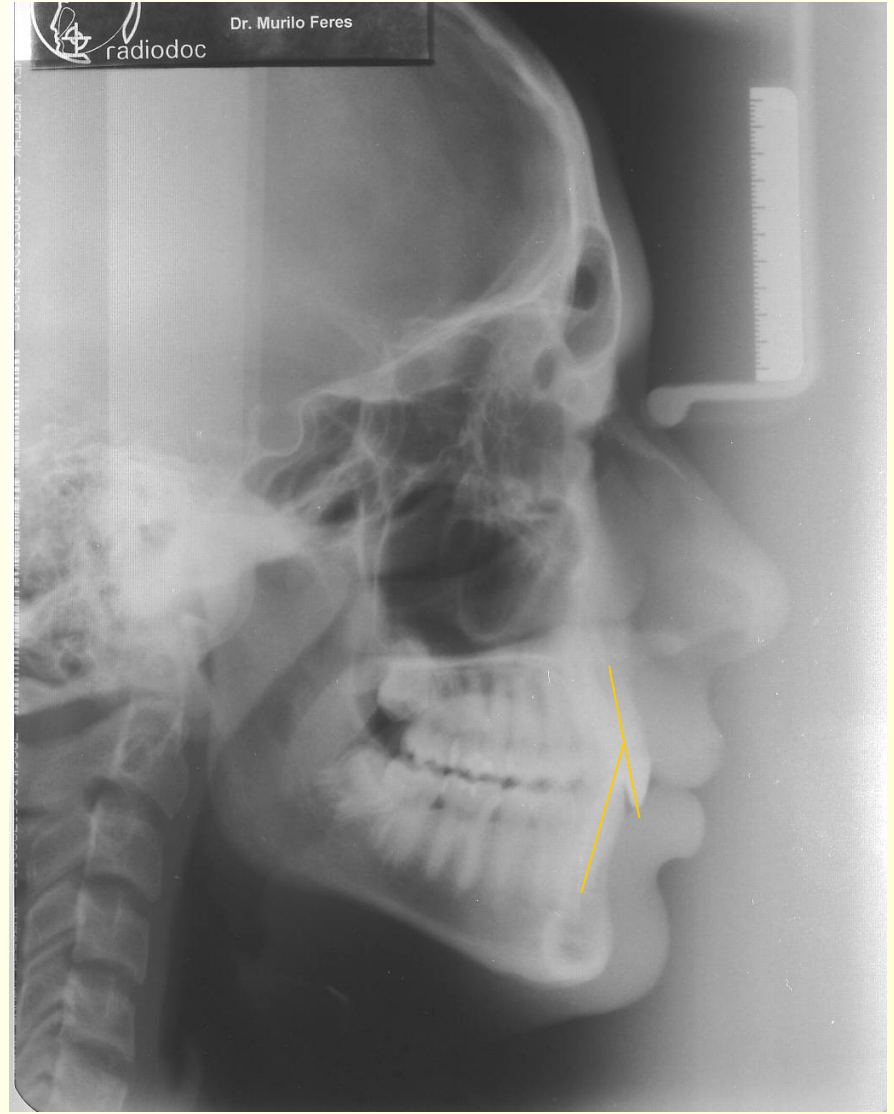
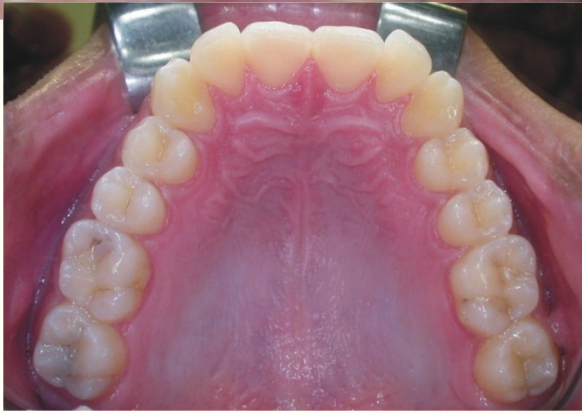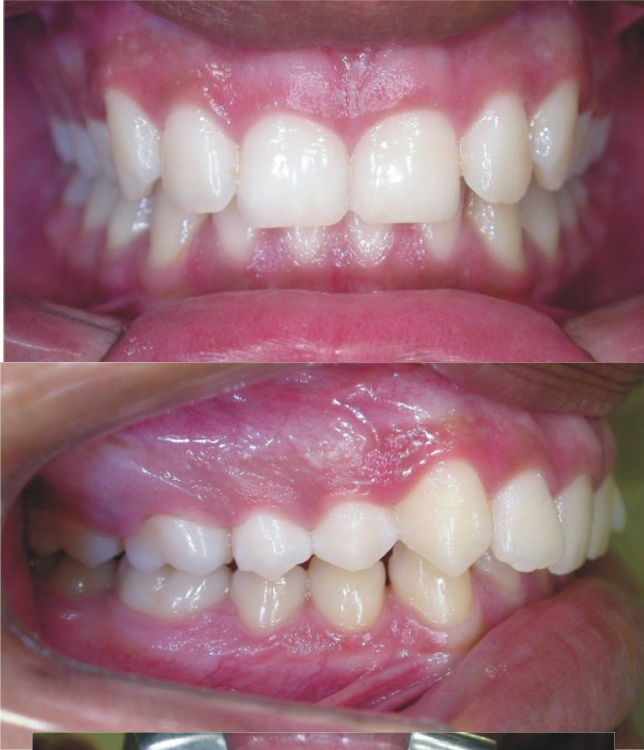✓ *Grau de erupção dos dentes posteriores*



✓ *Angulação entre incisivos*



✓ Angulação entre incisivos



Thank
you!

The image features the words "Thank you!" in a highly stylized, bubbly, and 3D font. The word "Thank" is rendered in a pink-to-orange gradient, while "you!" is in a blue-to-green gradient. Each letter has a thick black outline and a 3D effect with a purple or green shadow. The text is surrounded by several yellow stars and striped ribbons in pink and blue, giving it a celebratory and energetic feel. The background is a light yellow gradient.