

LACERAÇÃO E RUPTURA DE TENDÕES NOS EQUINOS

PROF. DR. ANDRÉ LUIS DO VALLE DE ZOPPA

PROFA. DRA. ANA LÚCIA M. YAMADA

DEPARTAMENTO DE CIRURGIA

FMVZ - USP

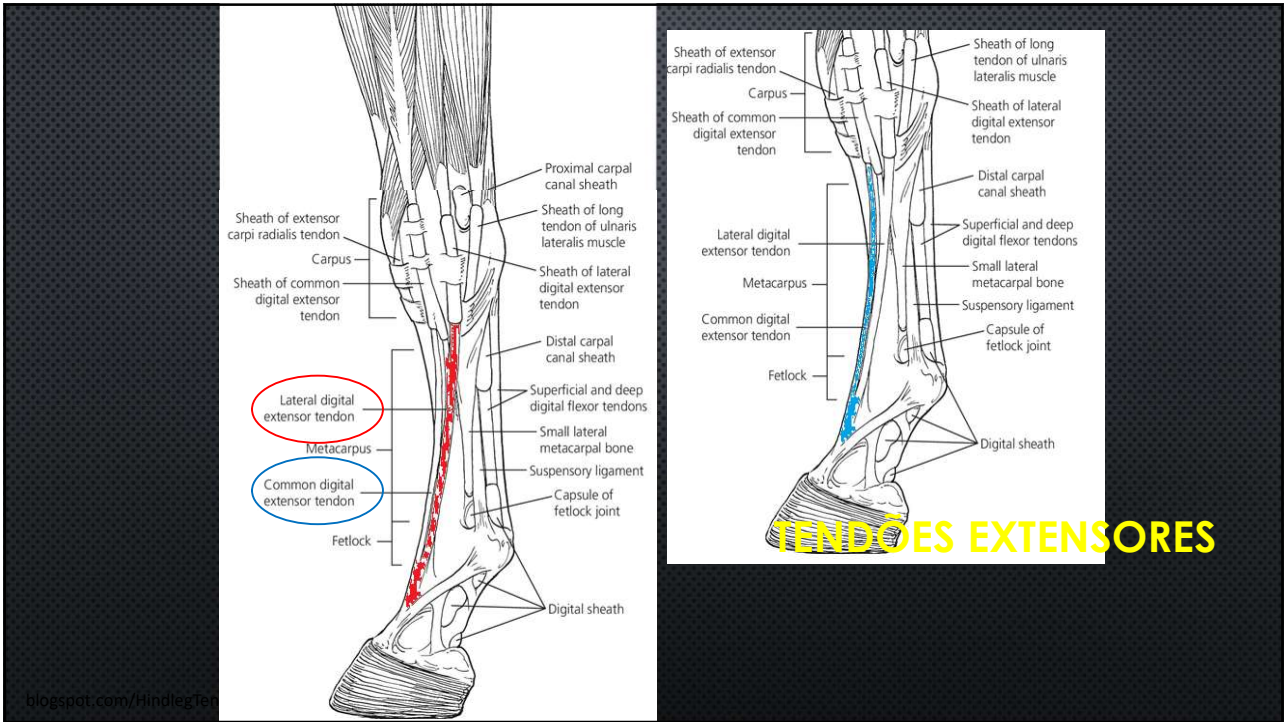
1

- **TENDÕES EXTENSORES**
- **TENDÕES FLEXORES DIGITAIS**

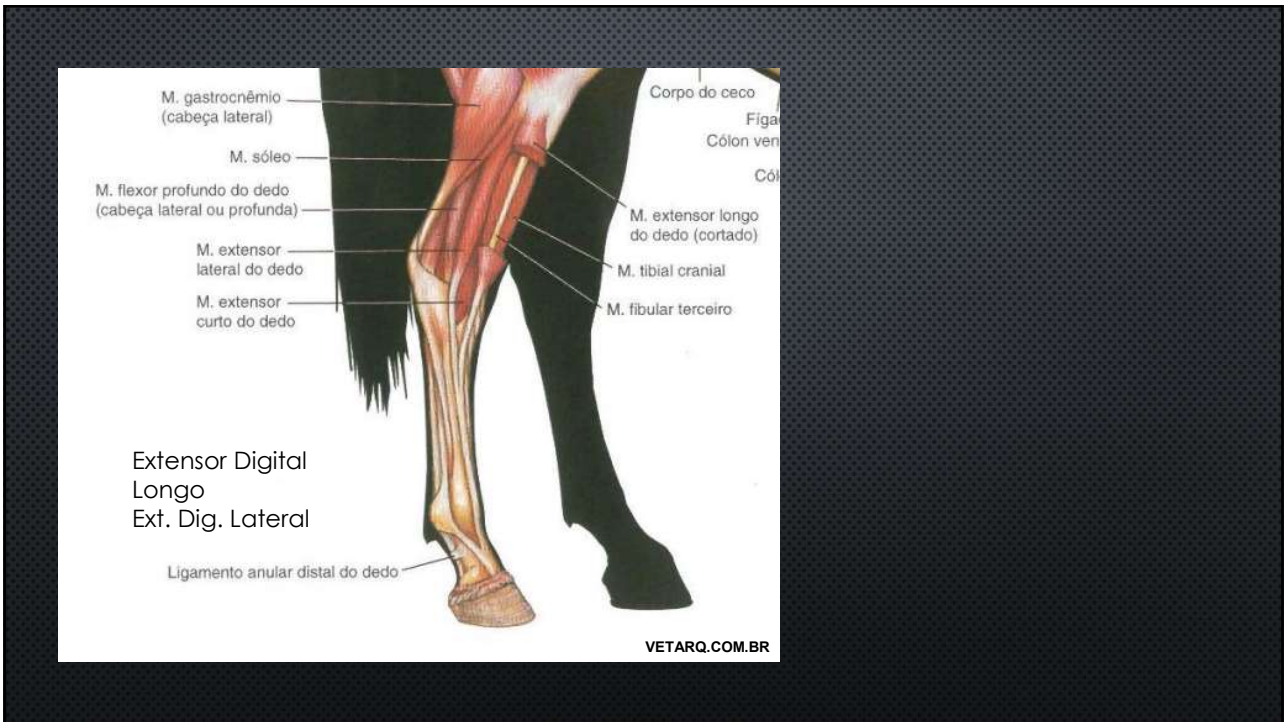
- PERONEUS TERTIUS
- PRÉ-PÚBICO



2



3



4

PRINCIPAIS CAUSAS:

- EVENTOS TRAUMÁTICOS
- OBJETOS CORTANTES
- TRAUMAS EM CERCAS DE MADEIRA
- BURACOS, VALAS E PONTES
- CERCAS DE ARAME LISO E FARPADO

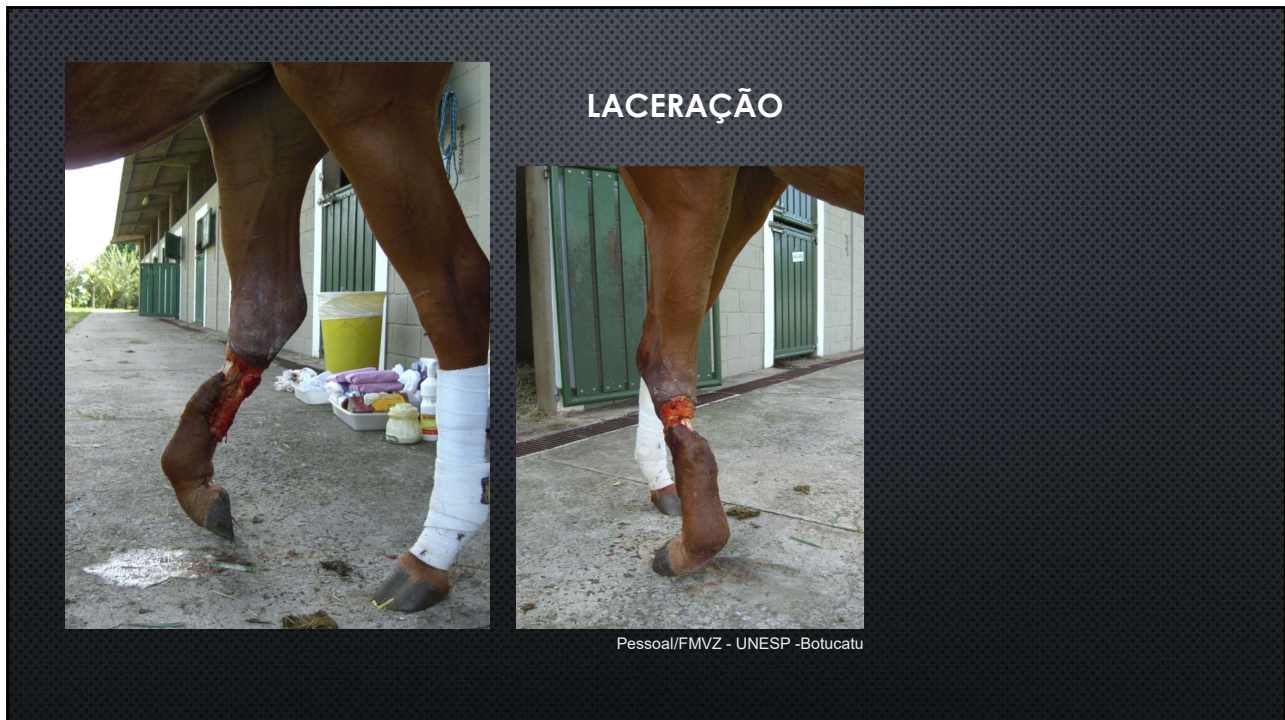

5

LACERAÇÃO/ RUPTURA DO TENDÃO EXTENSOR

- SINAIS CLÍNICOS
 - IMPOSSIBILIDADE DE EXTENSÃO DO MEMBRO NA FASE DE AVANÇO
 - APOIO DA REGIÃO DORSAL DA ARTICULAÇÃO METACARPO/TARSO-FALANGEANA NO SOLO

6



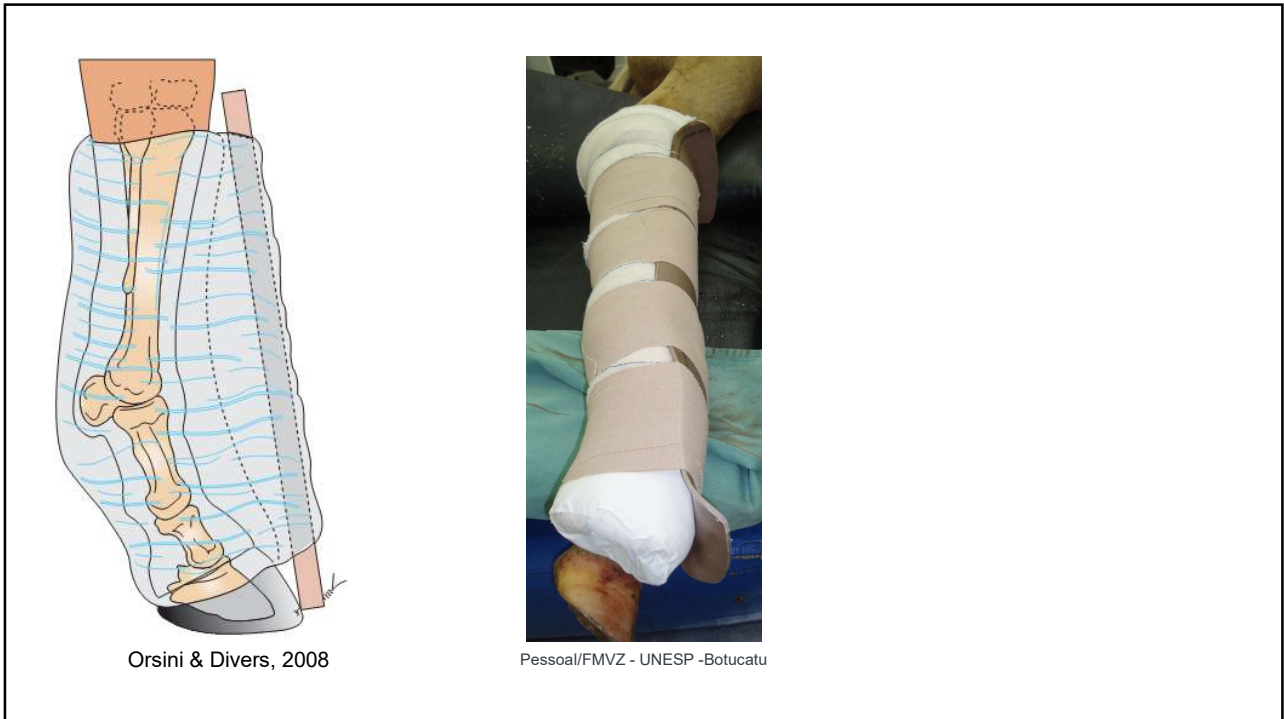
7

- ✓ EXAME DO ANIMAL
- ✓ ABORDAGEM DA FERIDA E LIMPEZA DA FERIDA
- ✓ CONTER POSSÍVEIS HEMORRAGIAS

- ✓ SUTURA DA PELE/ CURATIVO
- ✓ **IMOBILIZAÇÃO COM TALA DE PVC**

- ✓ ANTIBIÓTICO
- ✓ SORO ANTITETÂNICO
- ✓ RESTRIÇÃO DE MOVIMENTO/TERAPIA DE SUPORTE

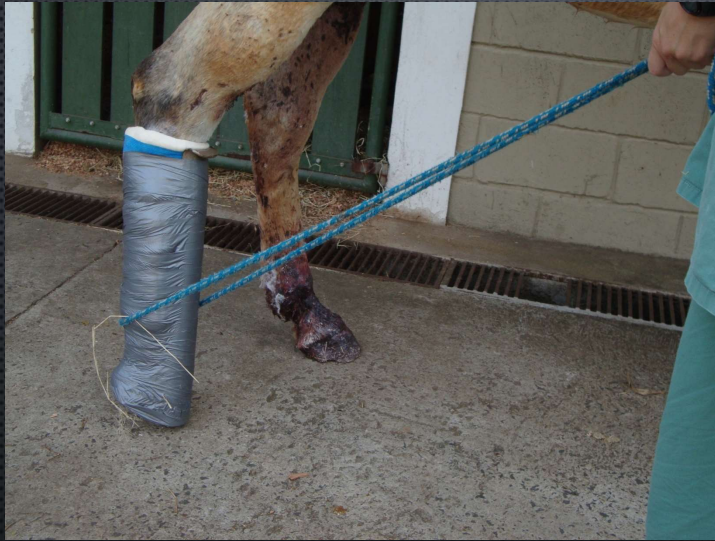8



9

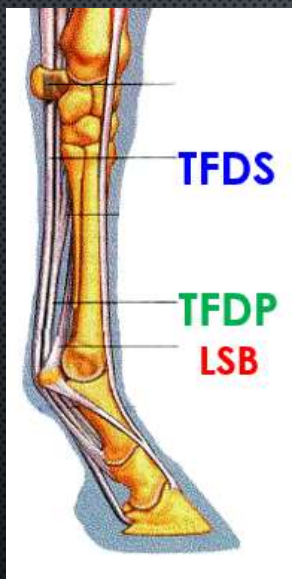


10



Pessoa/FMVZ - UNESP - Botucatu

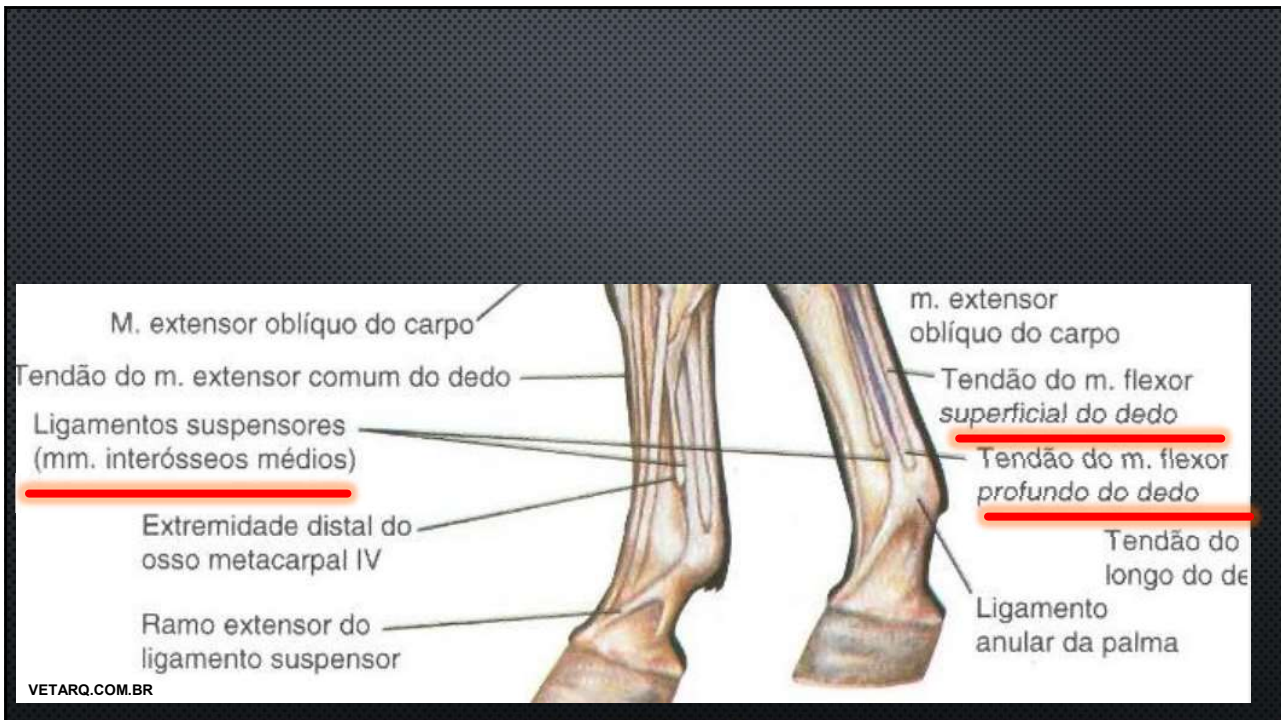11



- **Tendão flexor digital superficial**
- **Tendão flexor digital profundo**
- **Ligamento suspensor do boleto**

Laceração ou secção do conjunto flexor

12



13

PRINCIPAIS CAUSAS:

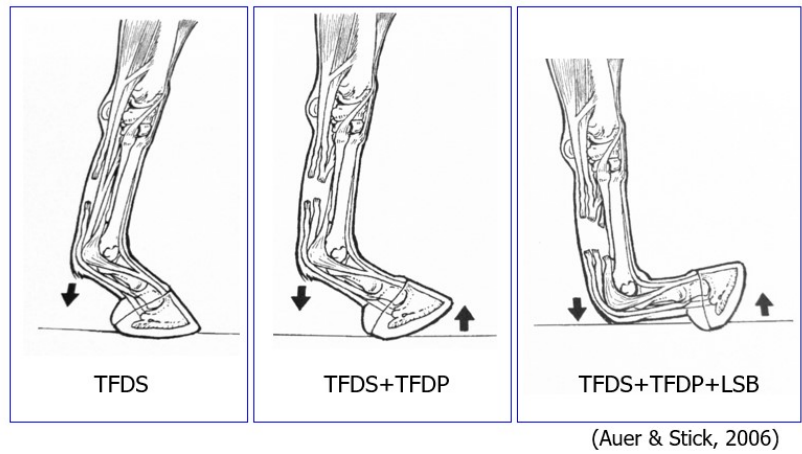
- EVENTOS TRAUMÁTICOS
- OBJETOS CORTANTES
- TRAUMAS EM CERCAS DE MADEIRA
- BURACOS, VALAS E PONTES
- CERCAS DE ARAME LISO E FARPADO

RUPTURA POR ESFORÇO

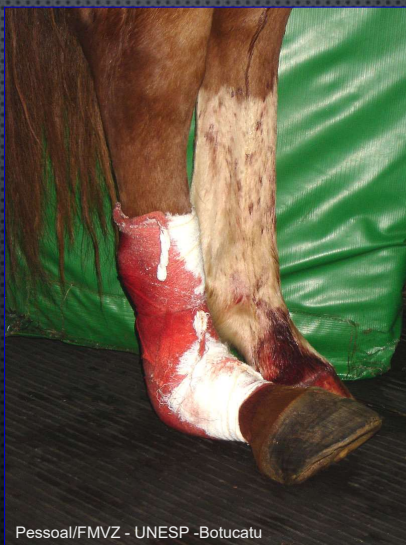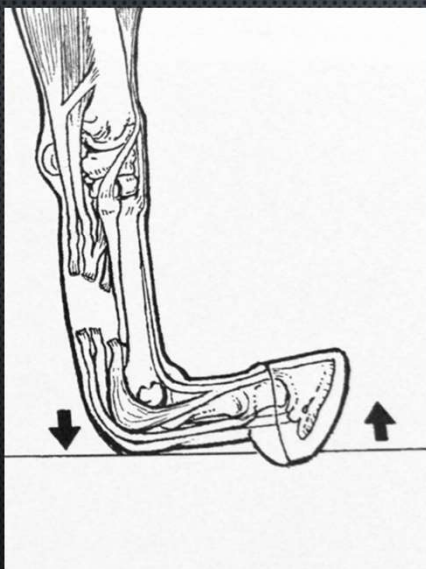


14

Sinal Clínico: Alteração do eixo podofalângico
Conforme a estrutura afetada



15



Pessoal/FMVZ - UNESP - Botucatu

16

- ✓ EXAME DO ANIMAL
- ✓ ABORDAGEM DA FERIDA E LIMPEZA DA FERIDA
- ✓ CONTER POSSÍVEIS HEMORRAGIAS

Procedimento:

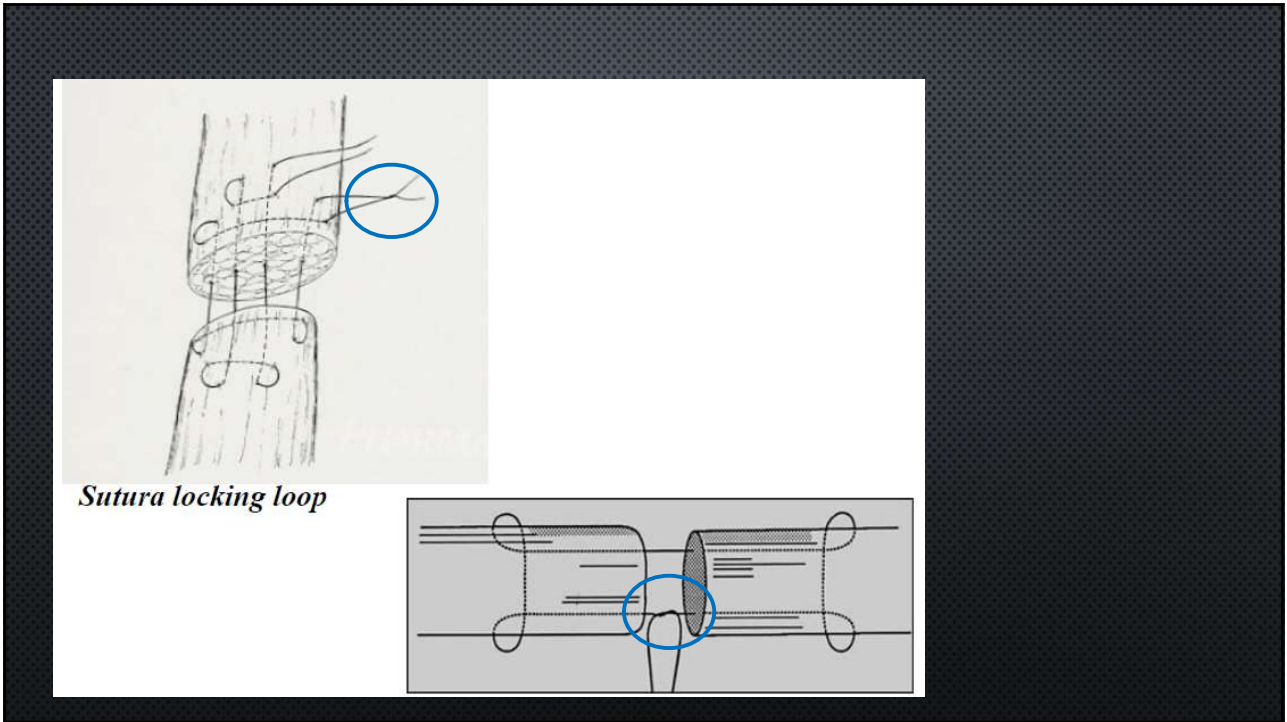
Atendimento emergencial: IMOBILIZAÇÃO e encaminhamento para um centro cirúrgico

17

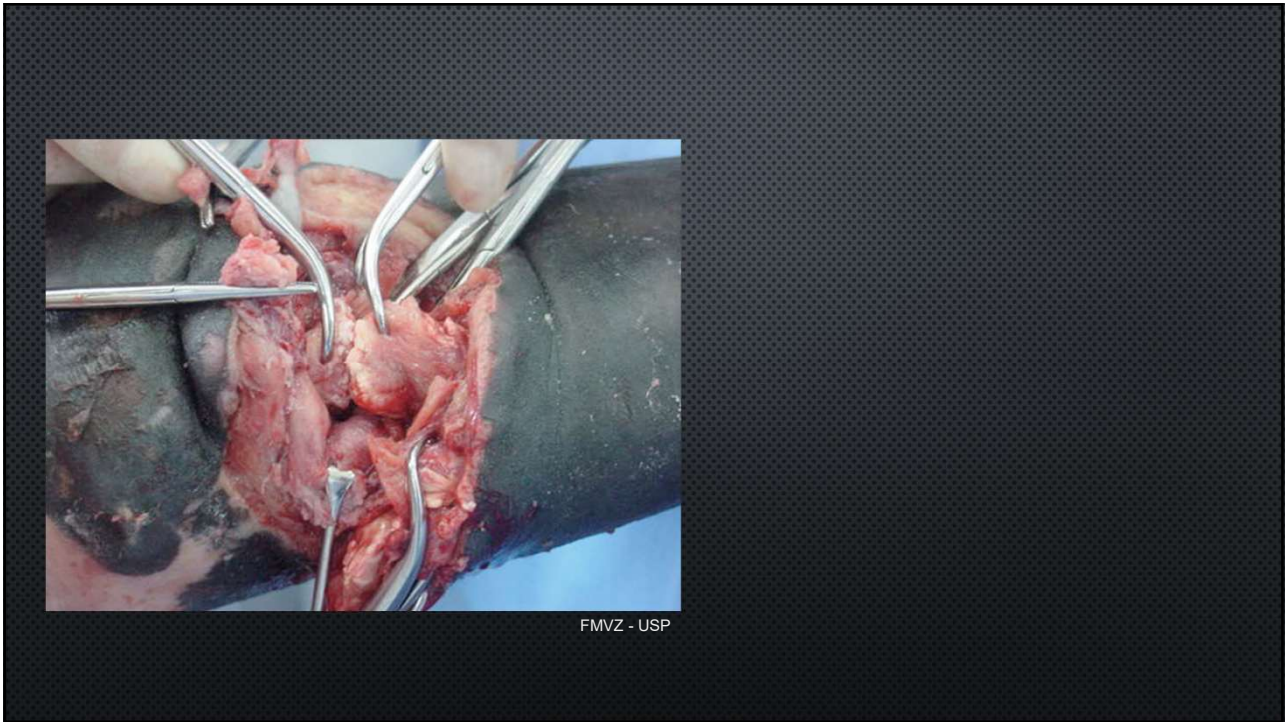
Rupturas Completas ou Secções

- Aproximação dos cotos tendíneos: **tenorrafia**
- Impossibilidade de aproximação dos cotos tendíneos: Imobilização e/ou aplicação de implantes

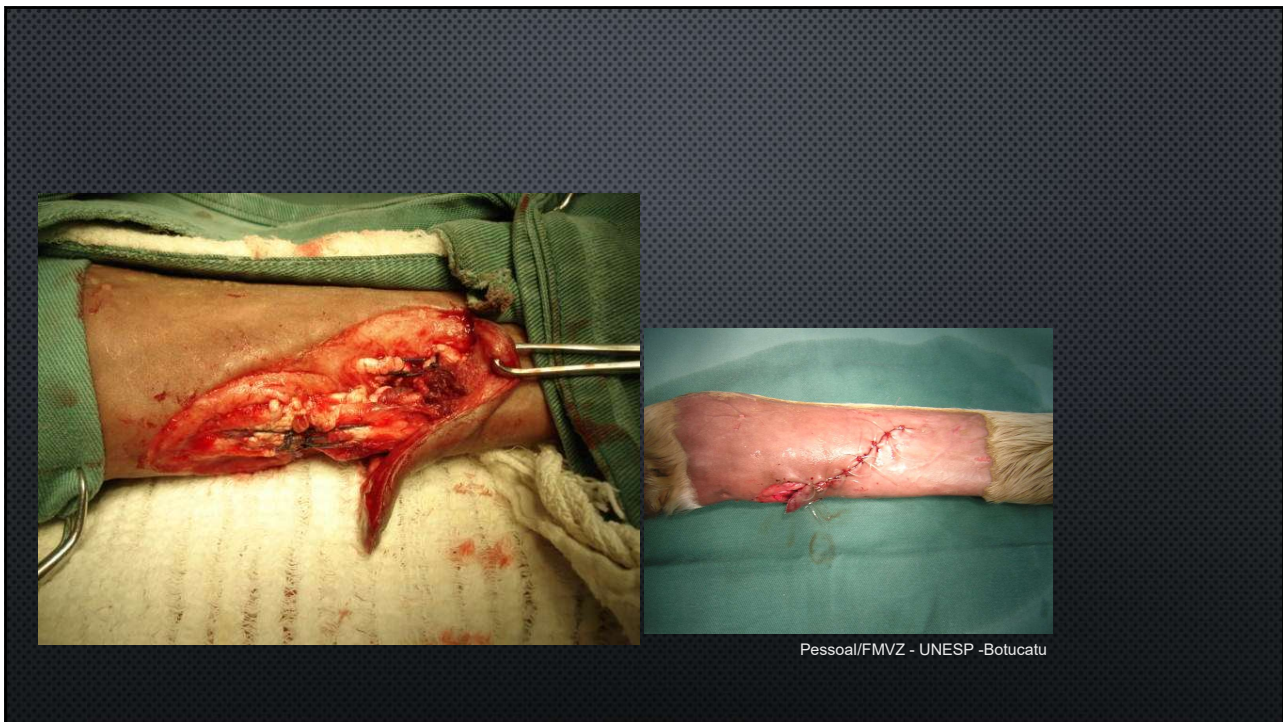
18



19



20



21

TRATAMENTO

- TENORRAFIA
- IMOBILIZAÇÃO
- FERRAGEAMENTO
- PLASMA RICO EM PLAQUETAS
- CÉLULAS TRONCO
- ENXERTOS

22



FMVZ - USP



O'Sullivan, 2007

23

- **PÓS OPERATÓRIO**

- CURATIVO
- ANTIBIÓTICO
- SORO ANTITETÂNICO
- TERAPIA DE SUPORTE

- **PROGNÓSTICO RESERVADO**

- ESTRUTURAS ENVOLVIDAS
- RETORNO MORFOFUNCIONAL
- COMPLICAÇÕES/ DANOS SECUNDÁRIOS

- **FUNÇÃO DESPORTIVA**

24



ANAMYAMADA@USP.BR