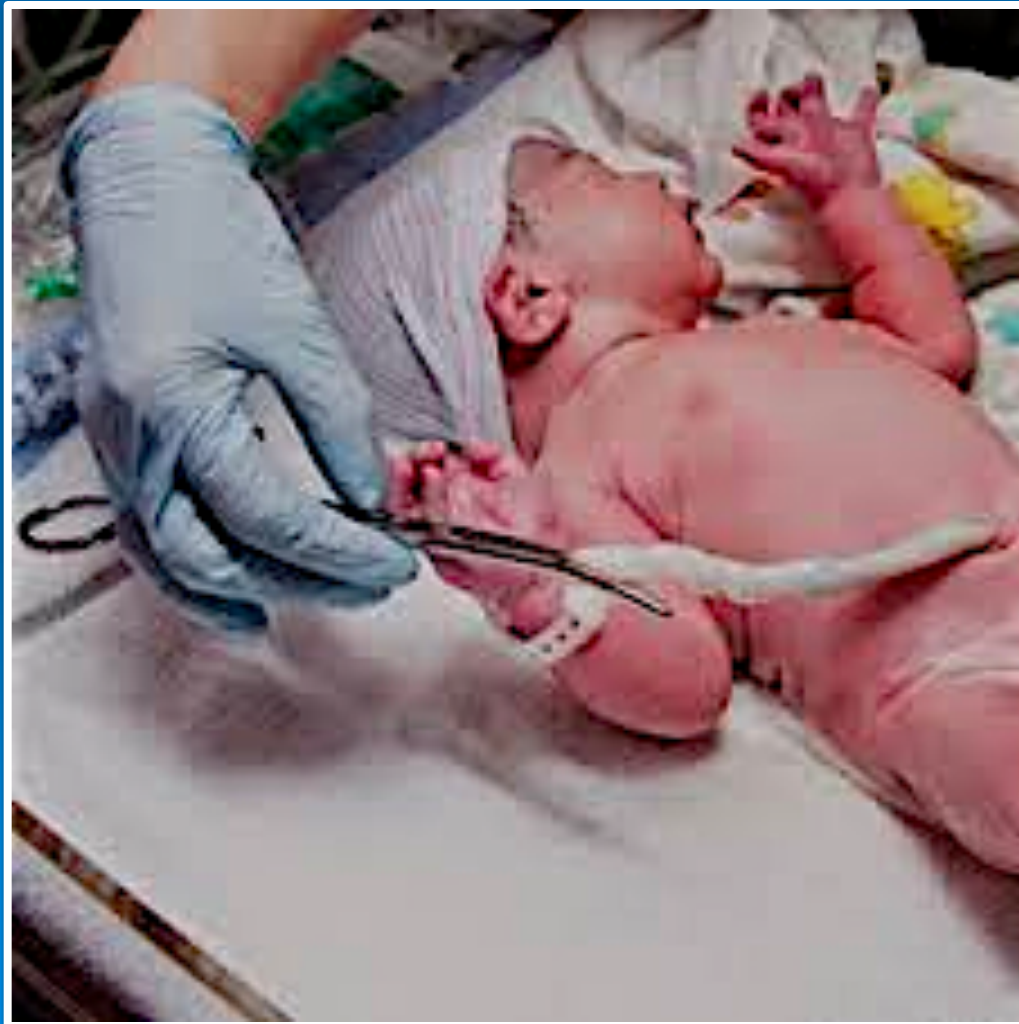

Semiologia e saúde da criança:

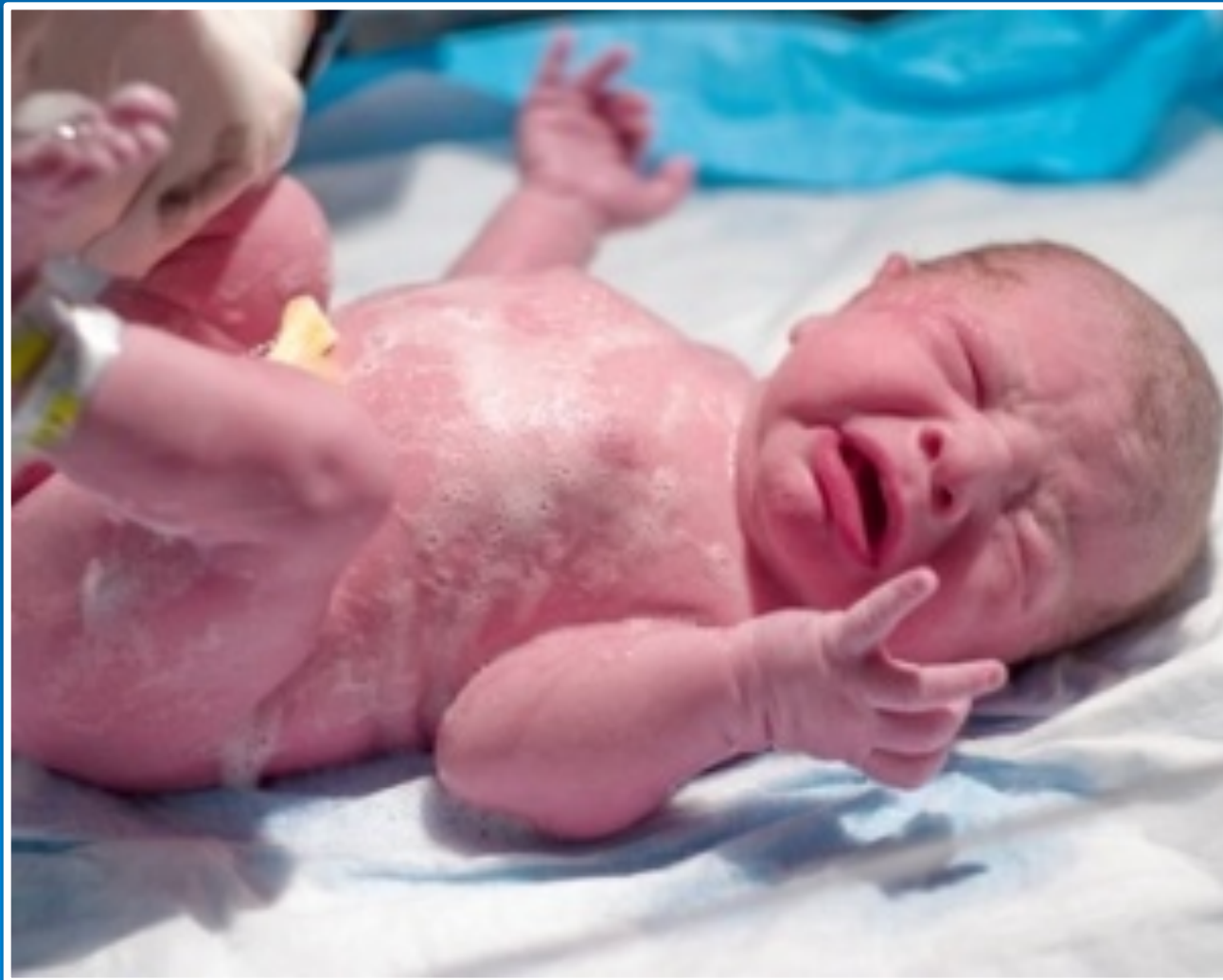Material pedagógico de apoio:

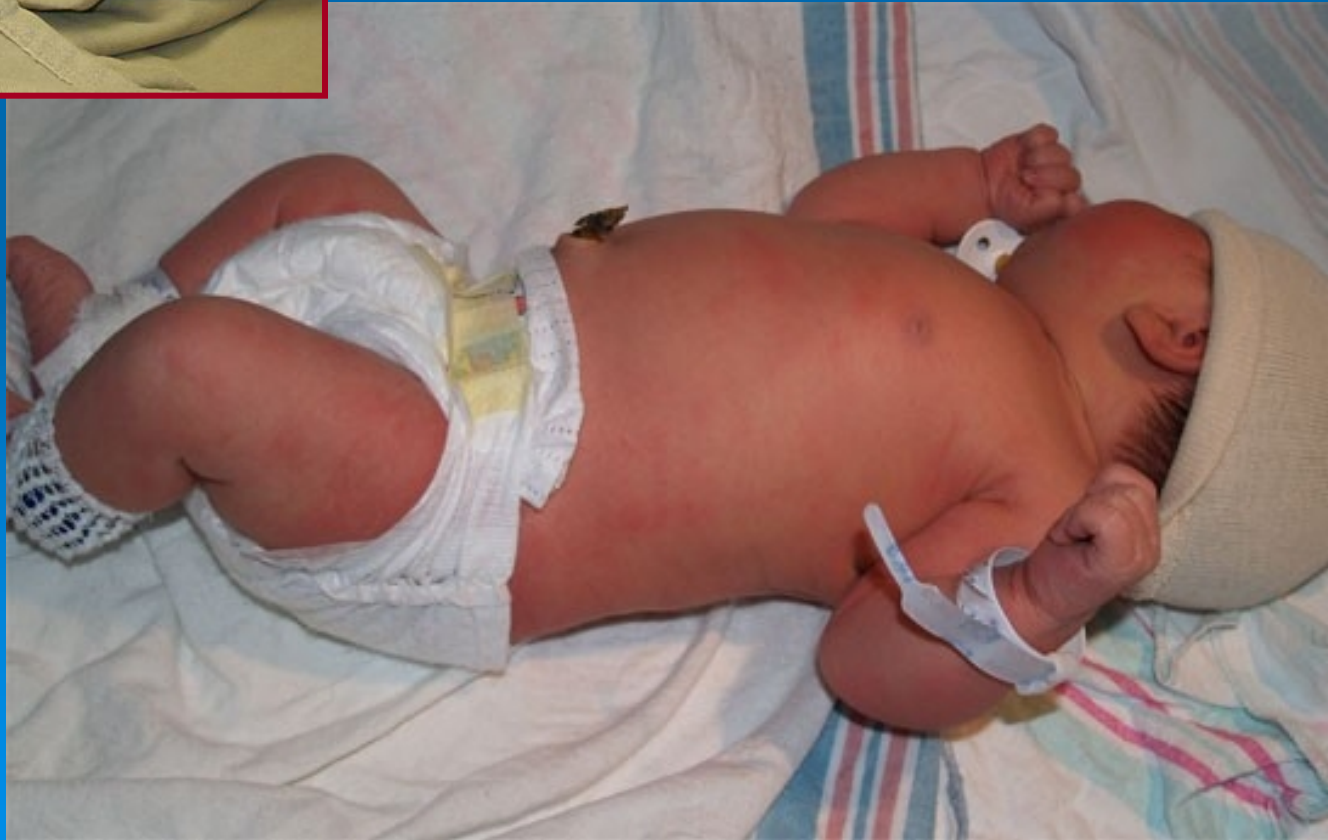
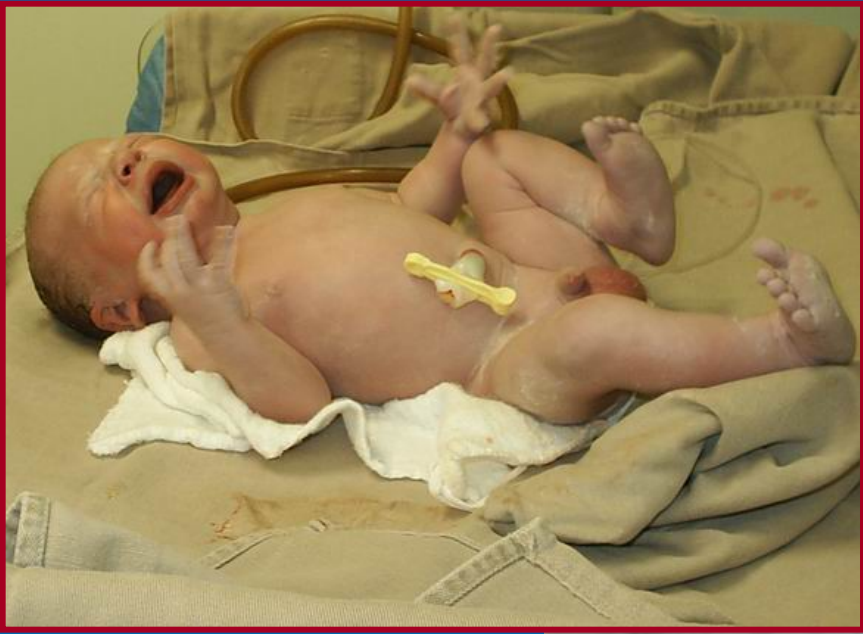
Exame físico geral

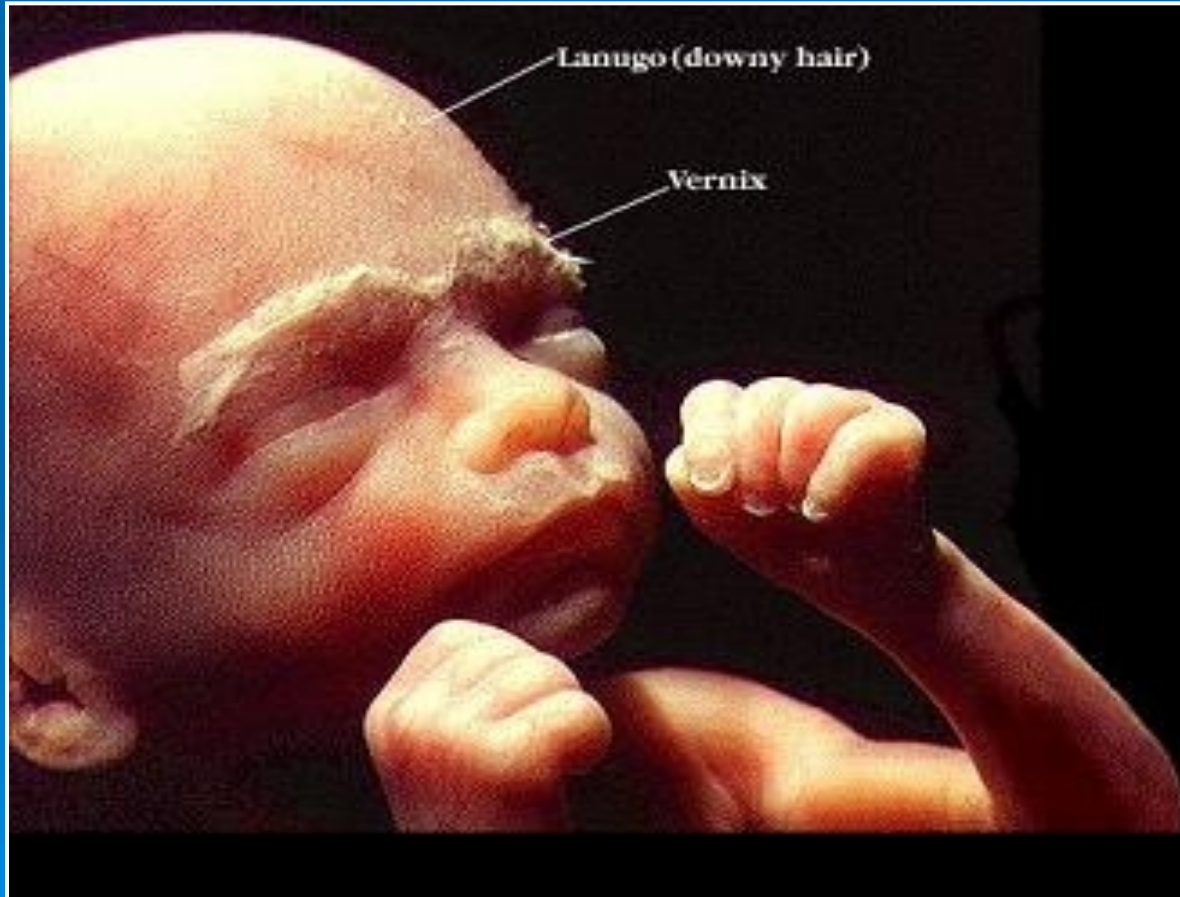

Exame físico geral

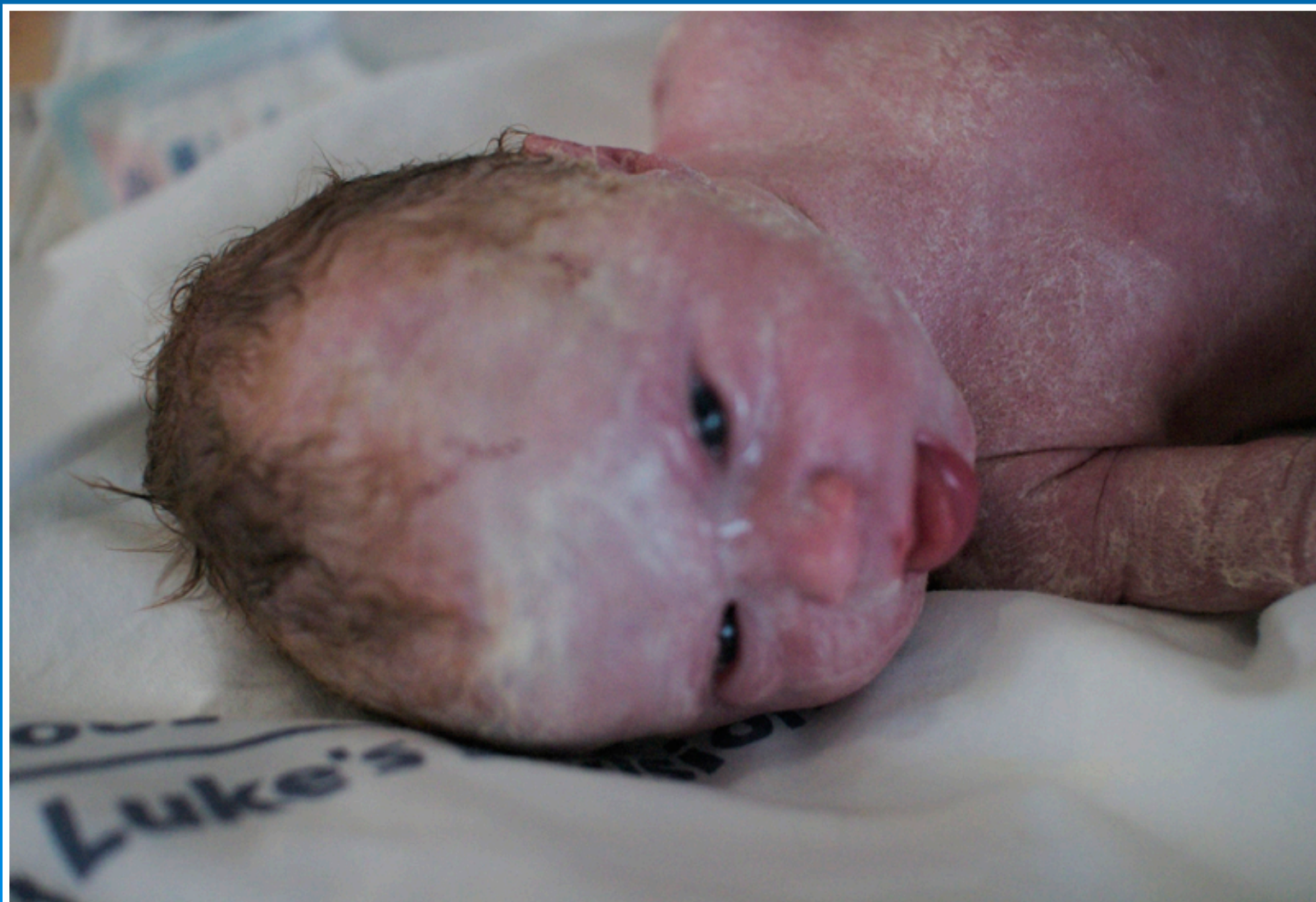



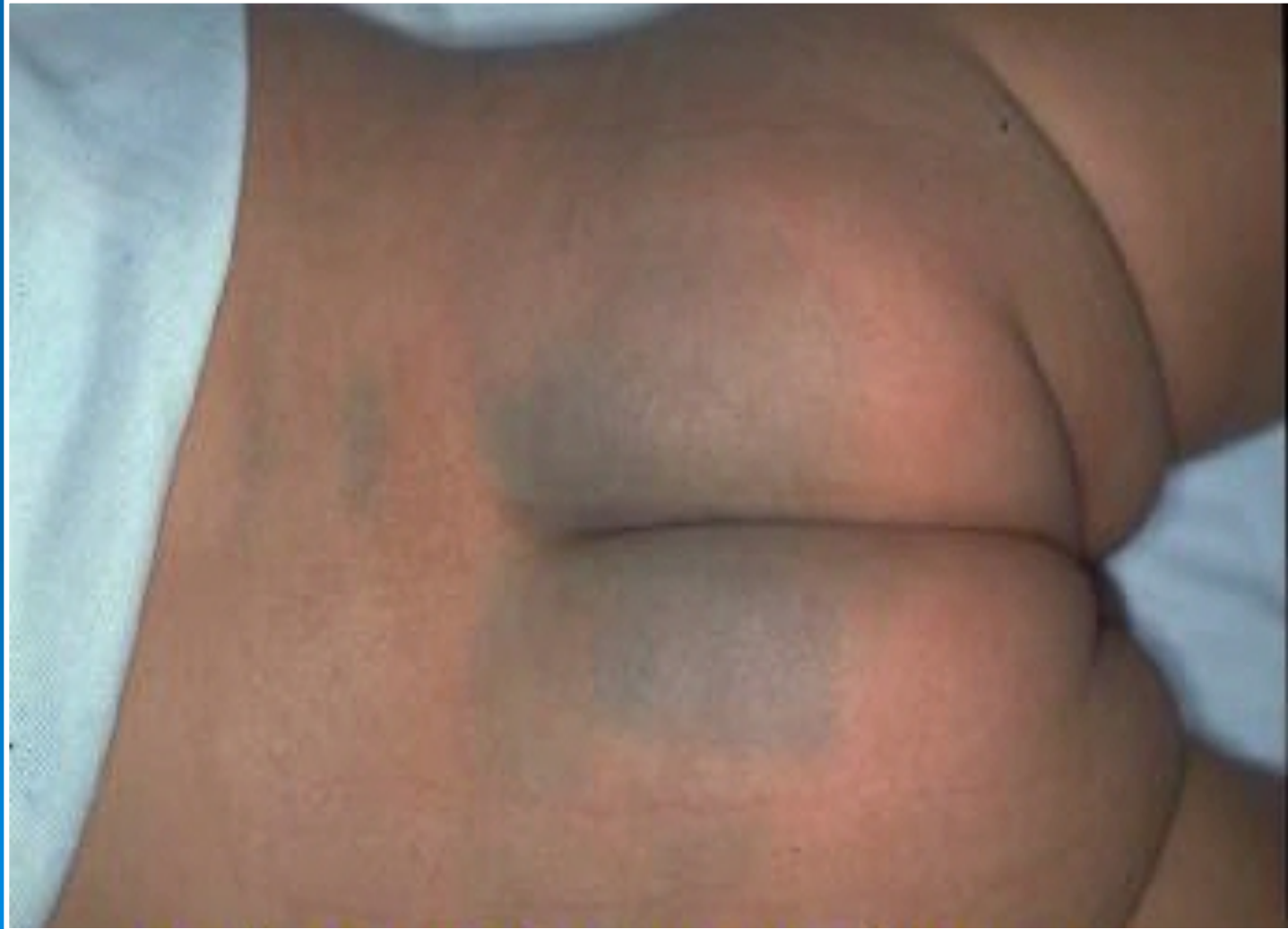Pele



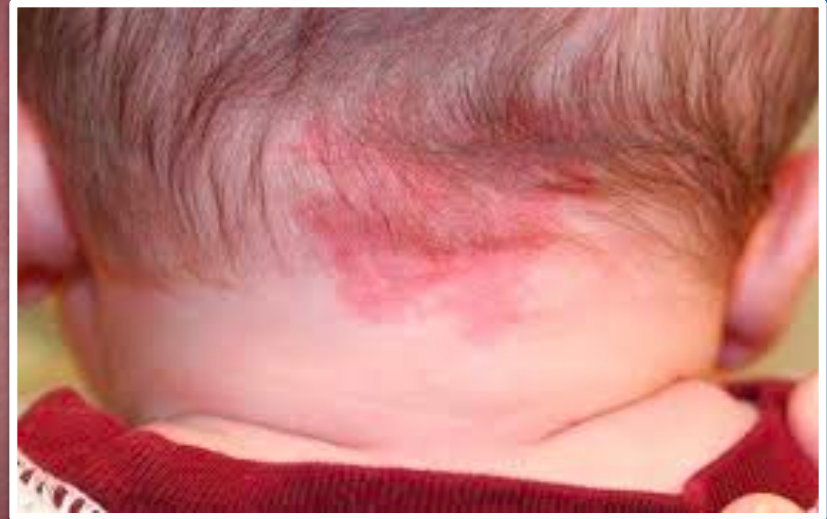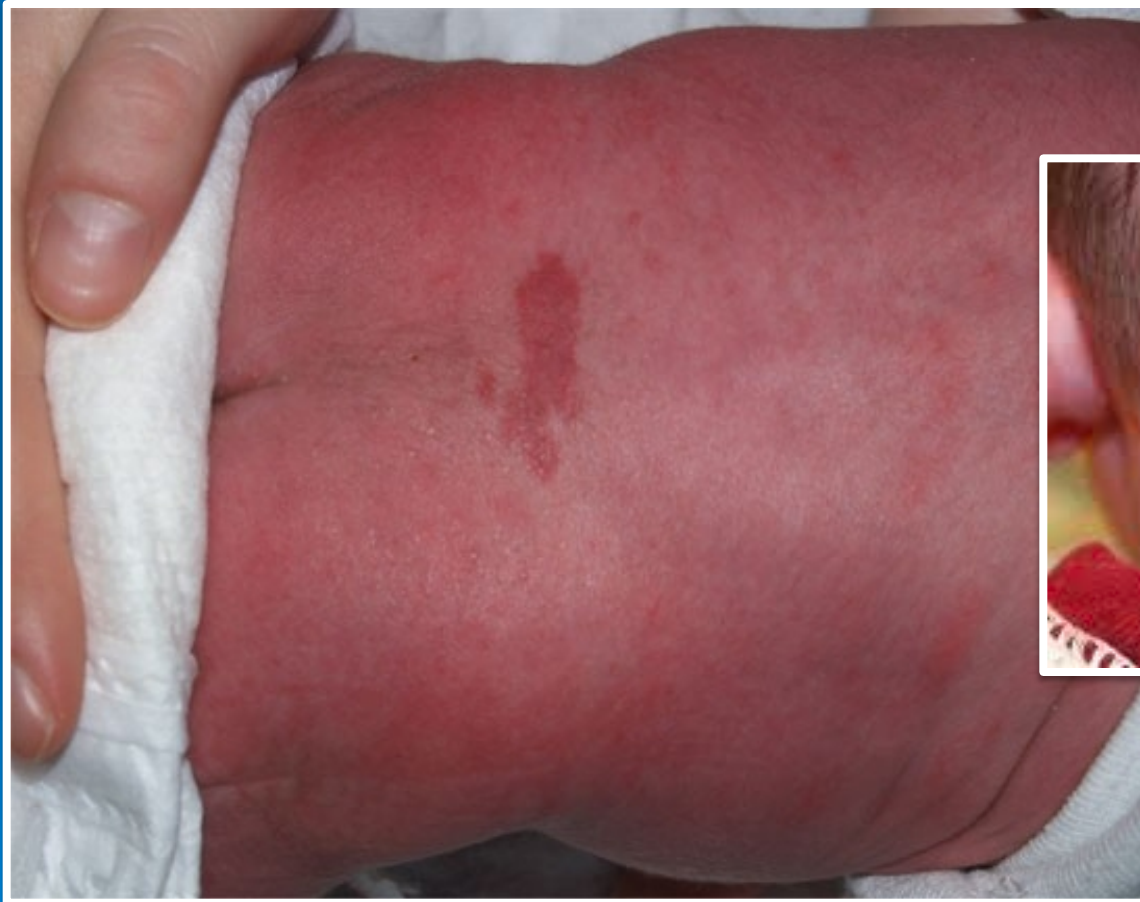Vérnix



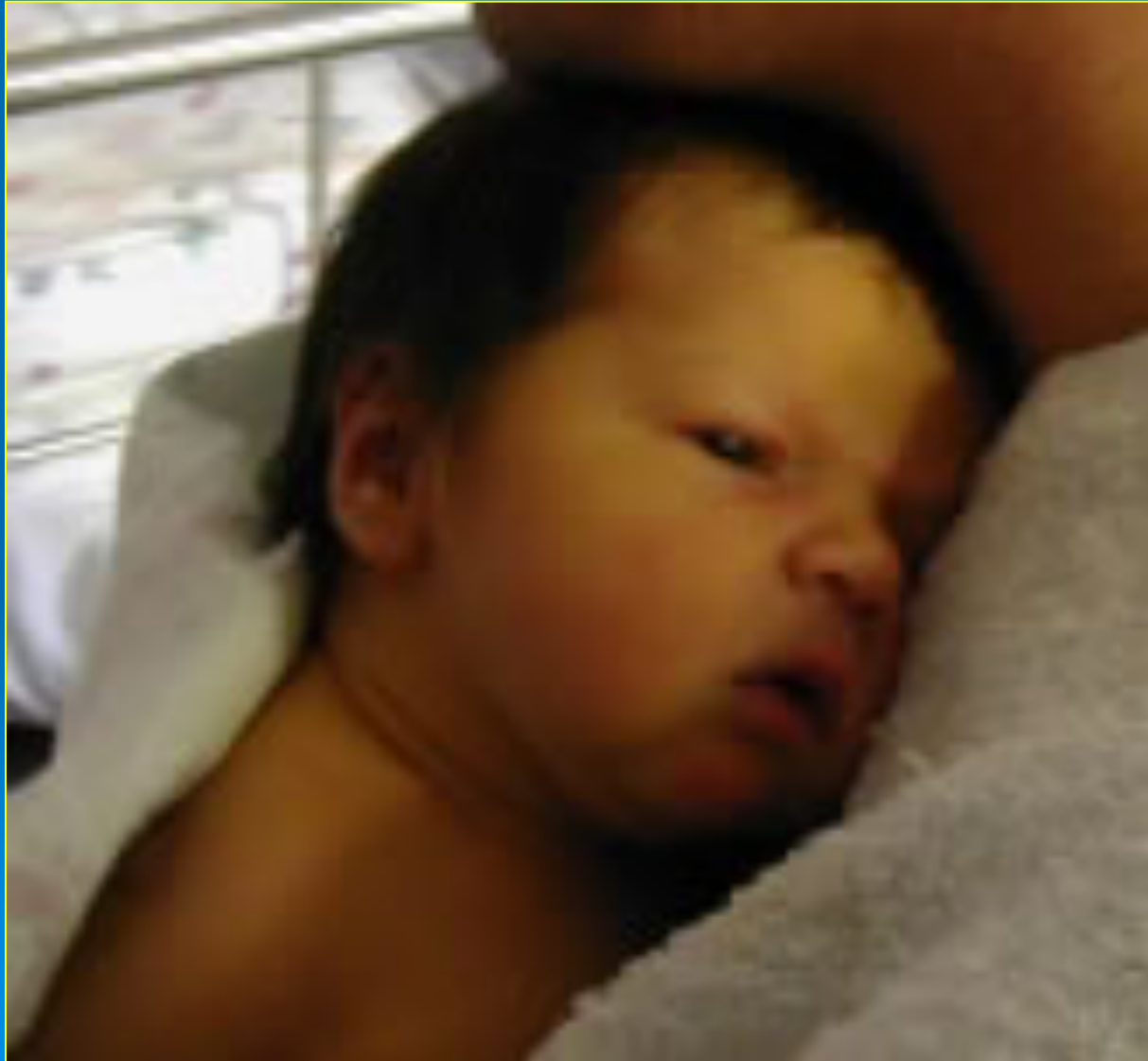Mancha mongólica



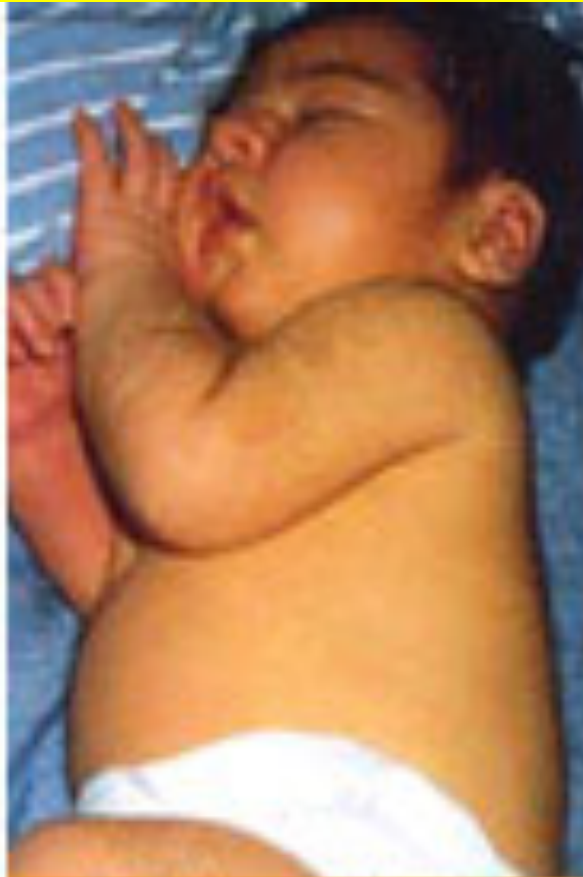Hemangioma Plano



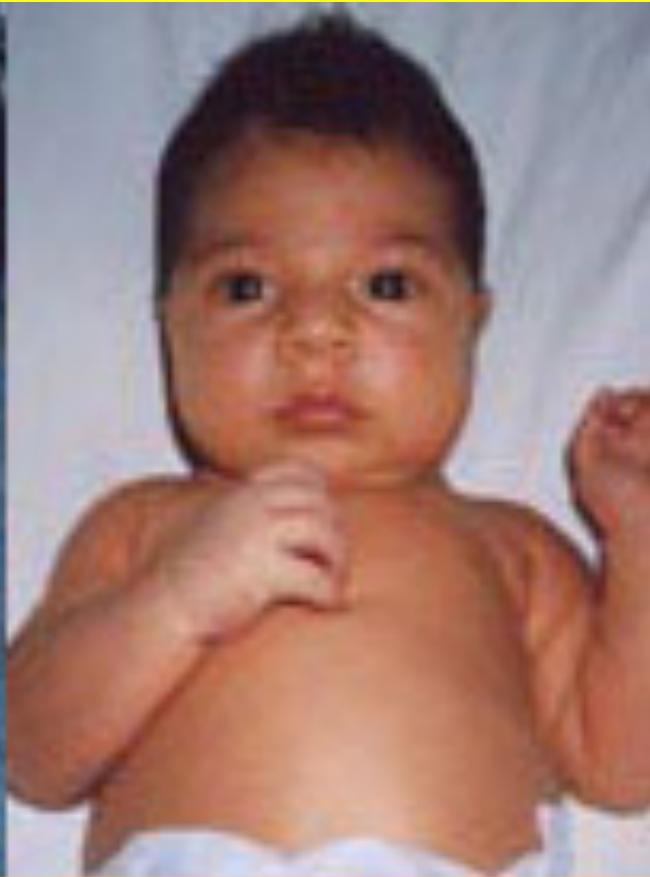Icterícia



Ictericia

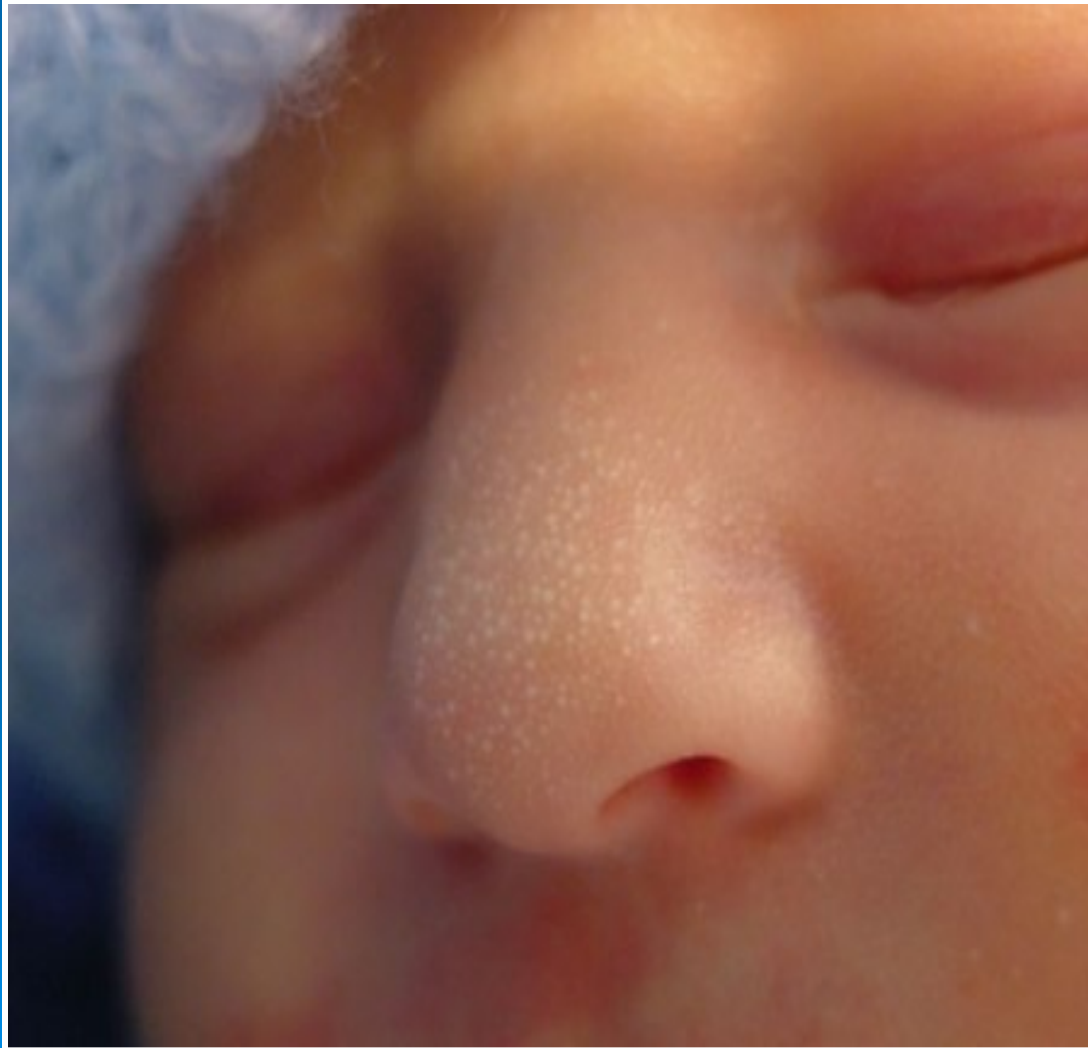

**Antes de la
fototerapia**

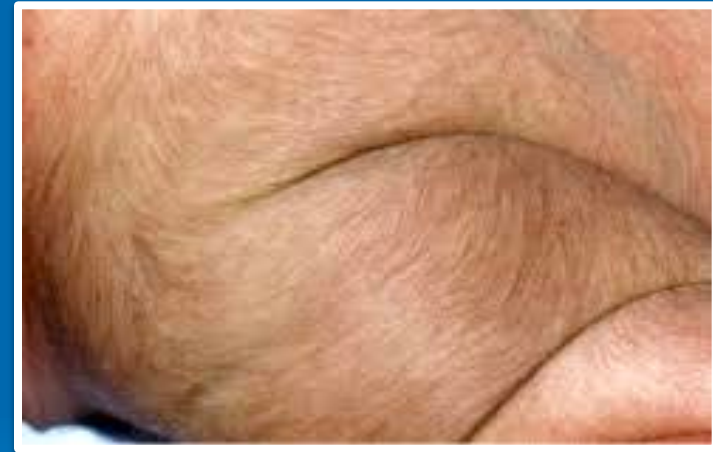
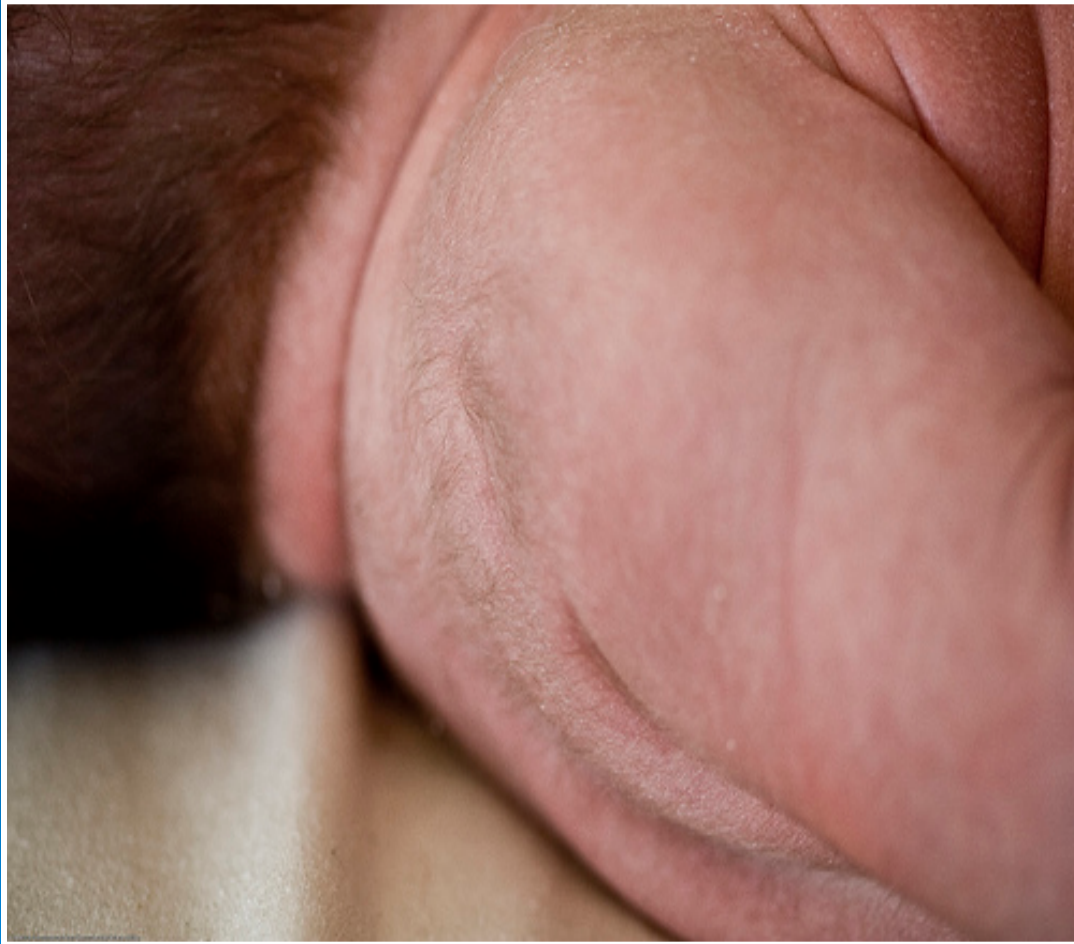
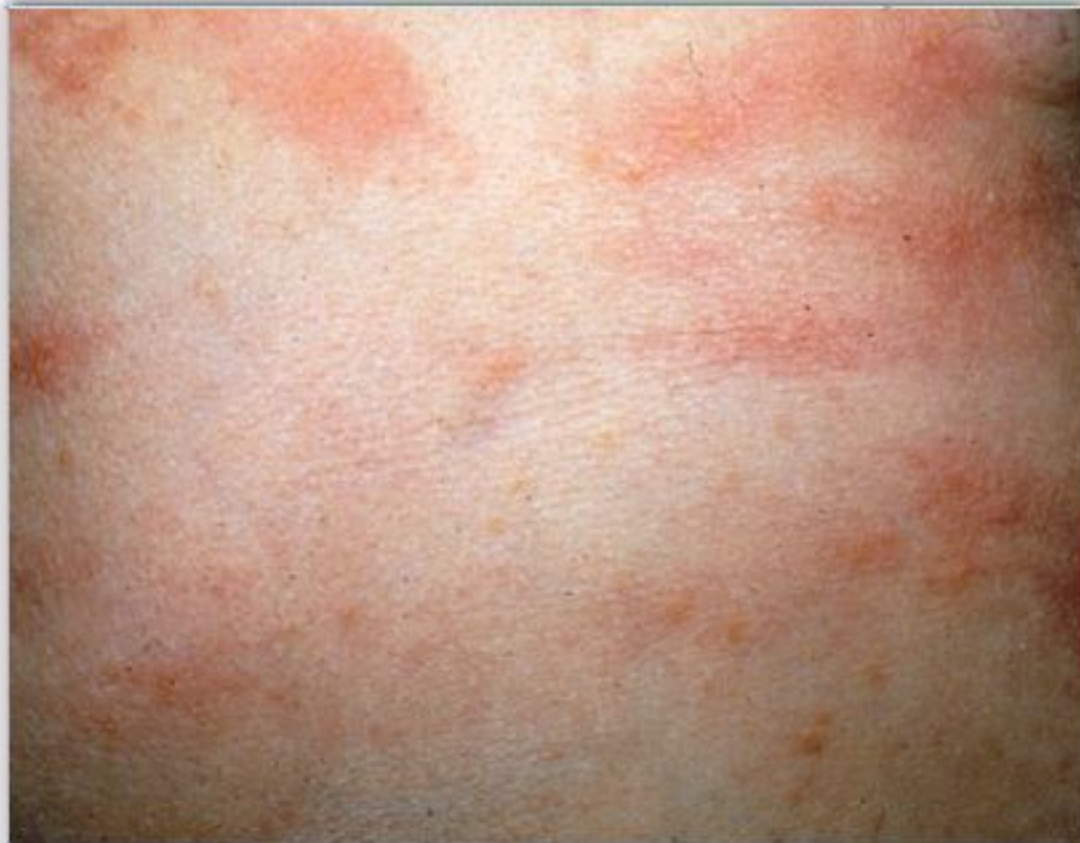**Después de la
fototerapia**

Milium sebáceo



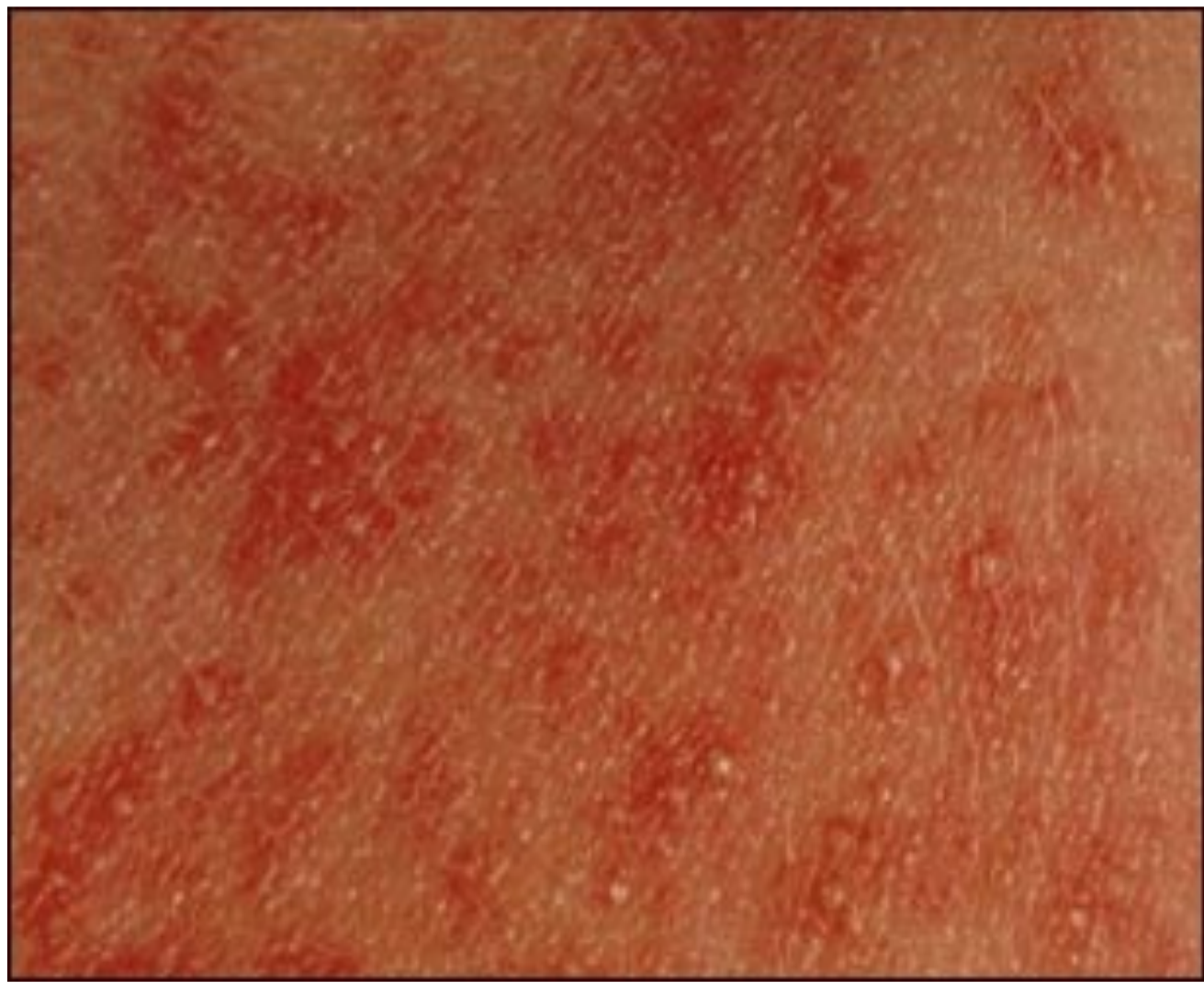Lanugo



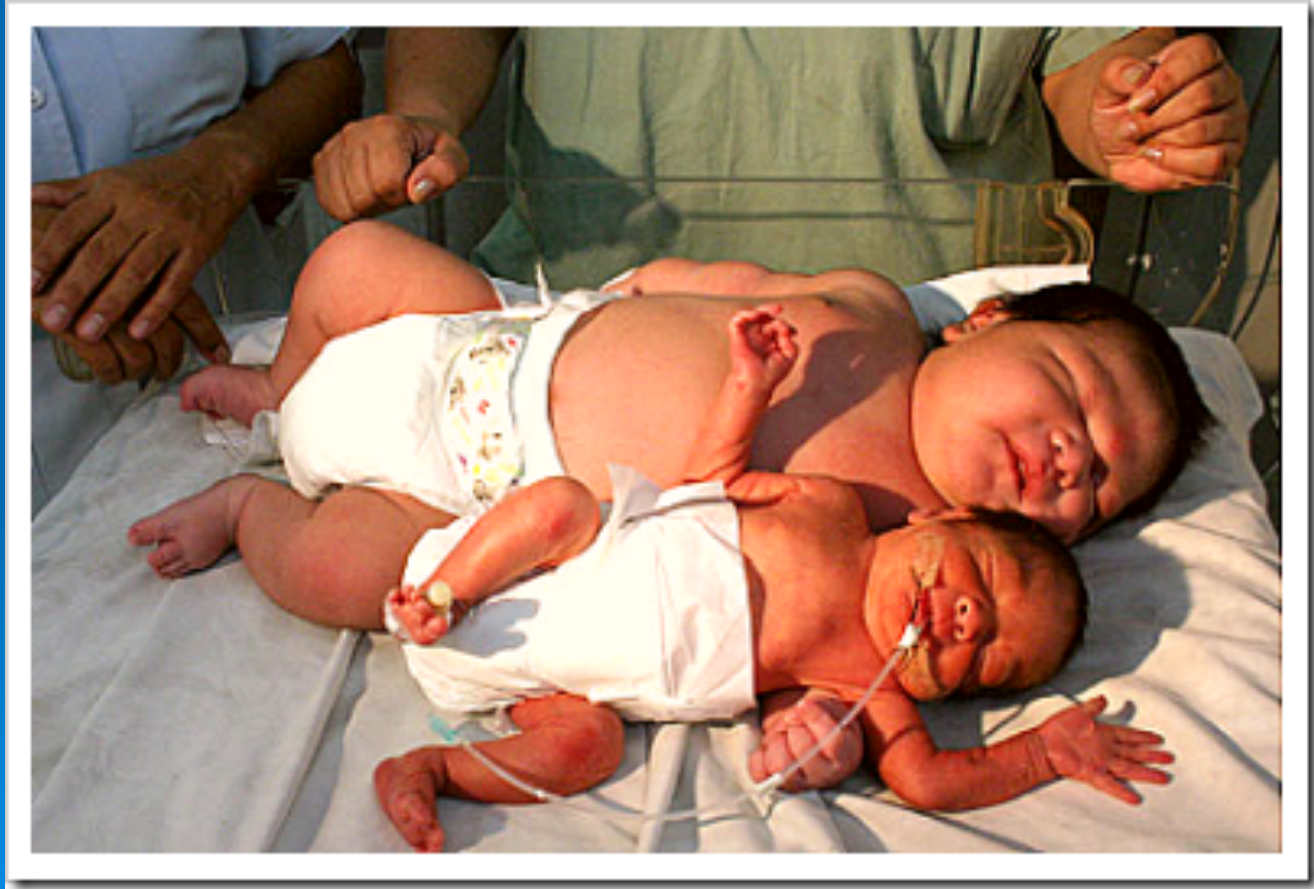

ERITEMA TÓXICO NEONATAL

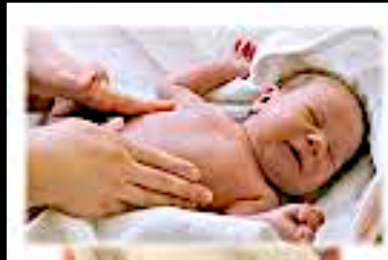Impetigo



Subcutâneo

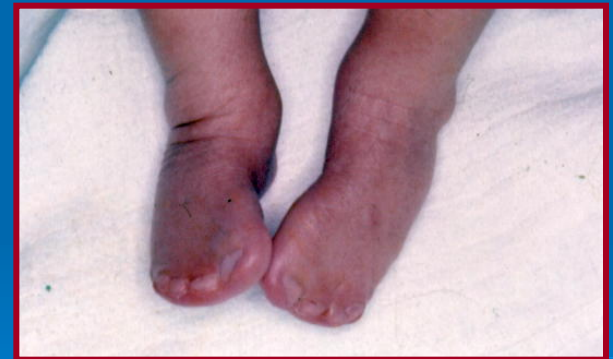
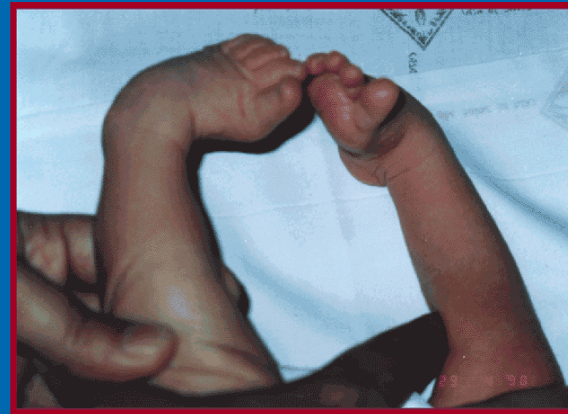
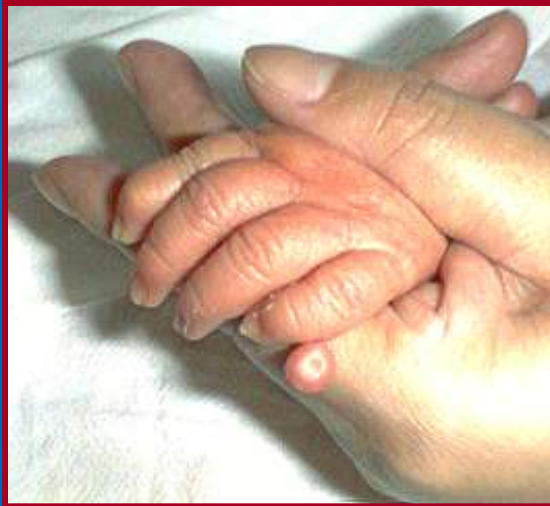Palpação de gânglios

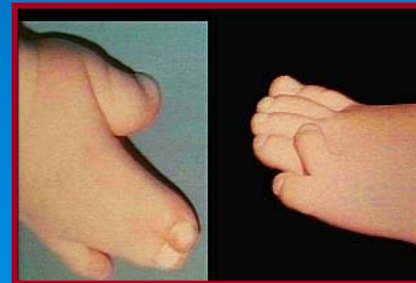
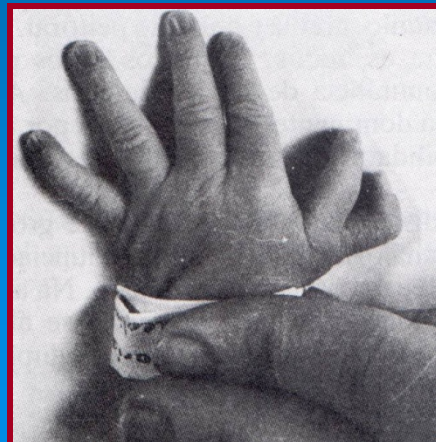
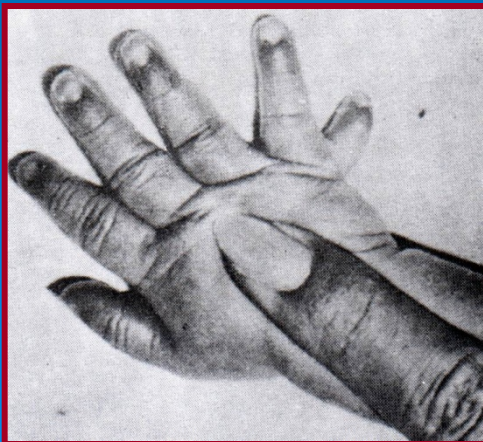

Esqueleto e Articulações

Polidactilia na mão

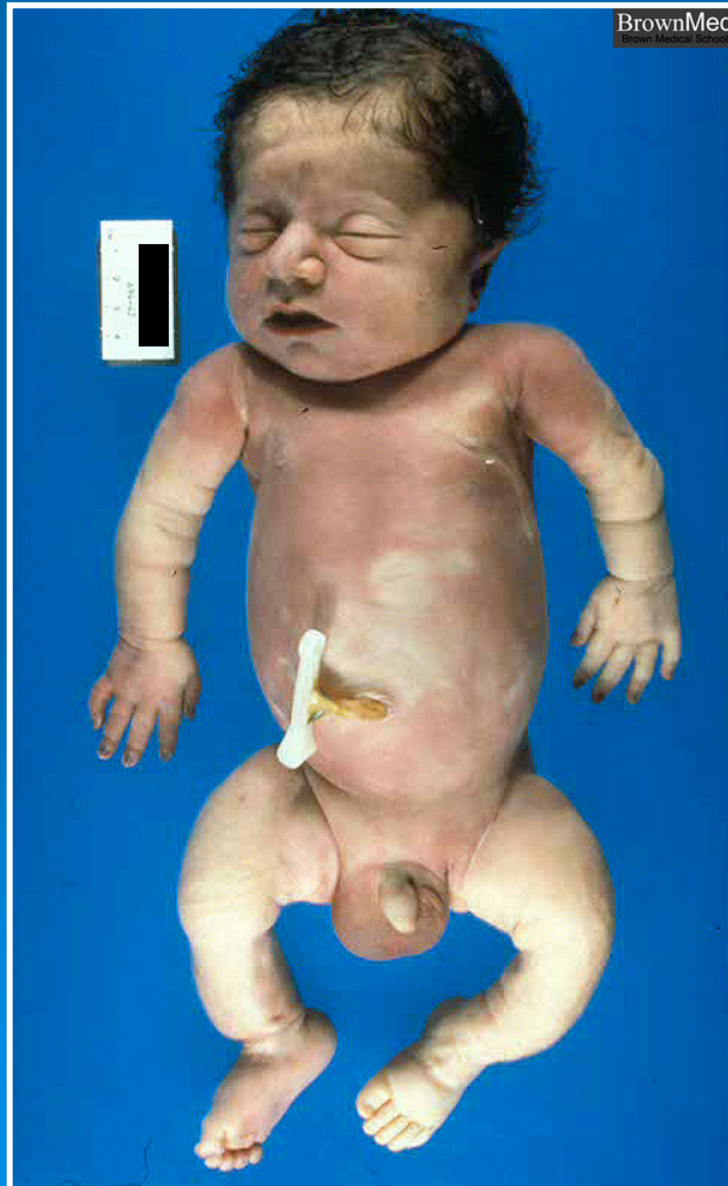

Dedo extranumerário rudimentar

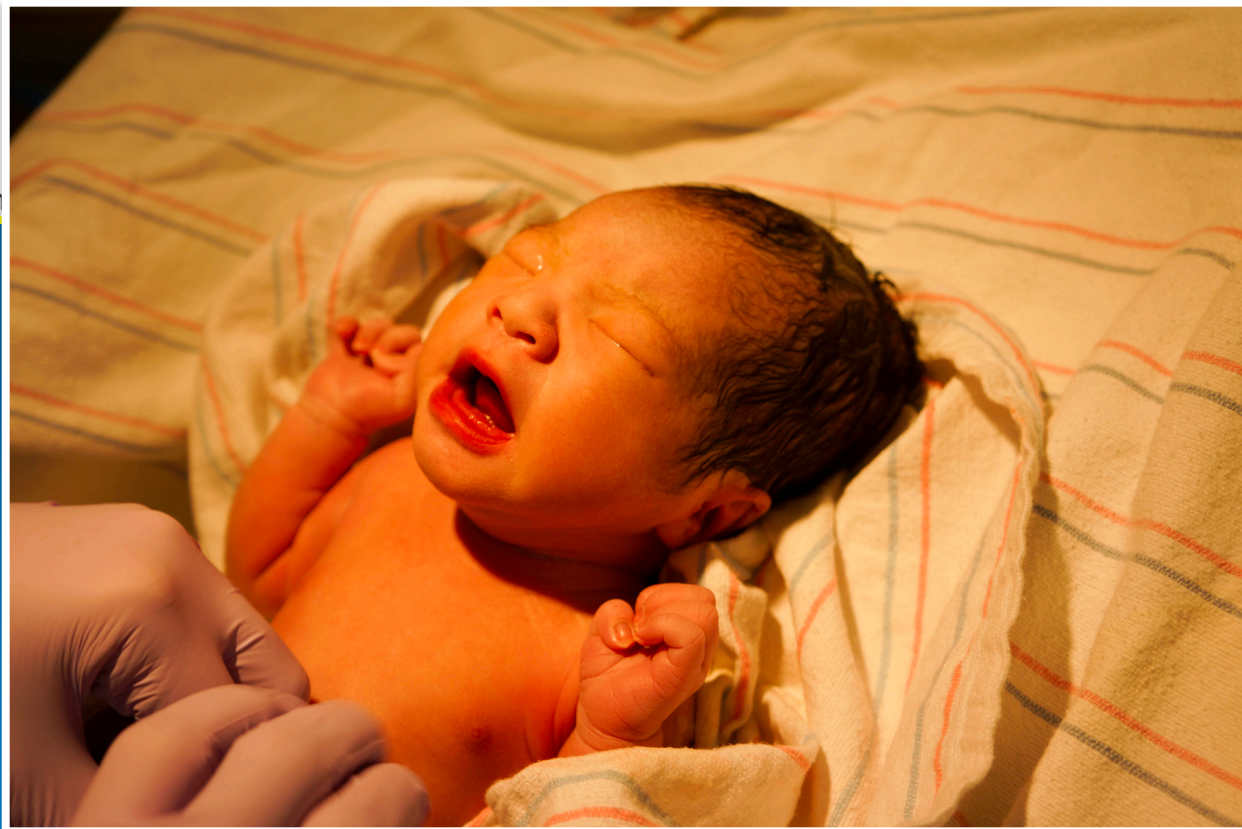
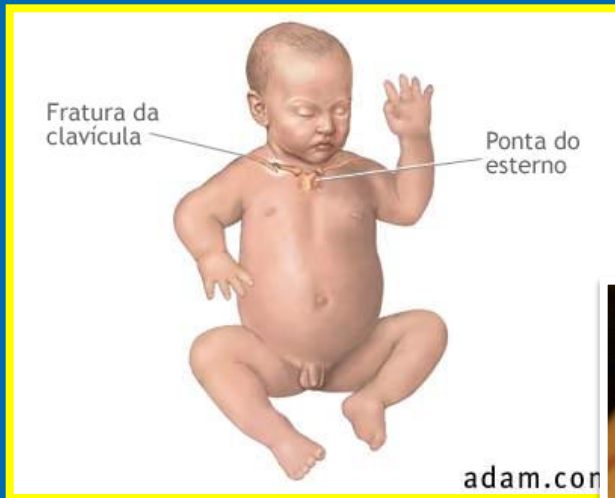
Má formação de pés e dedos

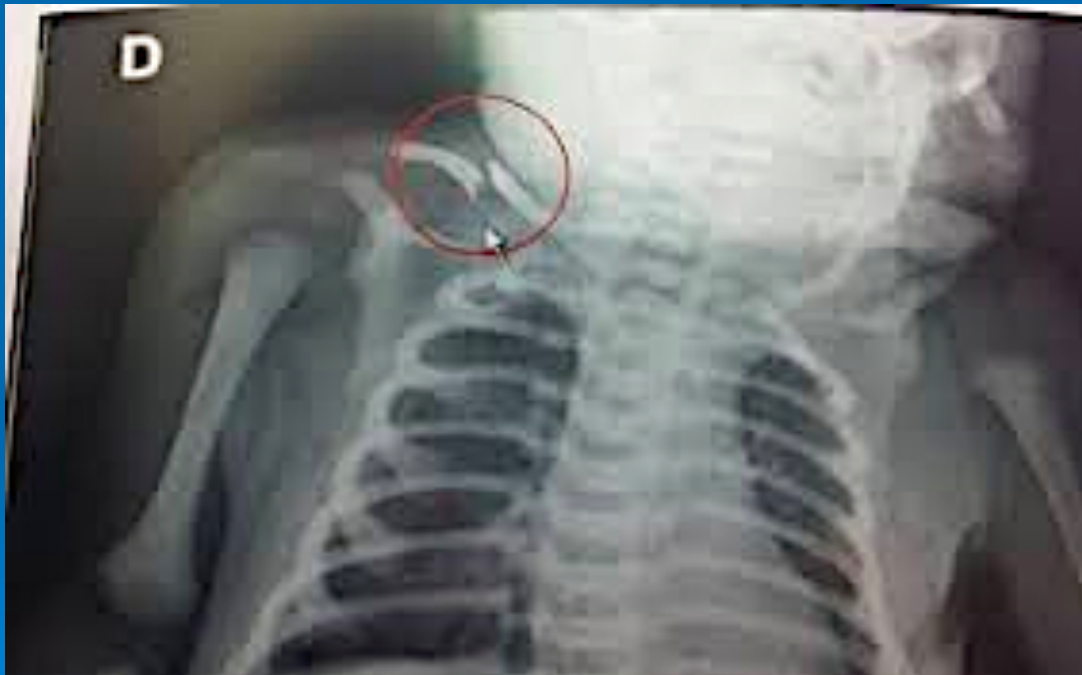Esqueleto e articulações



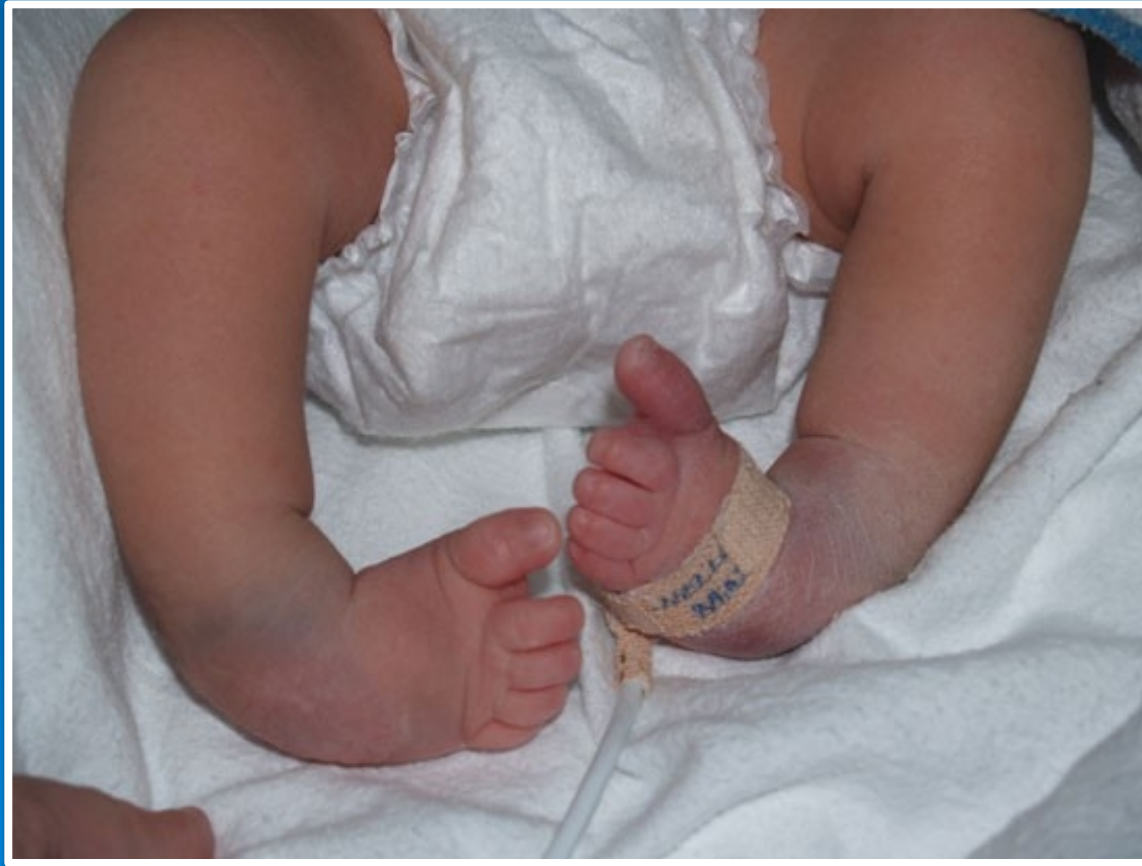Fratura de clavícula



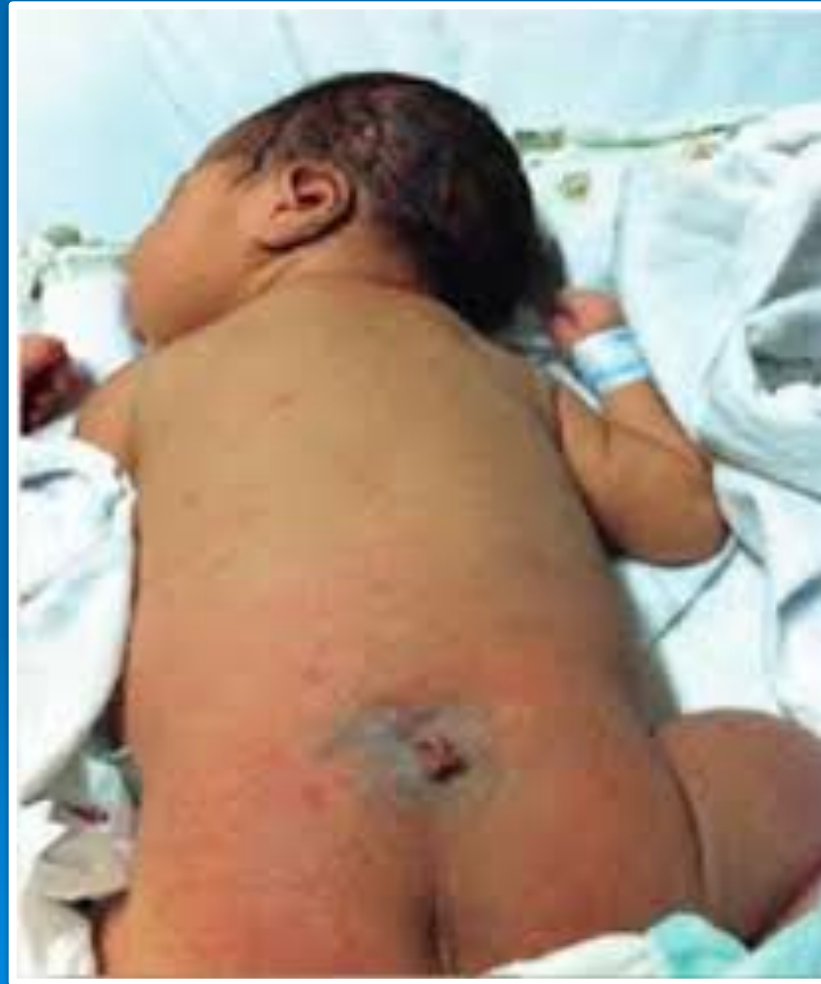Fratura de clavícula



Pés tortos?

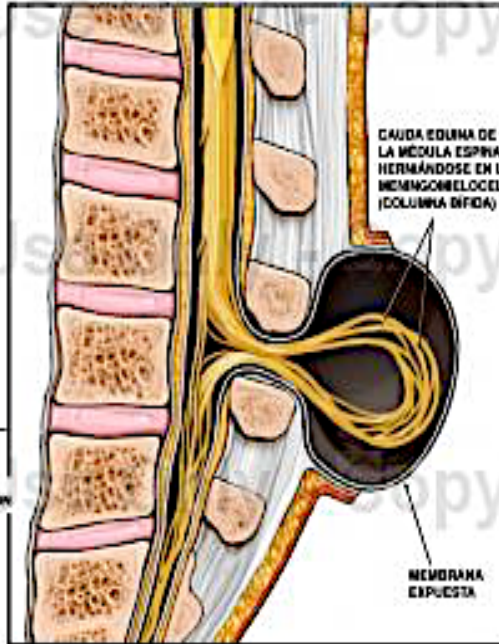
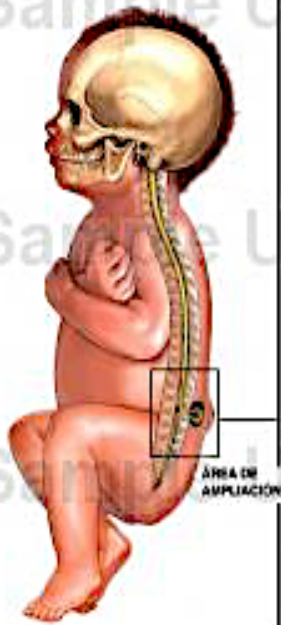

Coluna Vertebral



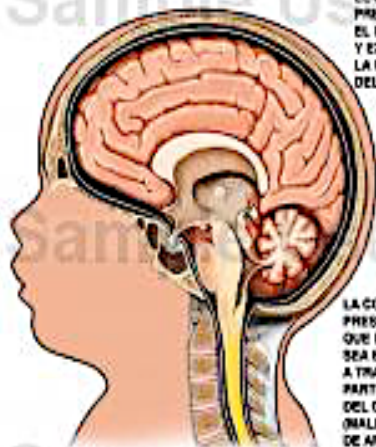
Coluna Vertebral

Defectos congénitos de nacimiento - Columna bifida, hidrocefalia y malformación de Arnold-Chiari

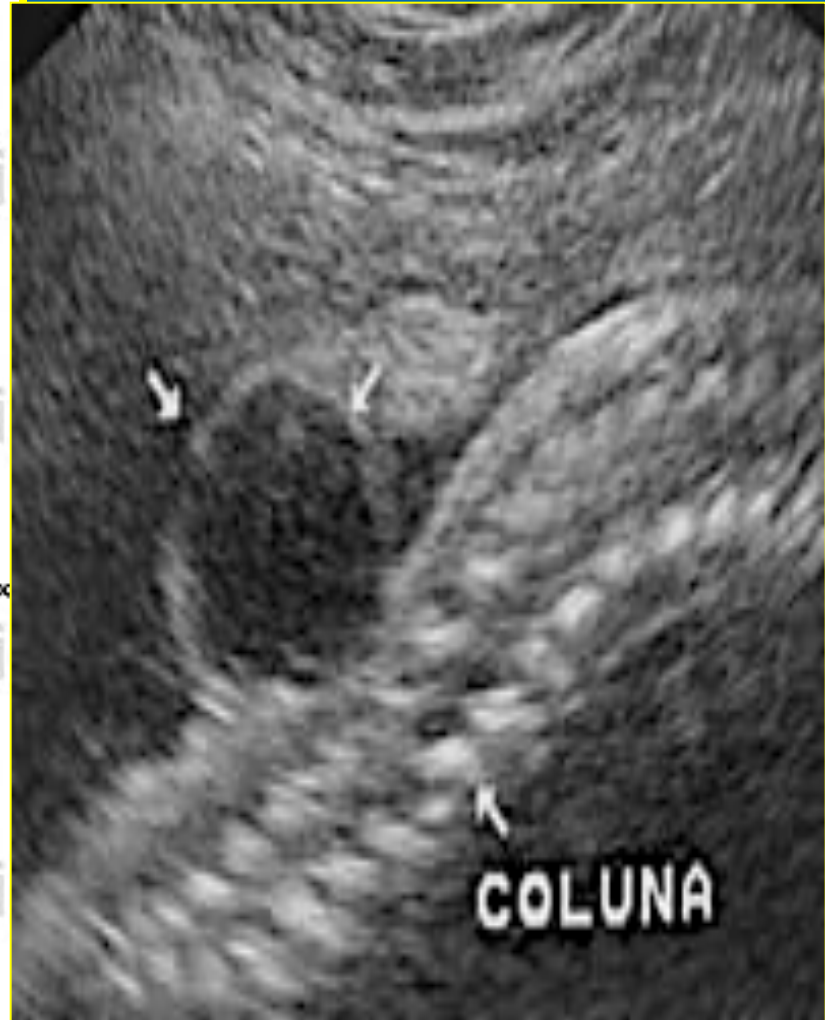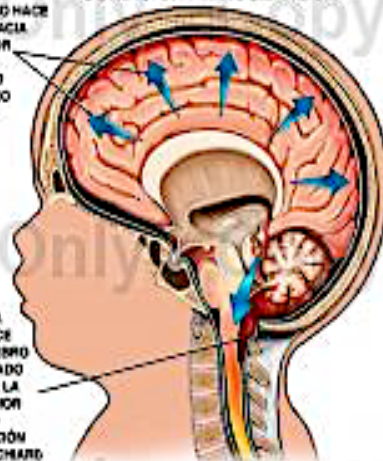


VISTA SAGITAL MEDIA (CORTE TRANSVERSAL) DE LA ESPINA LUMBAR DEL RECIÉN NACIDO

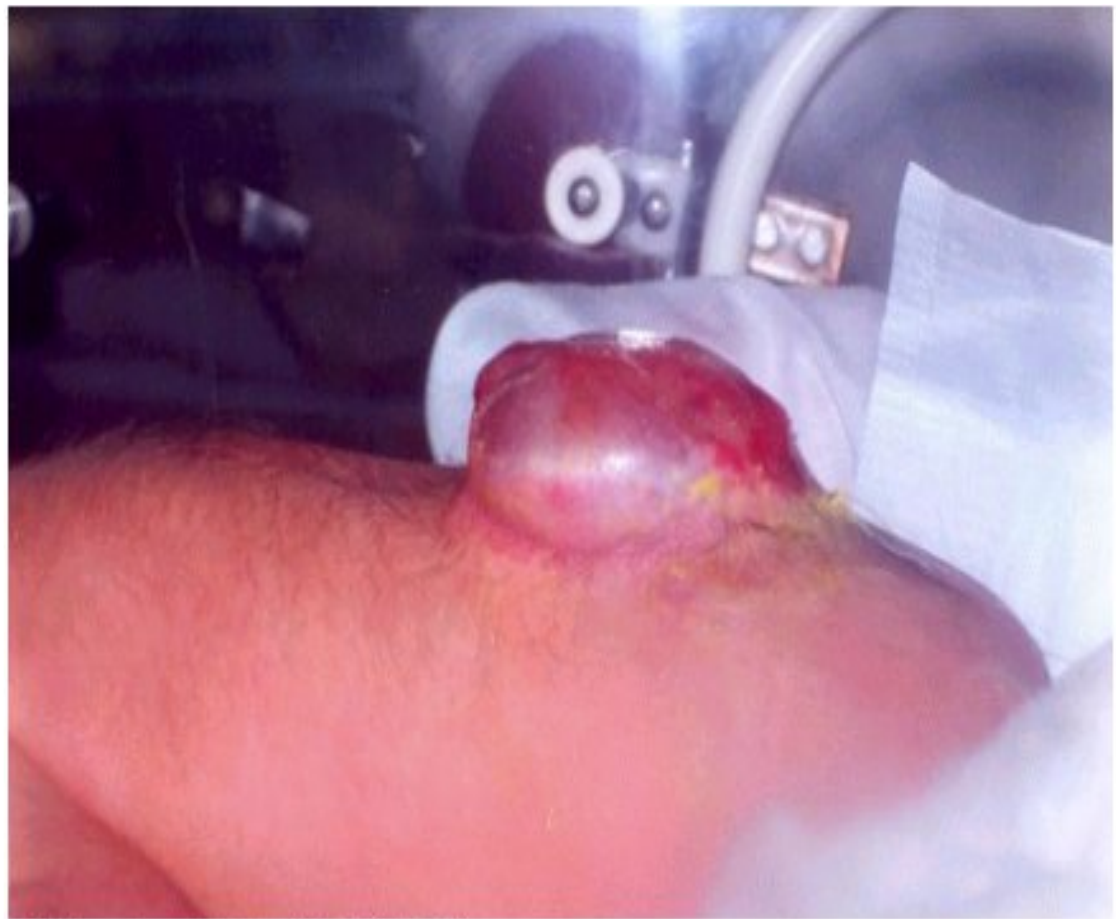ANATOMÍA NORMAL



CONDICIÓN HIDROCEFÁLICA

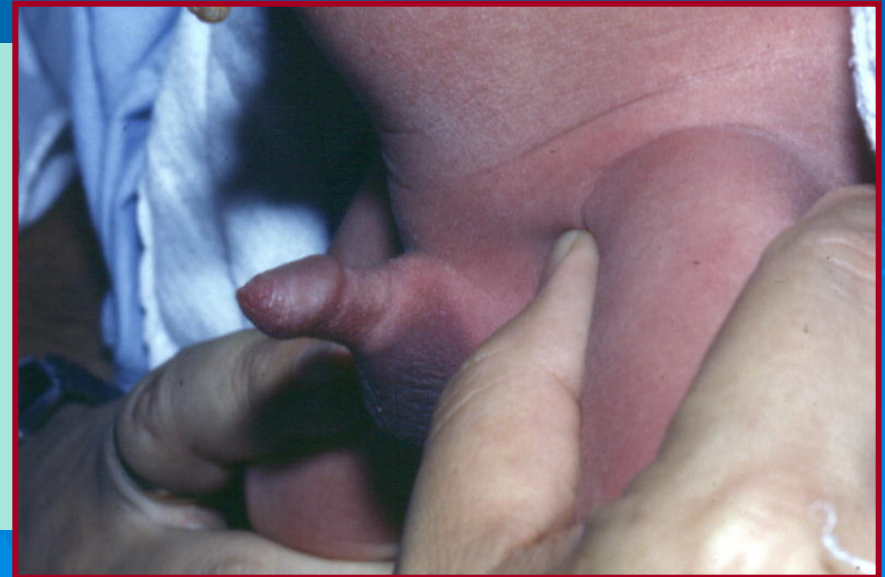
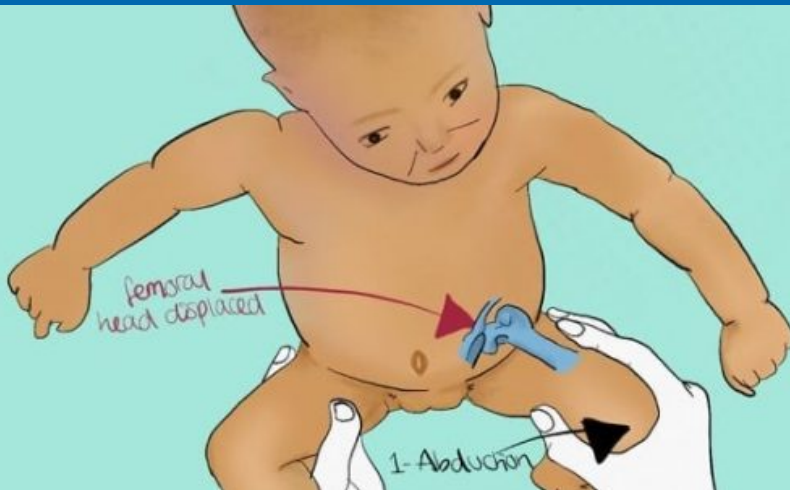
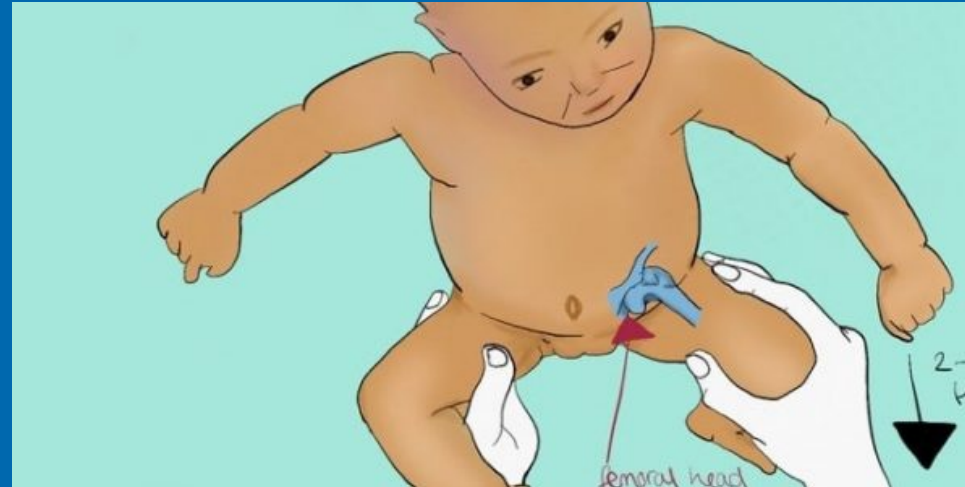
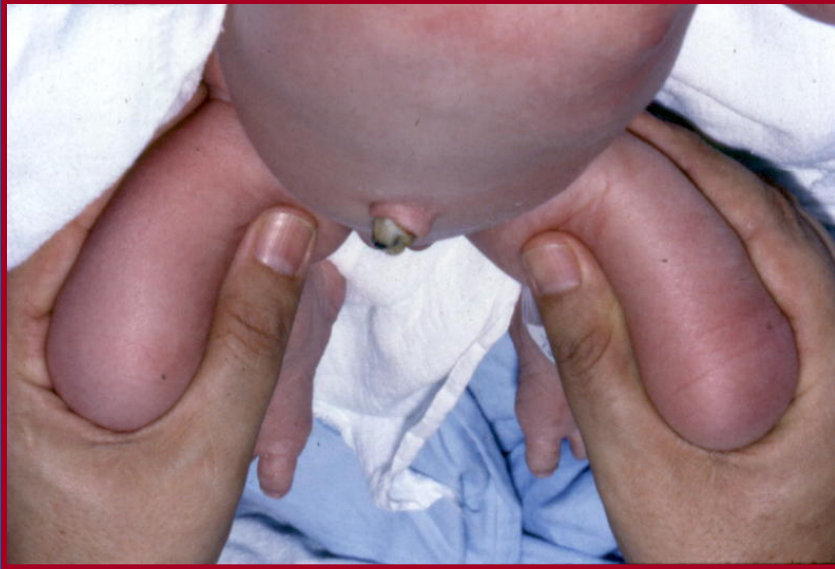
Meningomielocele

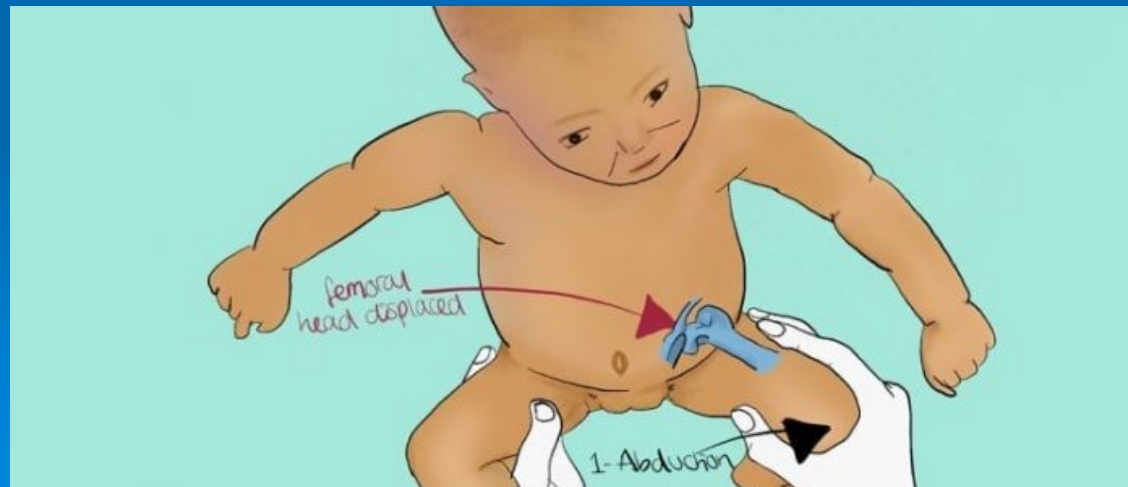
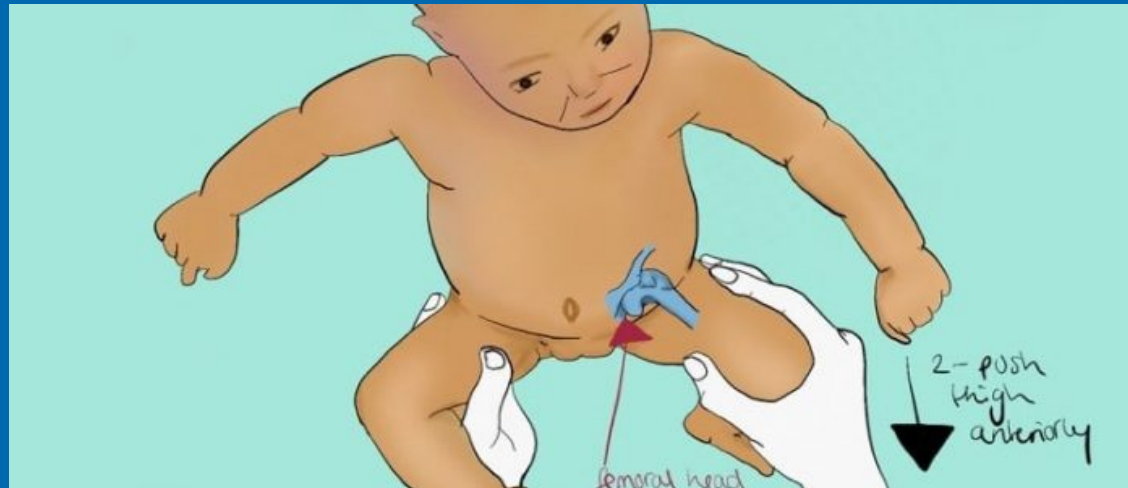
Mielomeningocele (cortesía Dra. Tellerías)

Manobra de Ortolani



Manobra de Barlow



Abduct the hip joint

Ortolani Positivo



Posicionamento