

Bibliografia

HALL, S. Biomecânica Básica. Rio de Janeiro:Guanabara Koogan, 1991.

KAPANDJI, I.A. Fisiologia Articular. São Paulo:Panamericana, 2000.

RASCH, P. Cinesiologia e Anatomia aplicada. Rio de Janeiro:Guanabara Koogan. 1989.

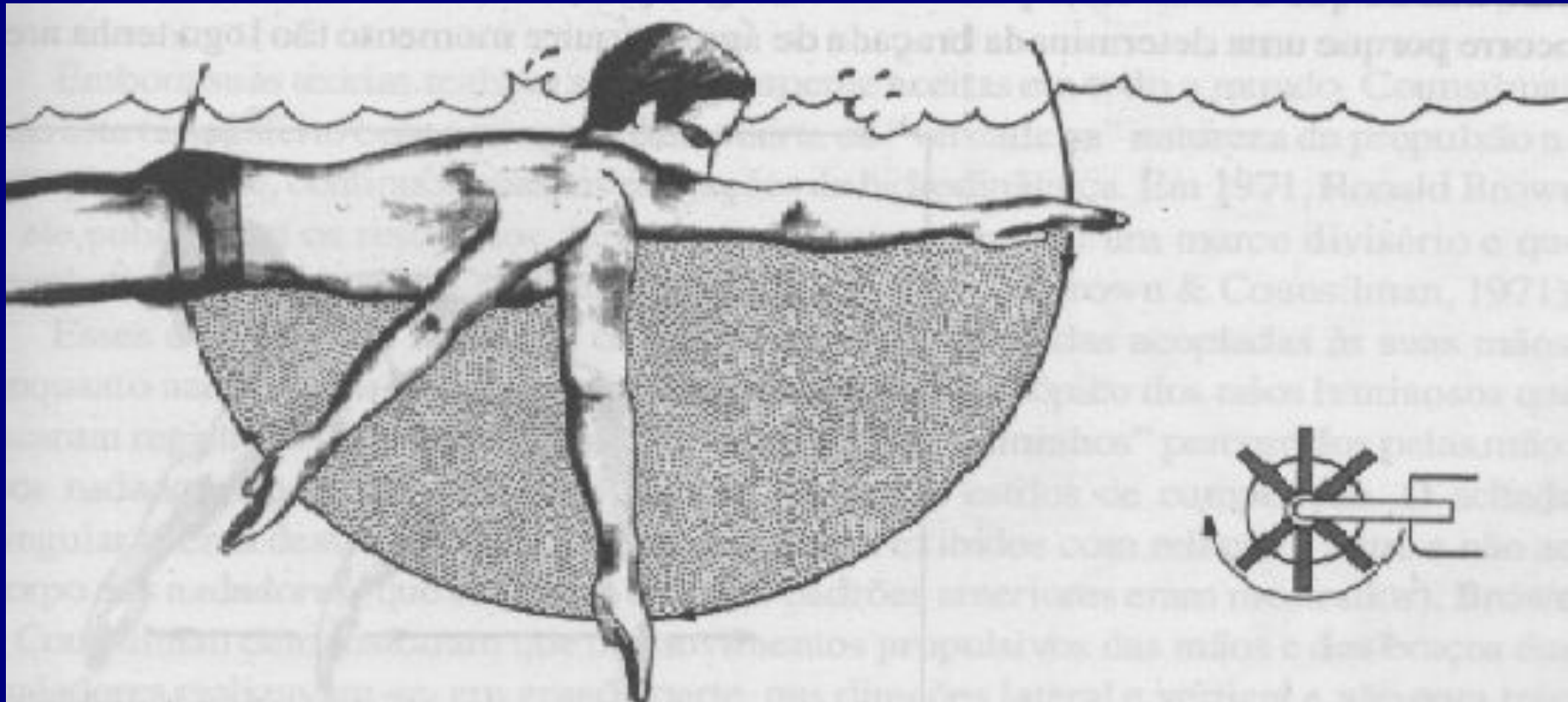
WIRHED, R. Atlas de Anatomia do movimento. São Paulo:Manole. 1986.

MOVIMENTO: DEFINIÇÃO E DESCRIÇÃO

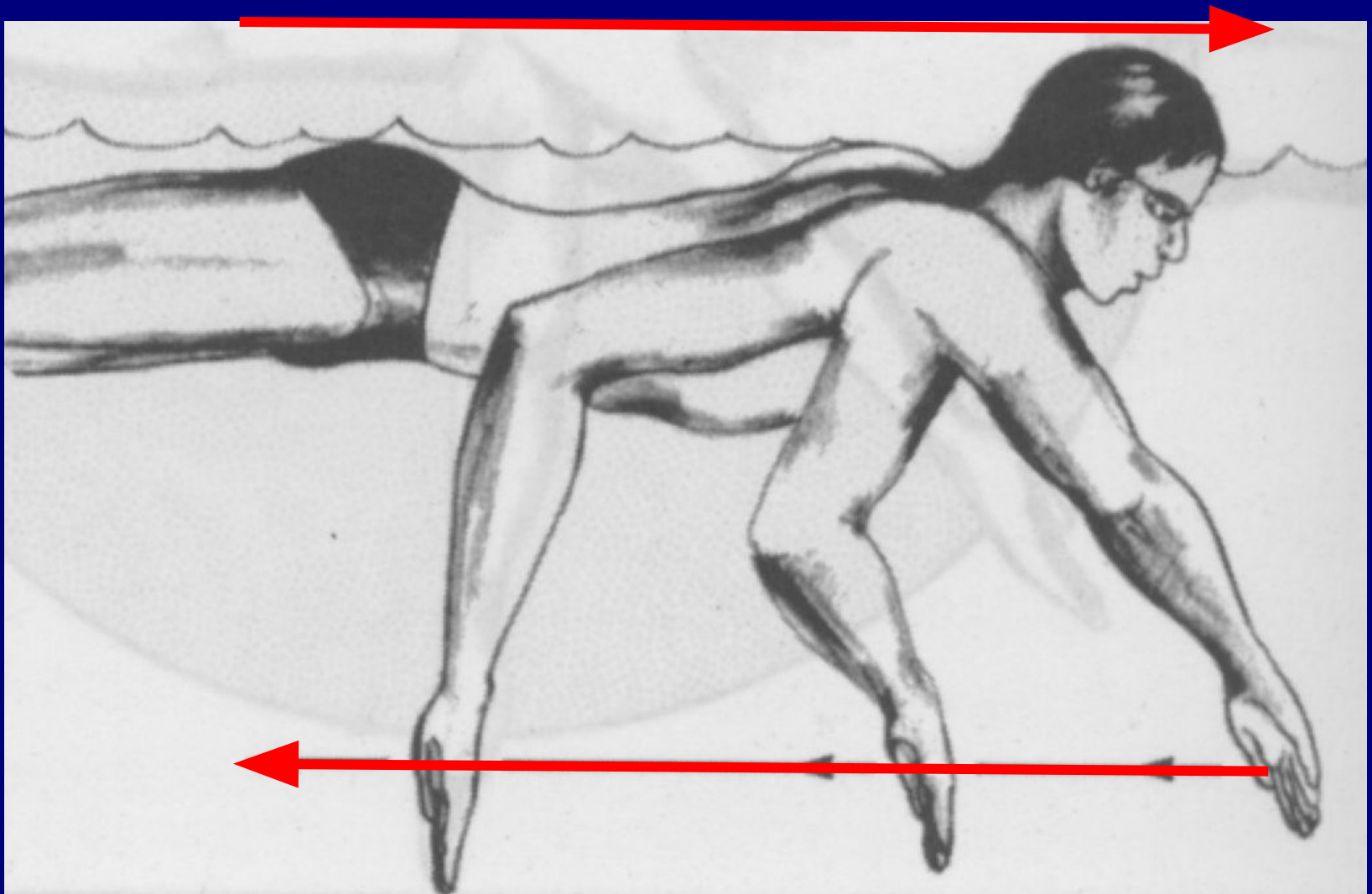


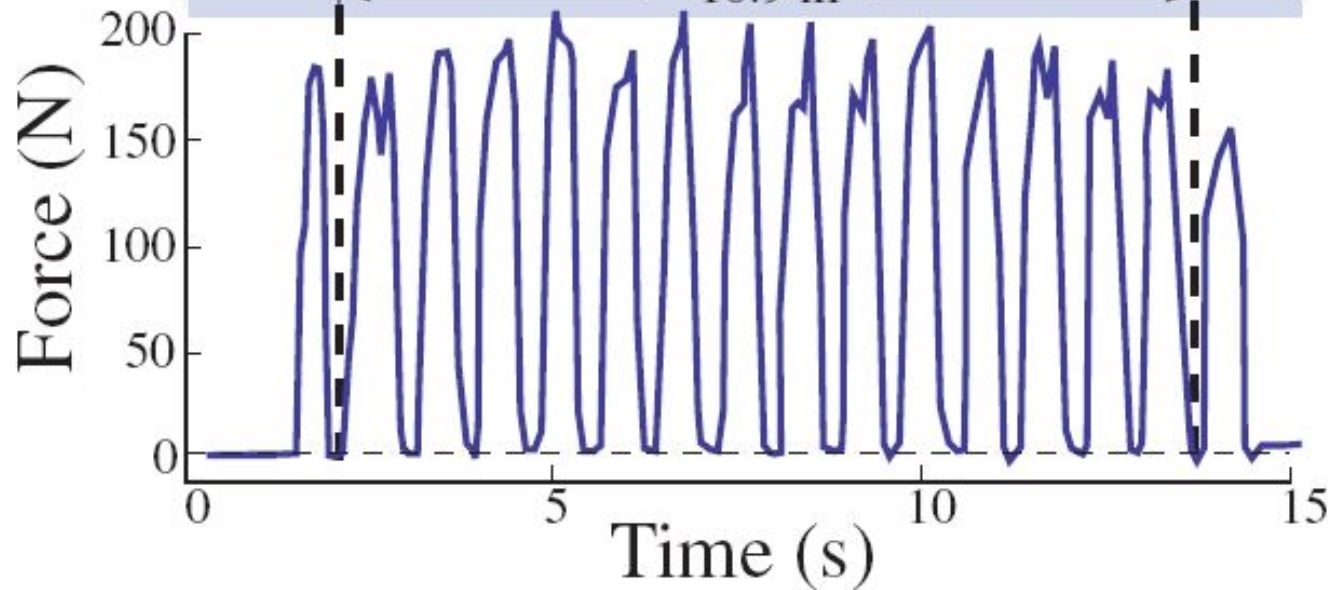

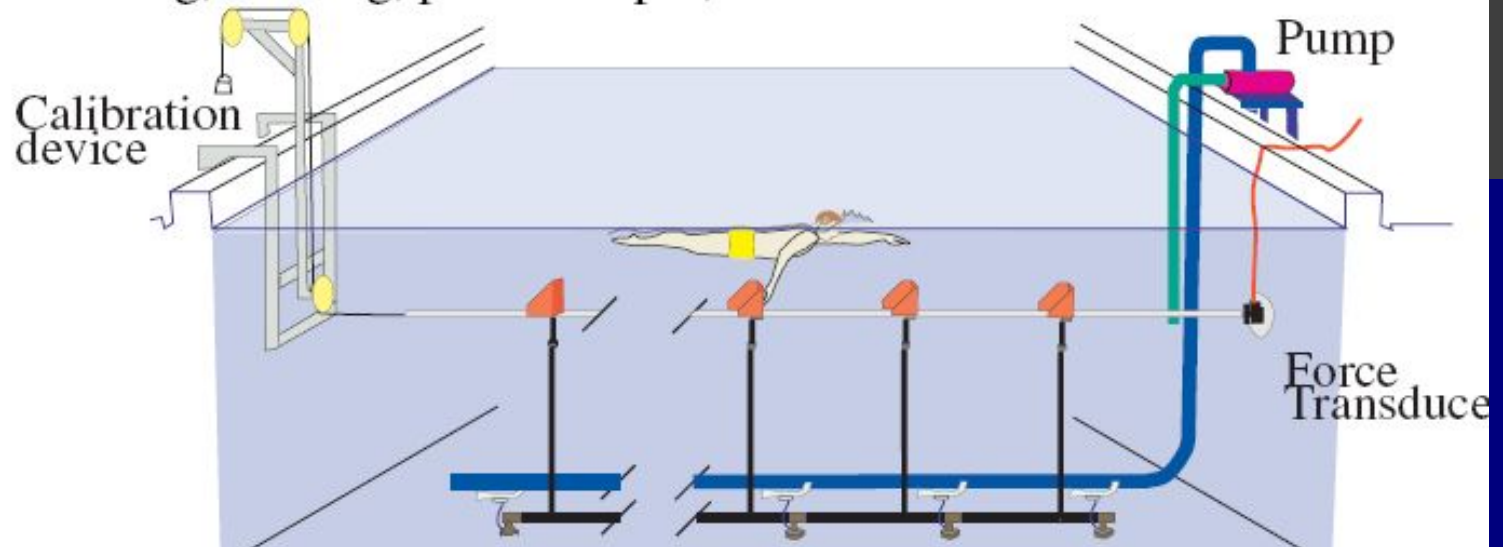


PROPULSÃO EM NATAÇÃO




3ª LEI DE NEWTON:





Brown & Counsilman (1971):
TEORIA DO "S"



TIPOS DE MOVIMENTOS

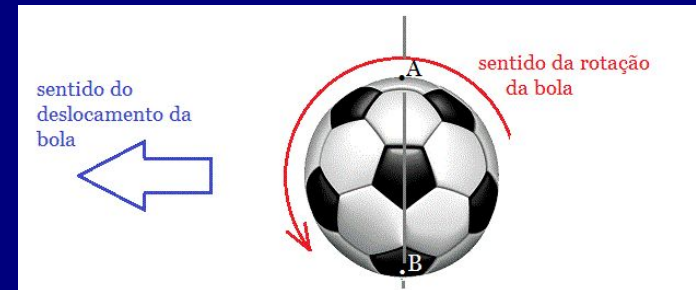
Rotação:
sobre um eixo;



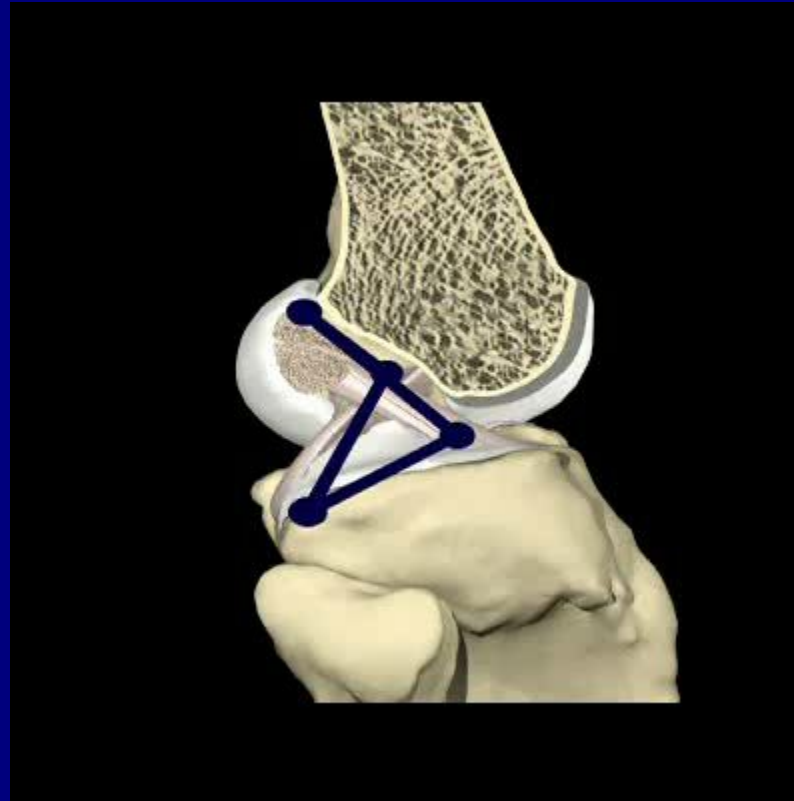
Translação:
todas as partes juntas;



No corpo humano:
Rotação + Translação.



ROTAÇÃO + TRANSLAÇÃO



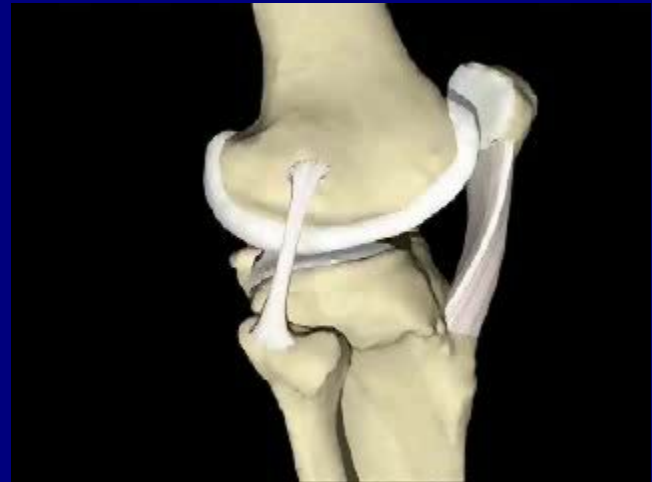DEFINIÇÃO DO MOVIMENTO

Movimento:

mudança de posição de um corpo no espaço em função do tempo.

Forças internas:

músculos, tendões, ligamentos, ossos.




DEFINIÇÃO DO MOVIMENTO

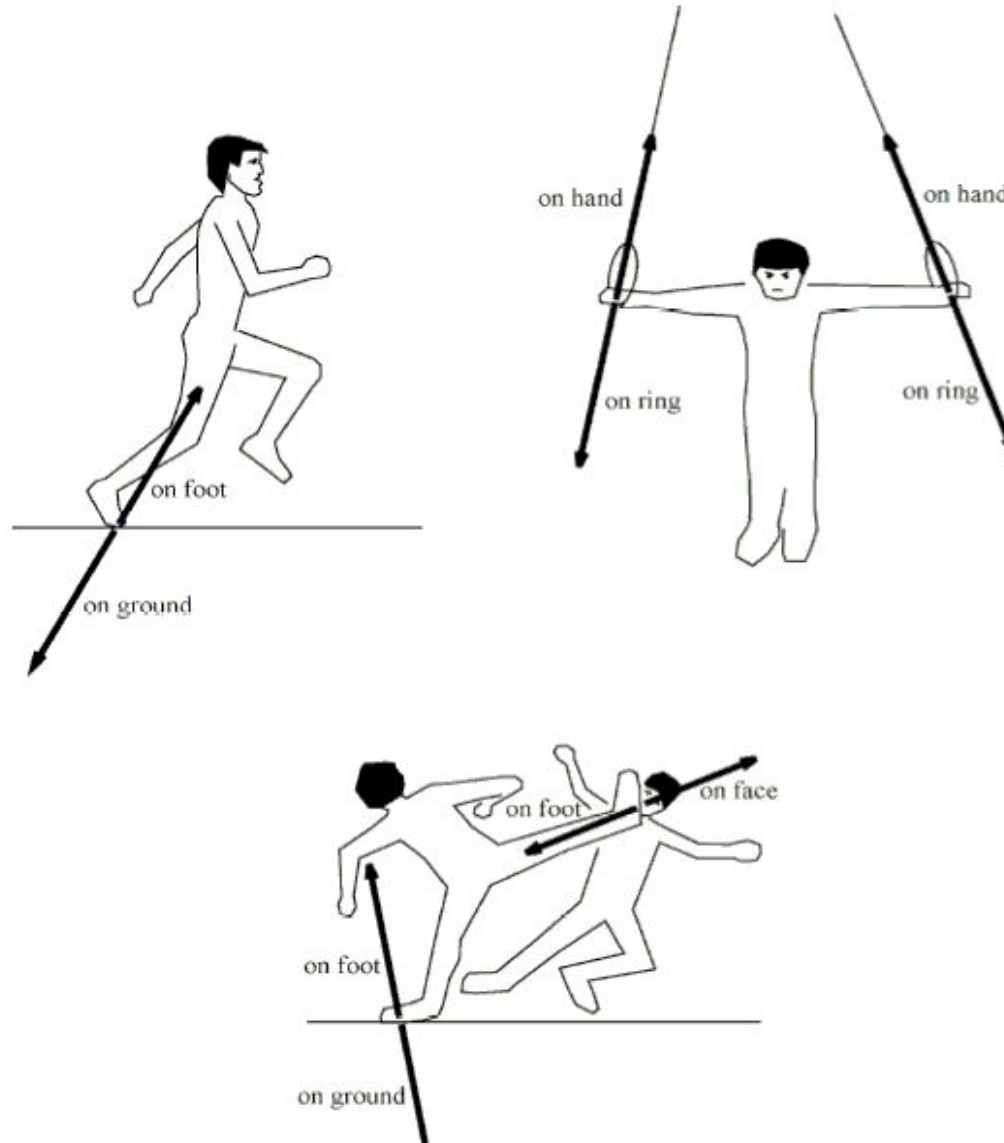
Forças externas:
reação do solo,
implemento,
companheiro, etc.

P = força peso;

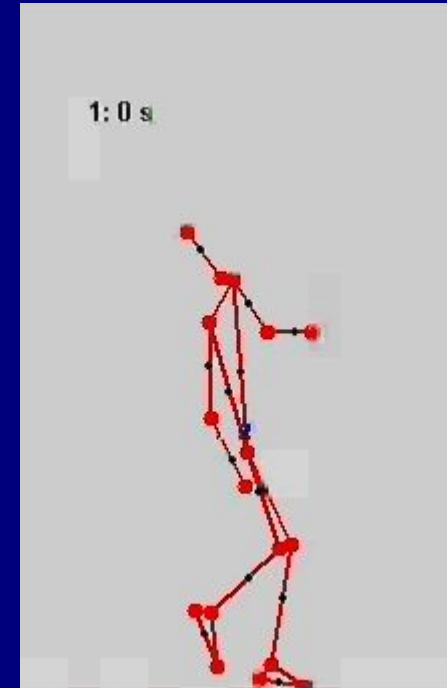
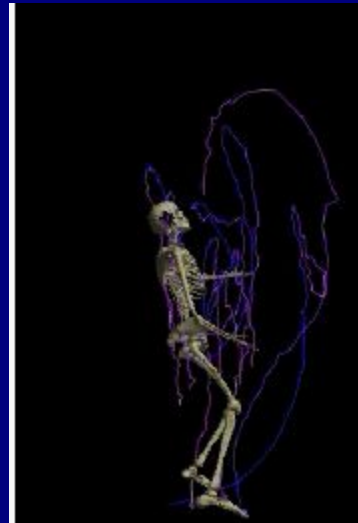
R = força de reação
do solo.



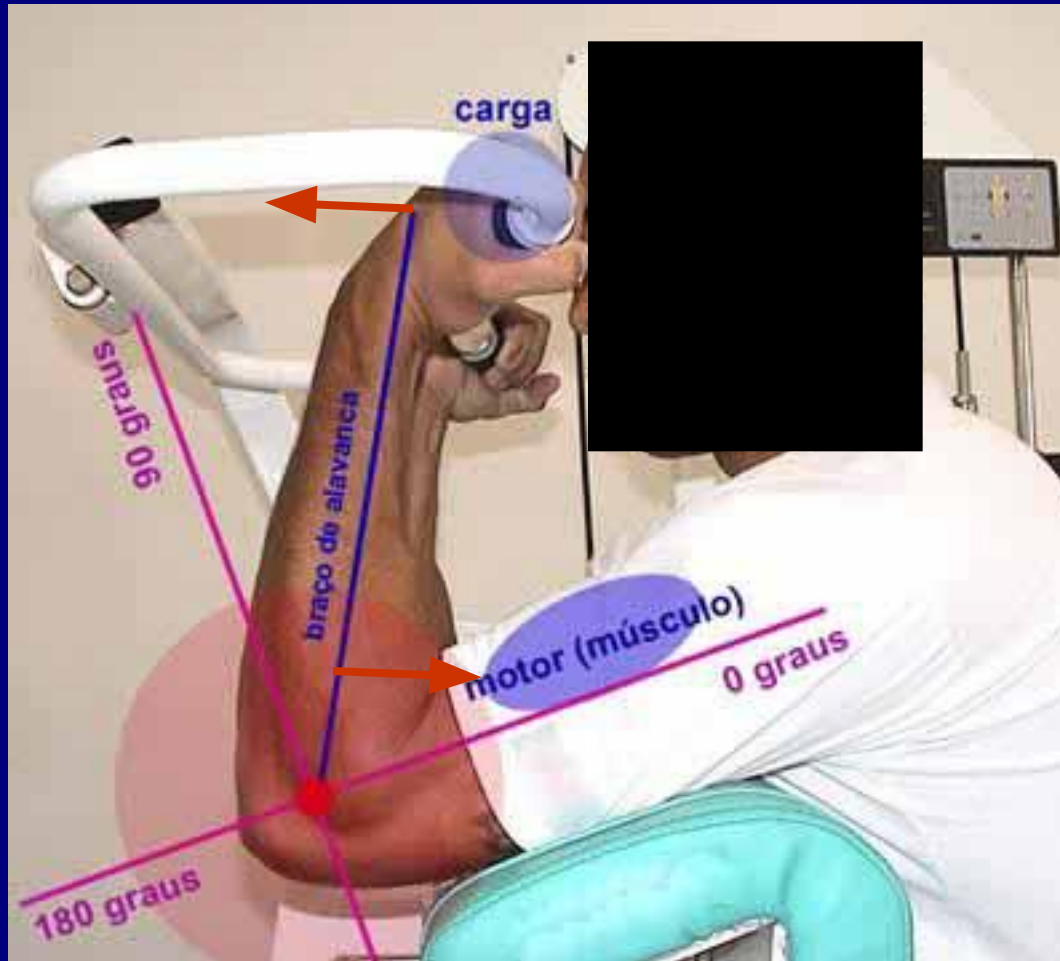
DEFINIÇÃO DO MOVIMENTO



DEFINIÇÃO DO MOVIMENTO

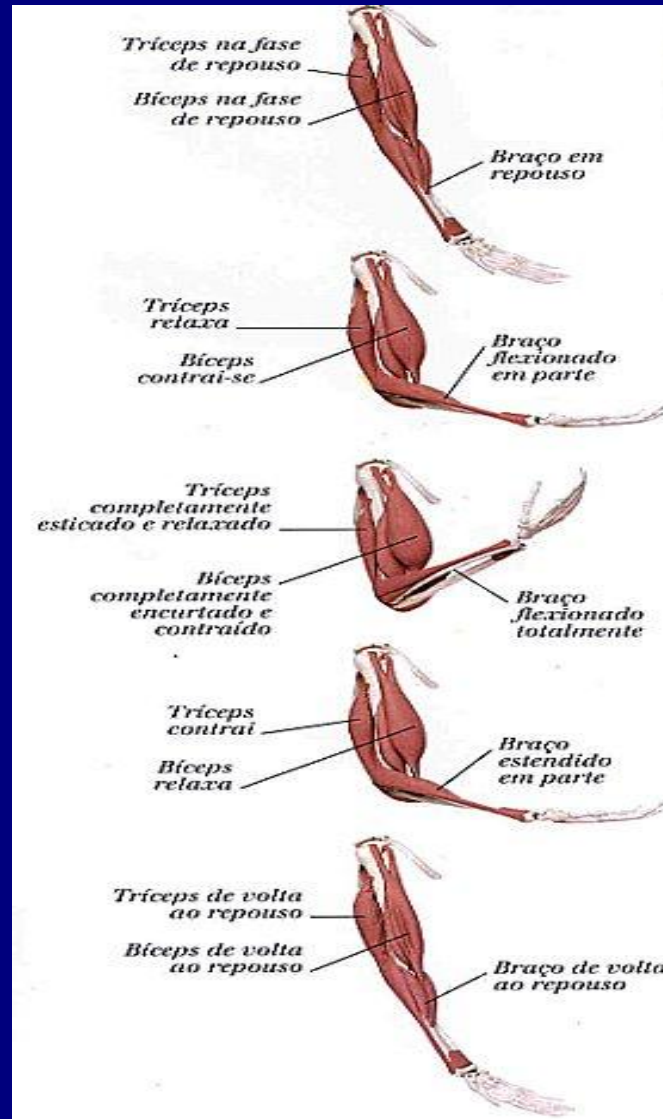


DEFINIÇÃO DO MOVIMENTO

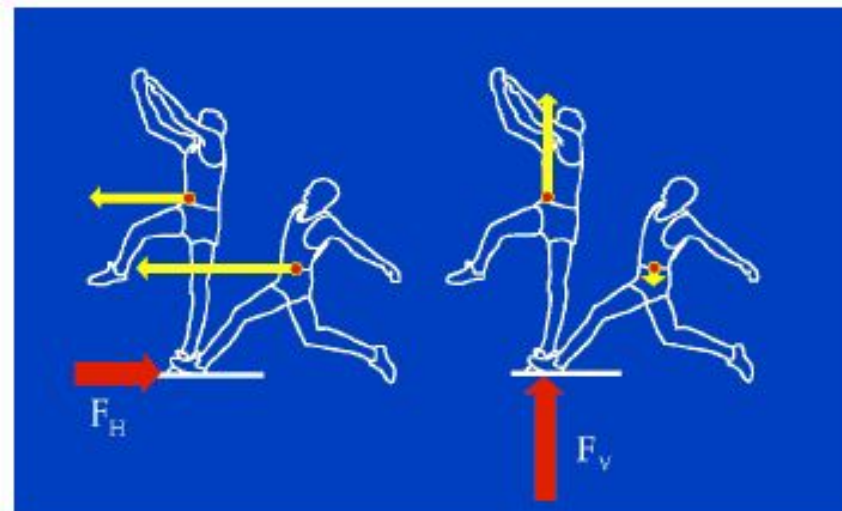
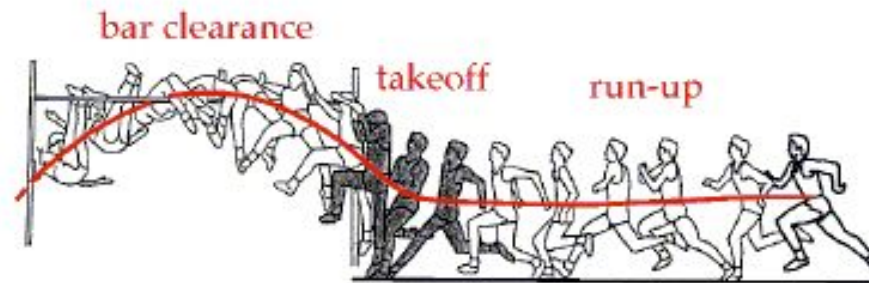

DEFINIÇÃO DO MOVIMENTO

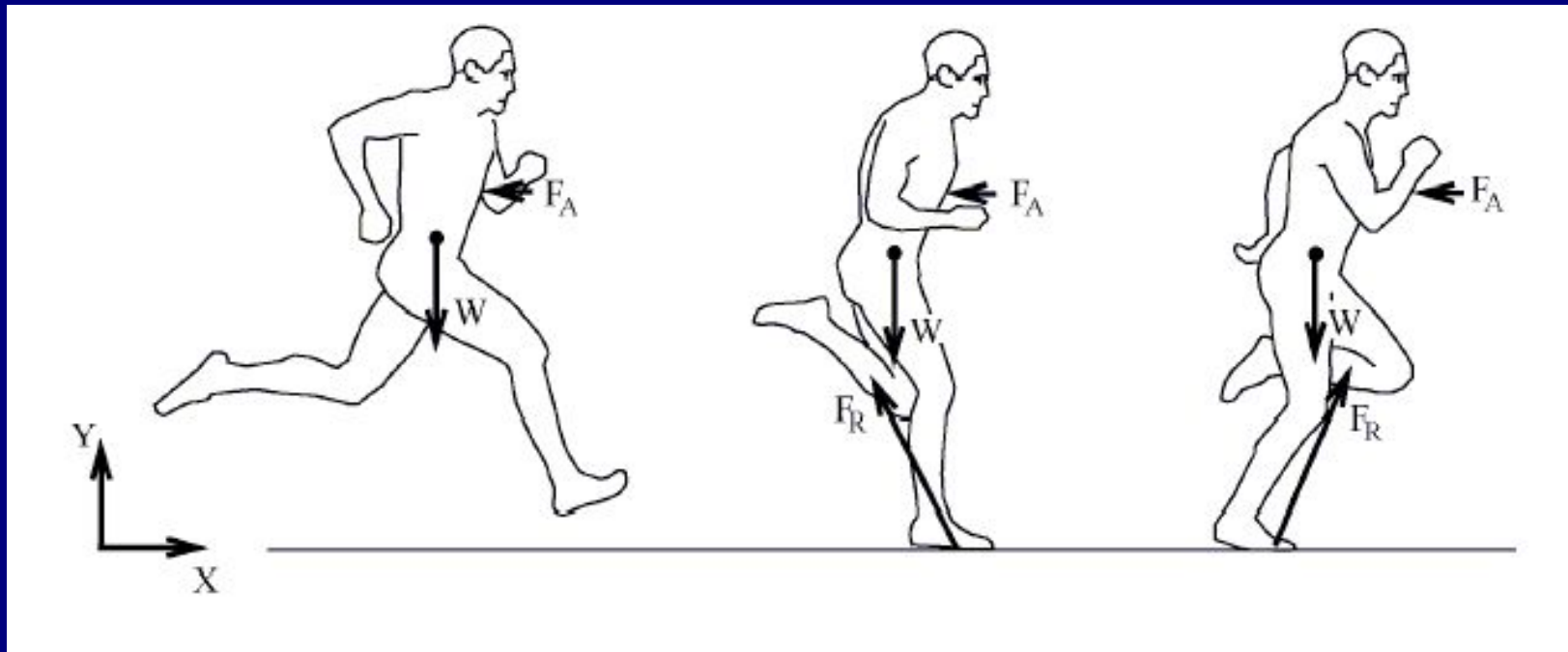
Ativo
Passivo
Acíclico
Cíclico



DESCRIÇÃO DO MOVIMENTO



DESCRIÇÃO DO MOVIMENTO



DESCRIÇÃO DO MOVIMENTO

Qualitativo: utiliza variáveis não numéricas para descrever o movimento (veloz, forte, alto, etc.).

Quantitativo : descreve o movimento a partir de variáveis mensuráveis (10 m/s, 1000 N, 2.45 m, etc.).

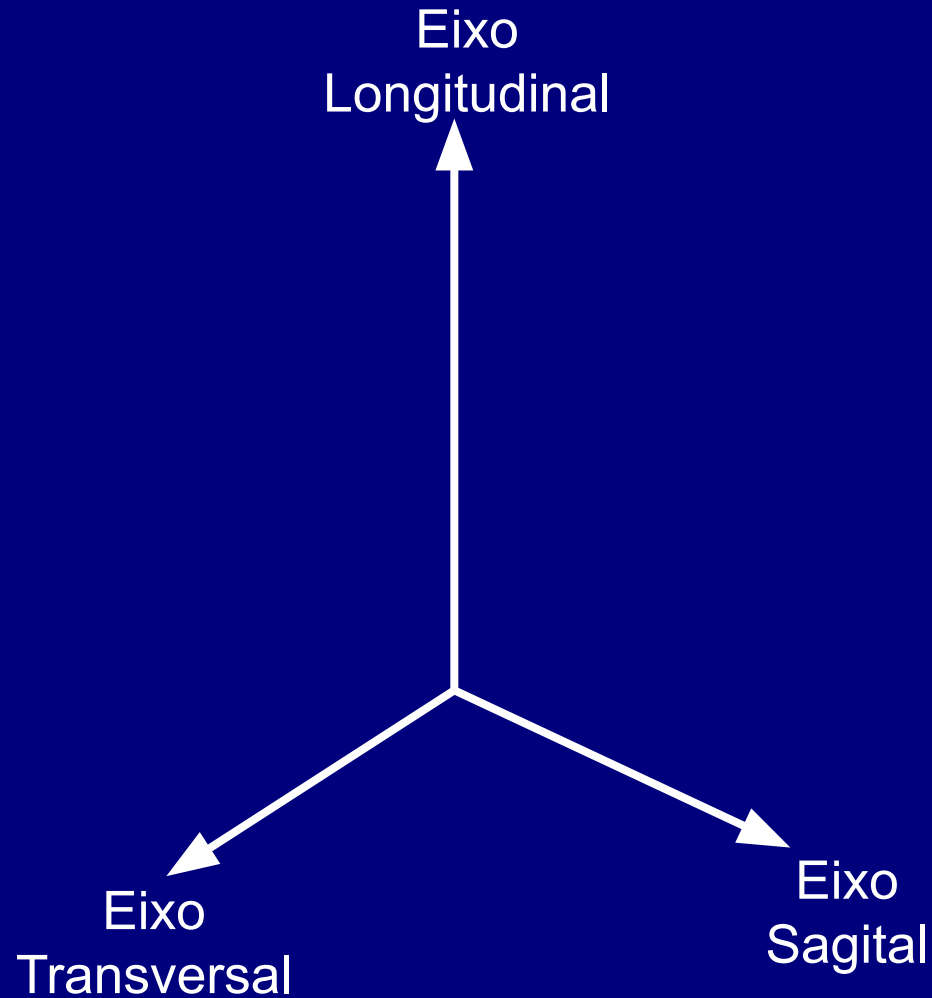
EIXOS ANATÔMICOS

Eixo: reta orientada a partir de uma origem (C.M.);

3 eixos orientados, perpendiculares entre si, chamados eixos cardinais ou principais;

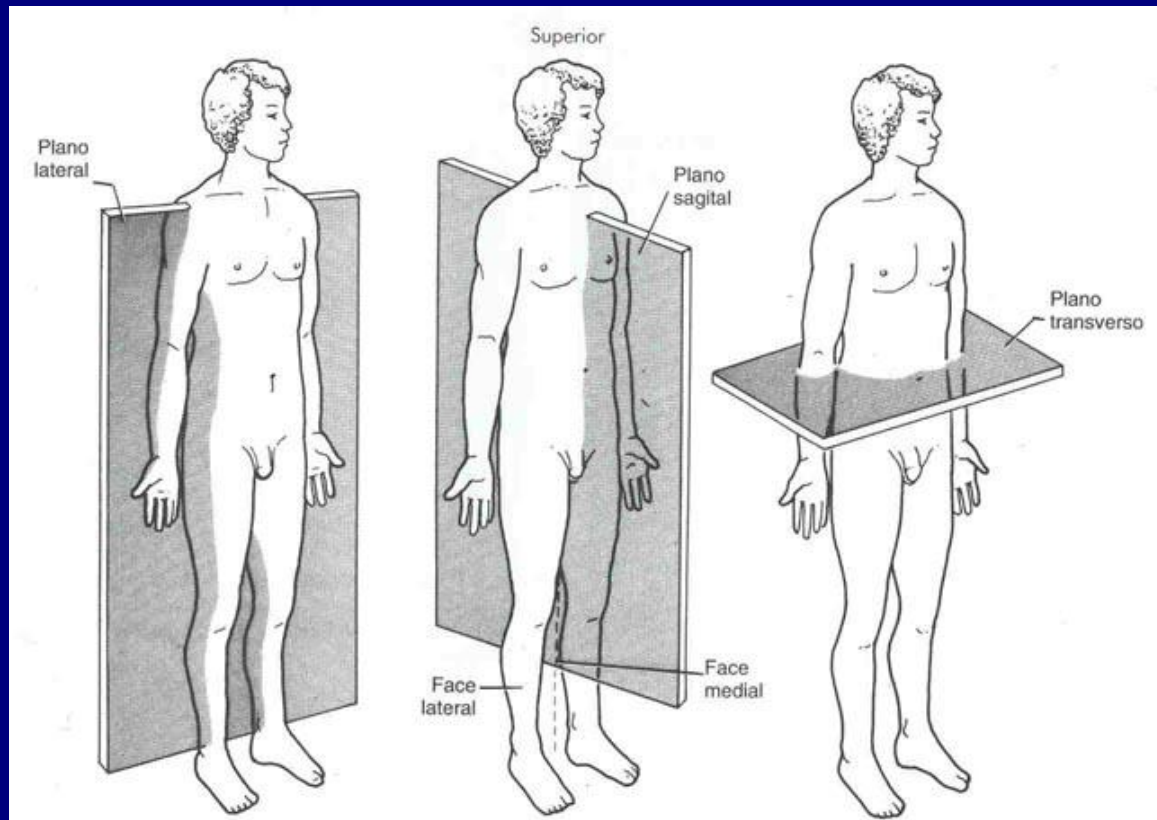
- Eixo transversal: látero-lateral.
- Eixo longitudinal: céfalo-caudal.
- Eixo sagital: ântero-posterior.

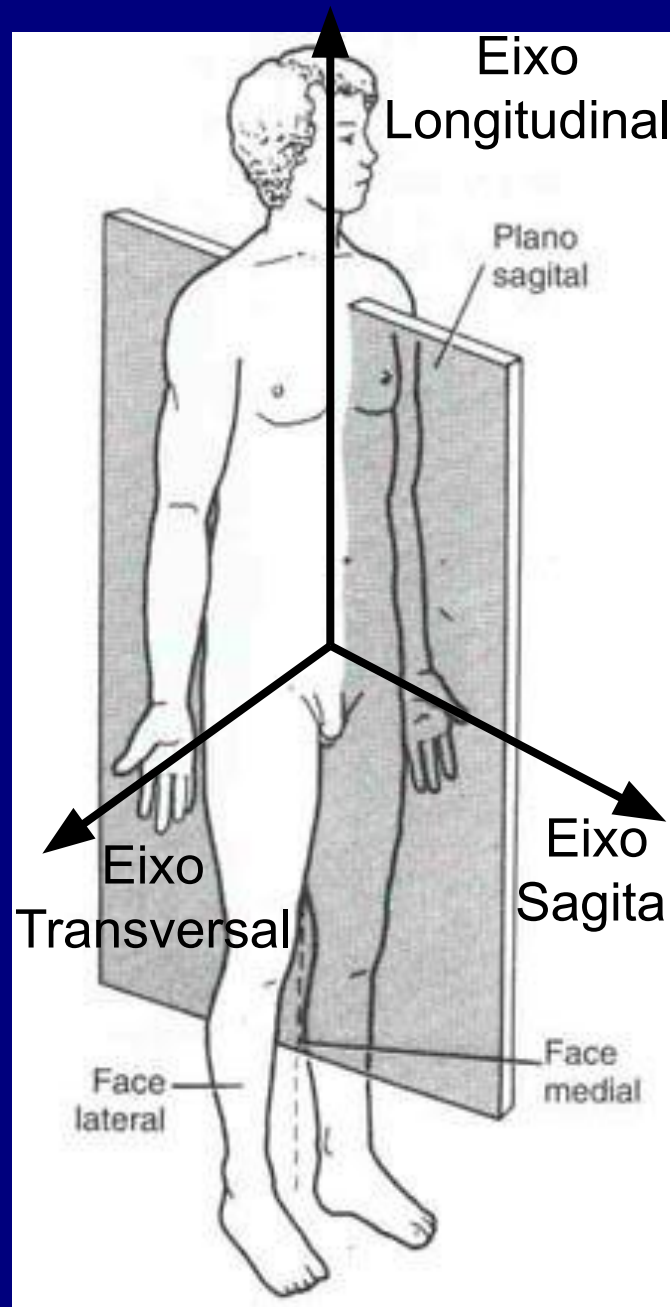
EIXOS ANATÔMICOS

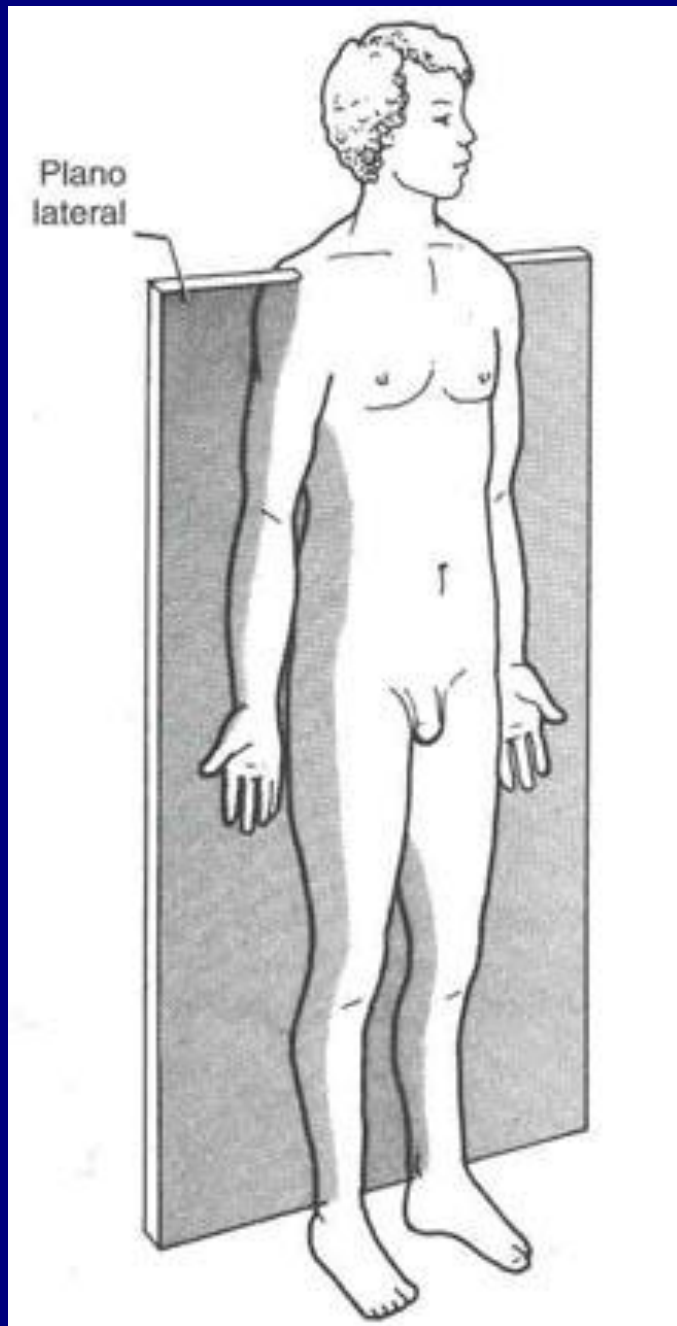


PLANOS ANATÔMICOS

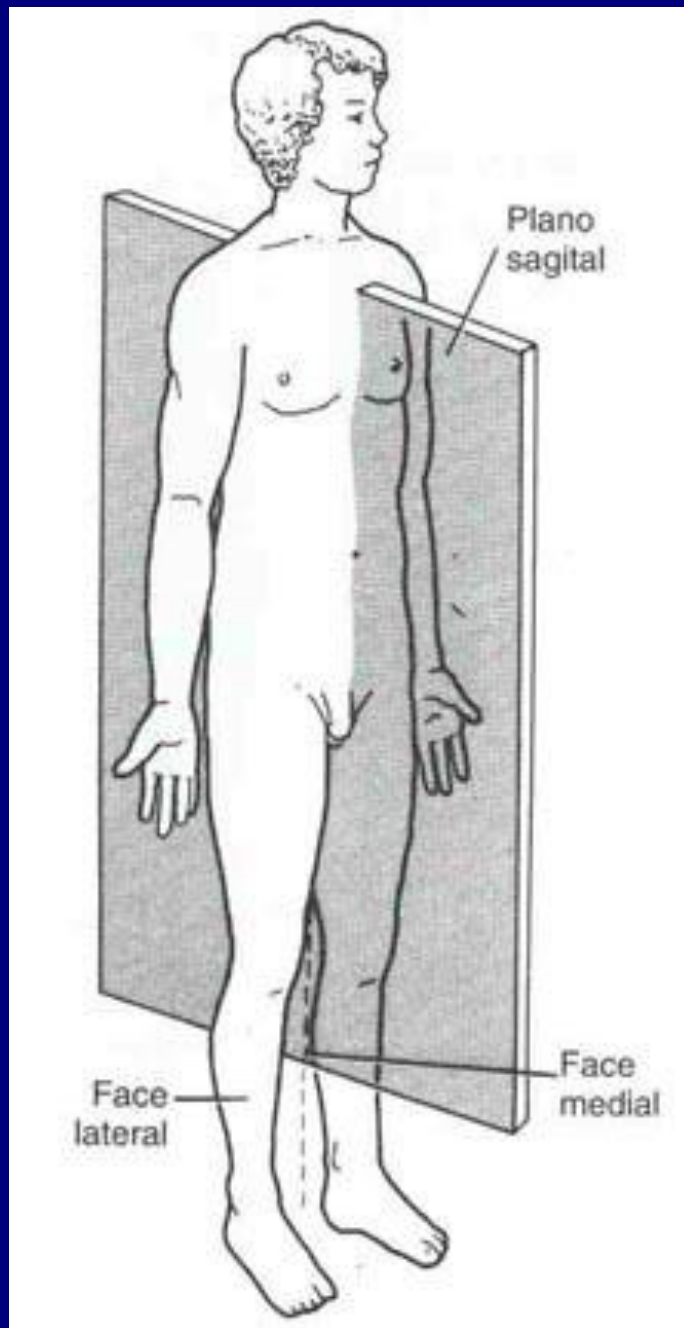
Plano: superfície definida por dois eixos não coincidentes.



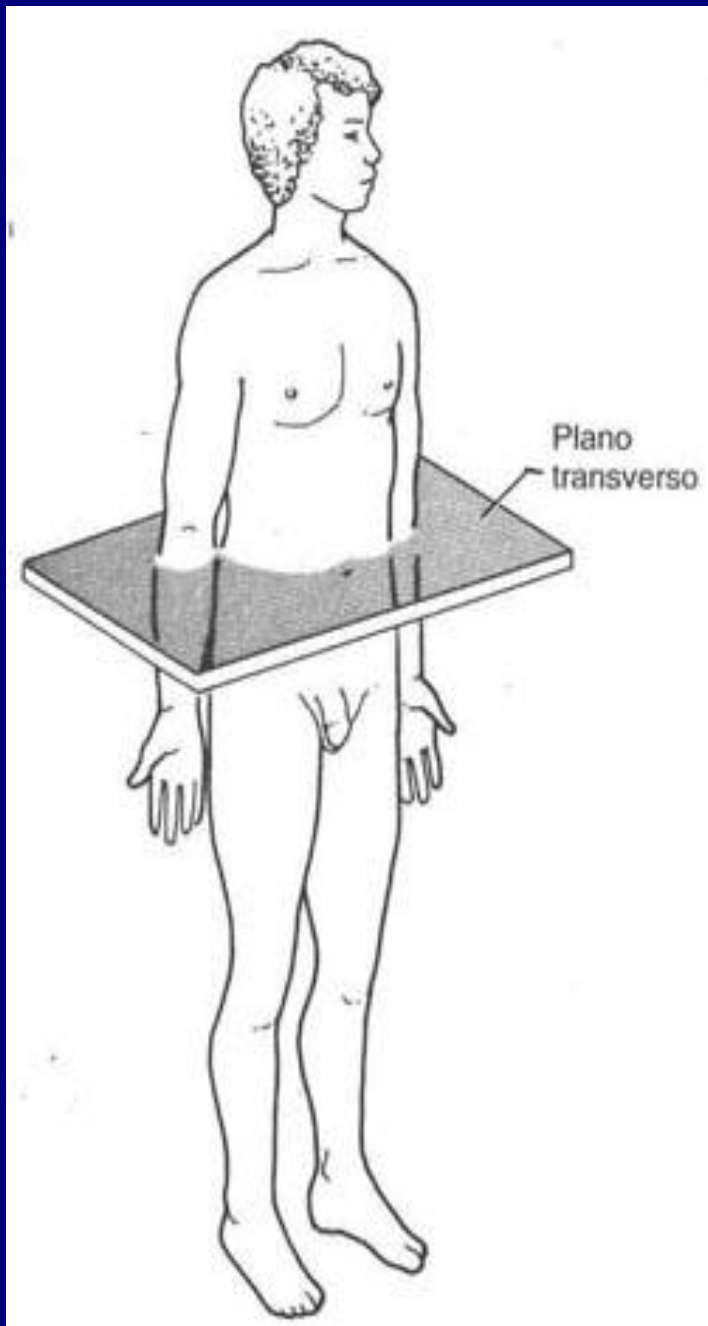




Plano Frontal:
Formado pelos eixos transversal e longitudinal, divide o corpo em porção anterior e posterior. Movimento em torno do eixo sagital. Também denominado coronal ou lateral.



Plano Sagital:
Formado pelos eixos sagital e longitudinal, divide o corpo em porção esquerda e direita. Movimento em torno do eixo transversal.



Plano Transversal:
Formado pelos eixos transversal e sagital, divide o corpo em porção superior e inferior. Movimento em torno do eixo longitudinal.

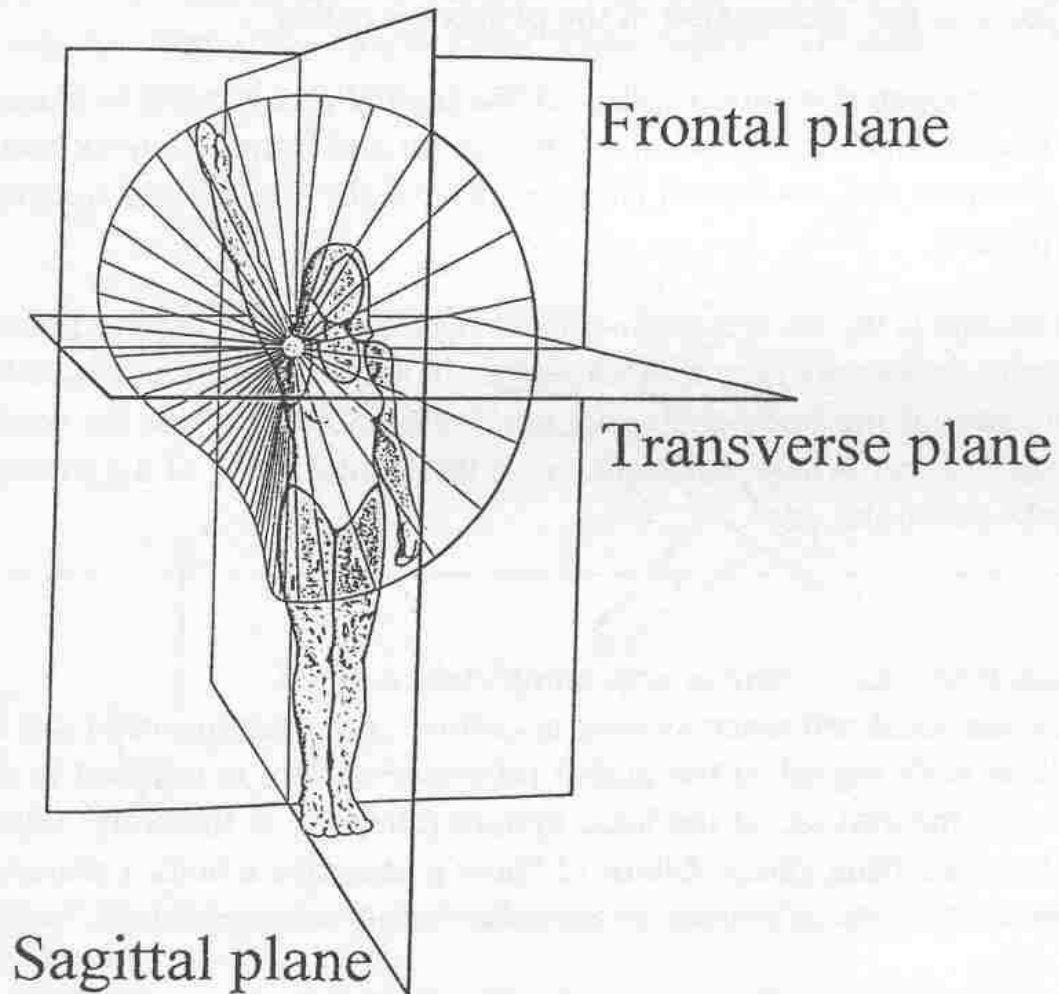
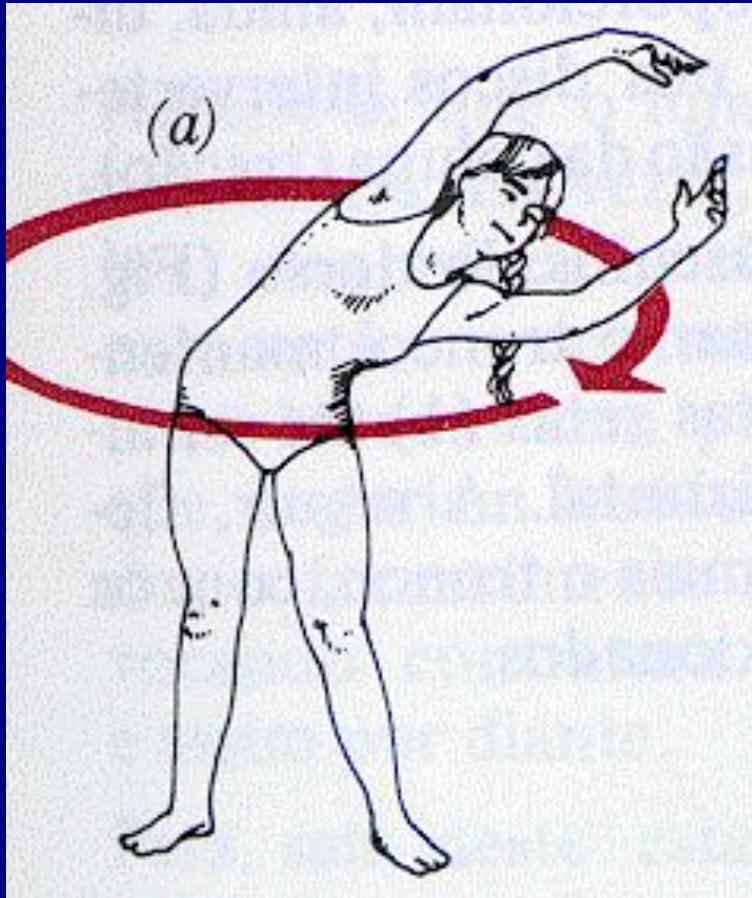


Figure 1.9 Planes and axes of a human body. The axes intersect at the right shoulder joint. Note that the planes are not cardinal.

EXEMPLO:

Movimentação do vértex da cabeça na circundação do tronco

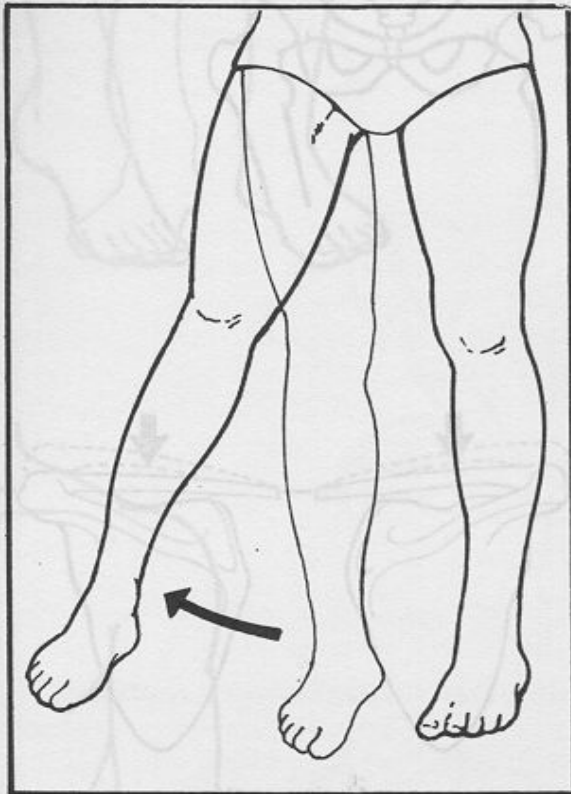


No plano transverso (vista superior): elipse

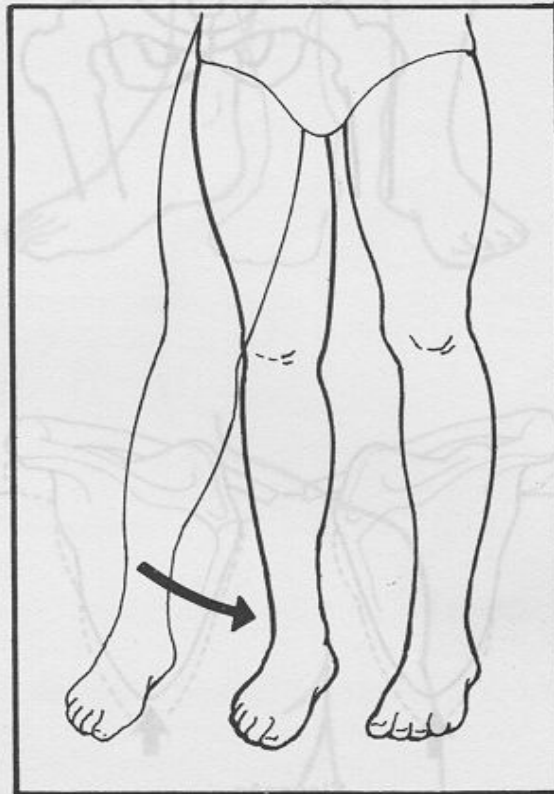No plano sagital (vista lateral):
reta

No plano frontal (vista de frente):
reta

MOVIMENTOS NO PLANO FRONTAL



Abdução

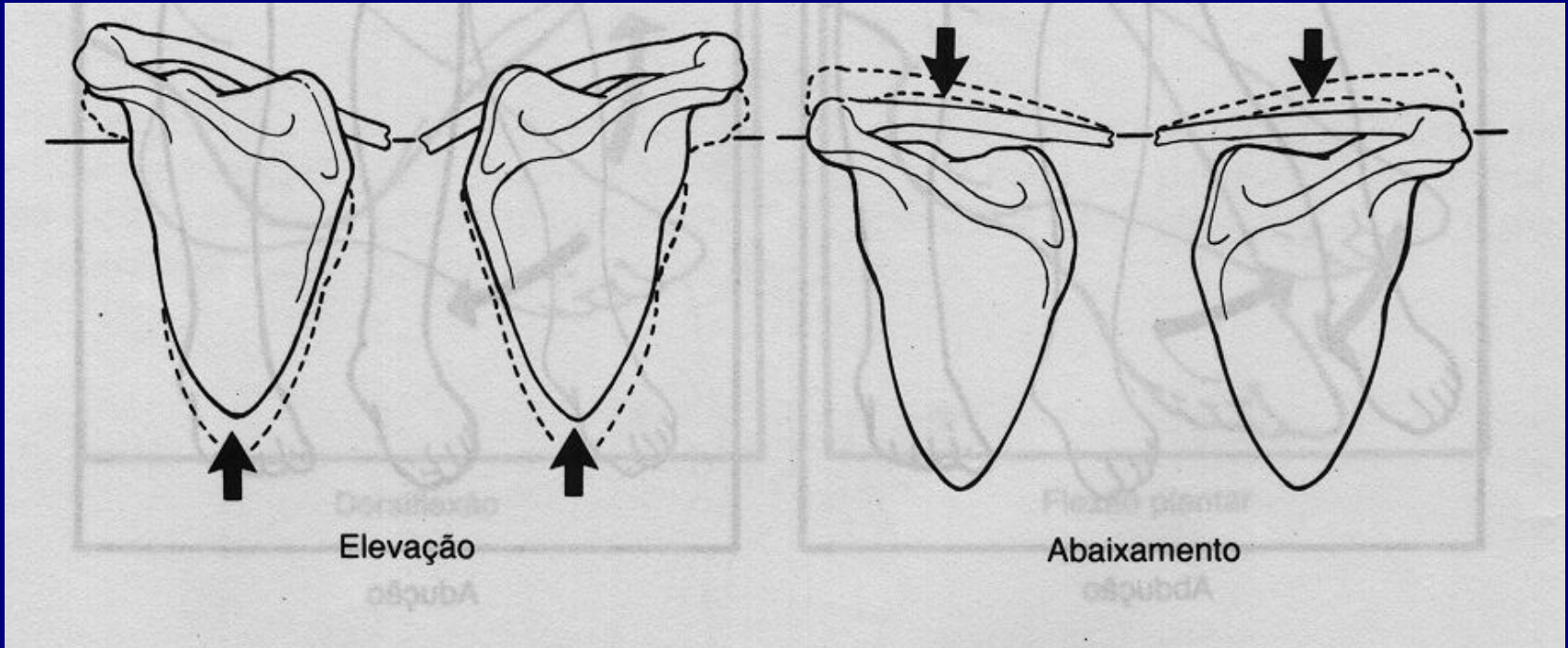


Adução

Abdução:
afastamento do
segmento em
relação à
posição
anatômica.

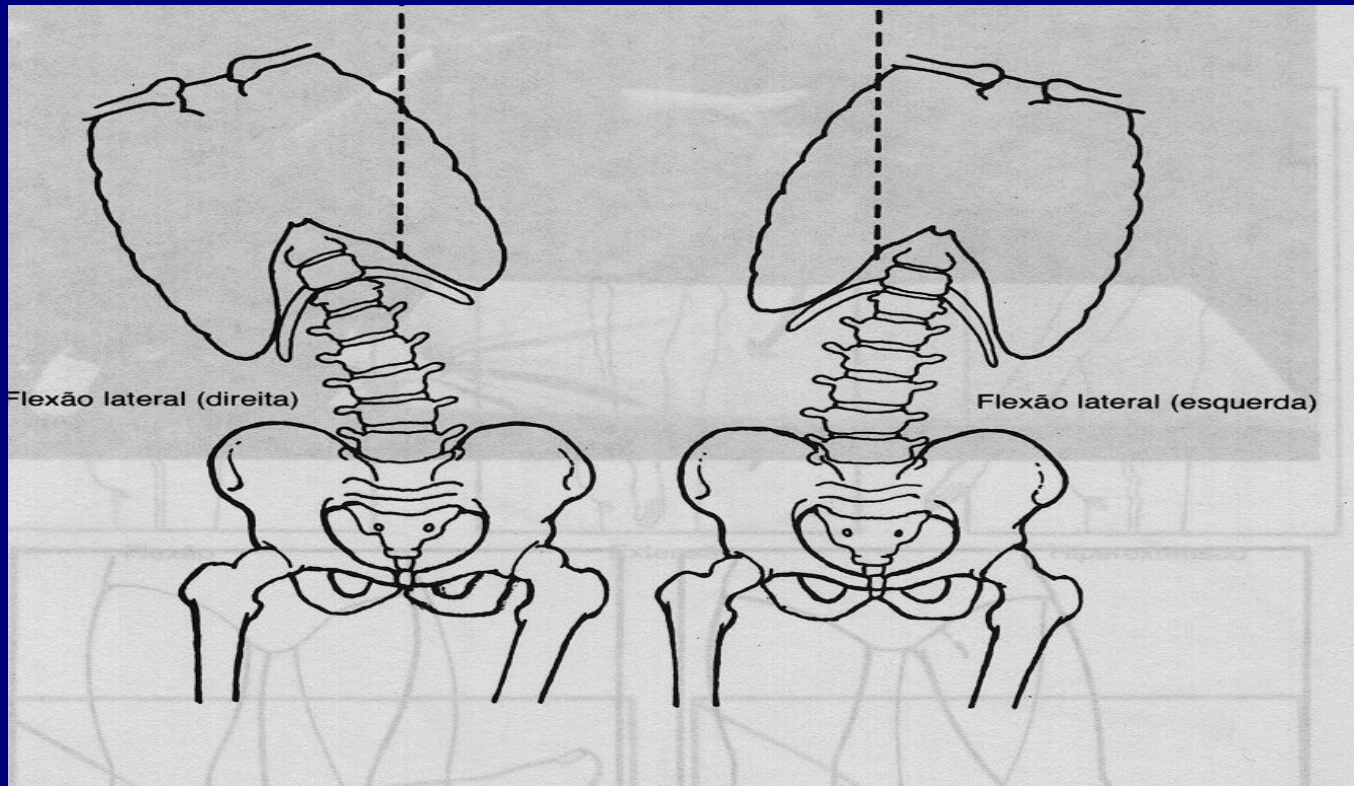
Adução:
aproximação do
segmento em
relação à
posição
anatômica.

MOVIMENTOS NO PLANO FRONTAL



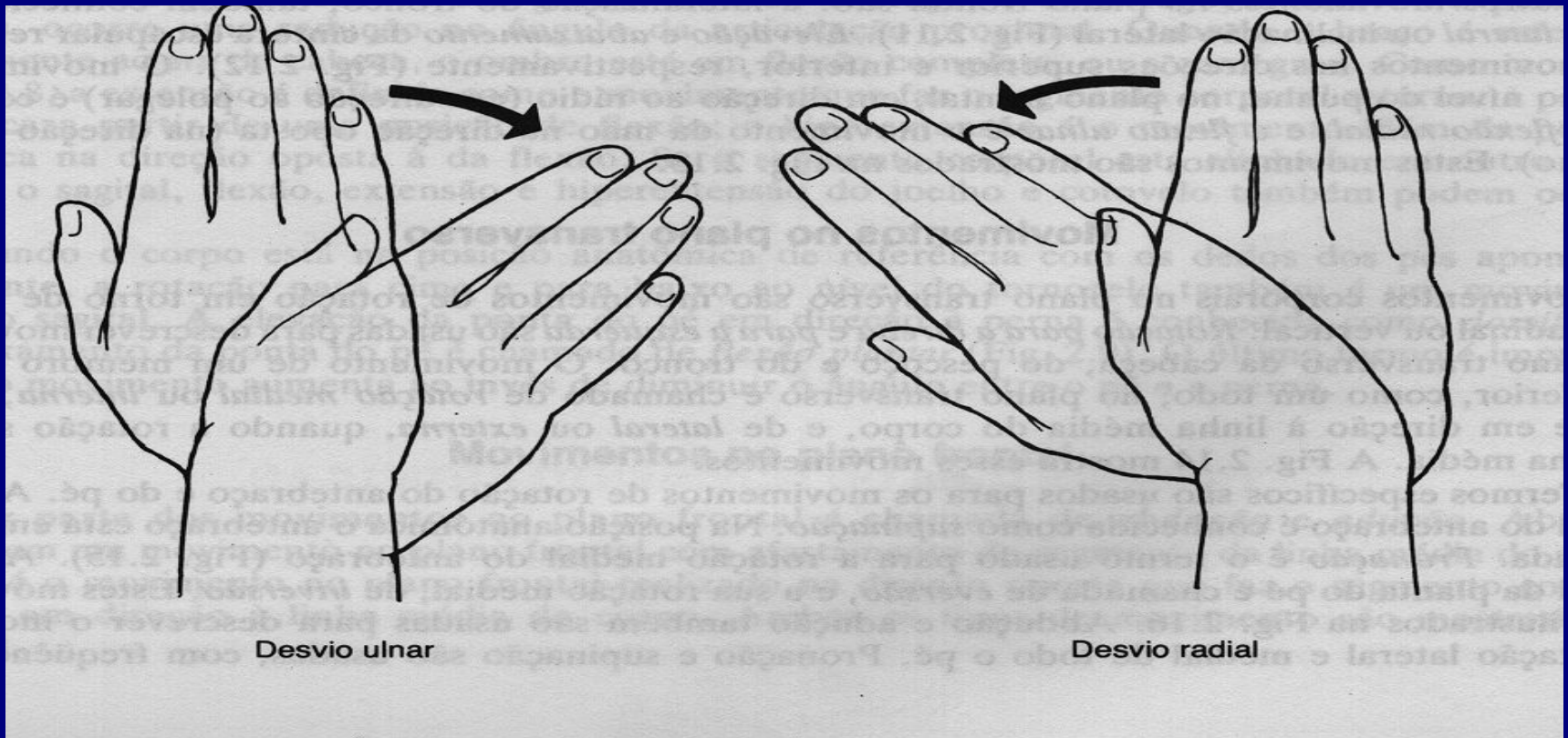
Elevação e abaixamento - para escápula ou cintura escapular.

MOVIMENTOS NO PLANO FRONTAL



Flexão lateral direita - Inclinação do tronco para a direita;
Flexão lateral esquerda - Inclinação do tronco para esquerda.

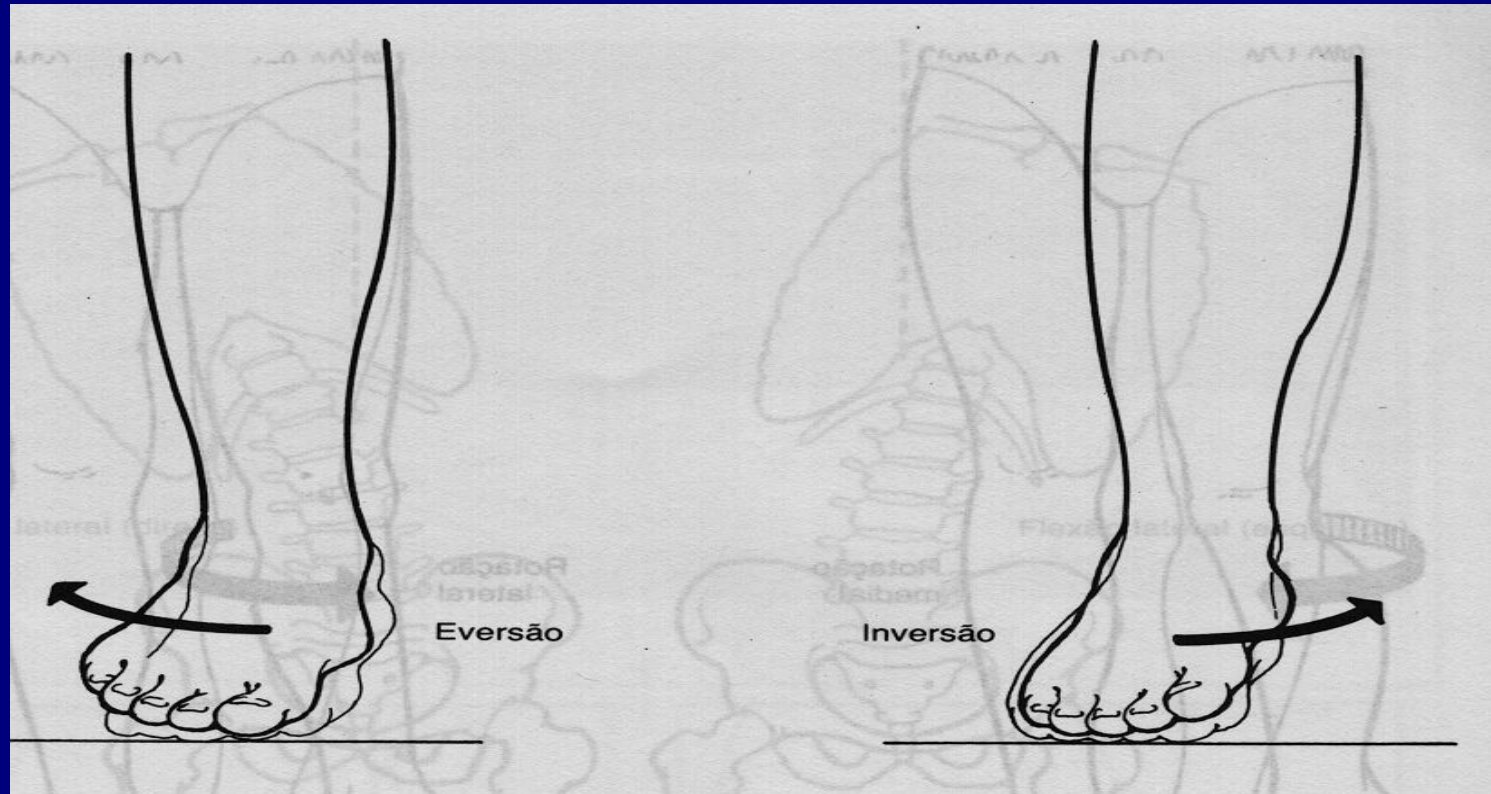
MOVIMENTOS NO PLANO FRONTAL



Desvio ulnar: inclinação em direção à ulna;

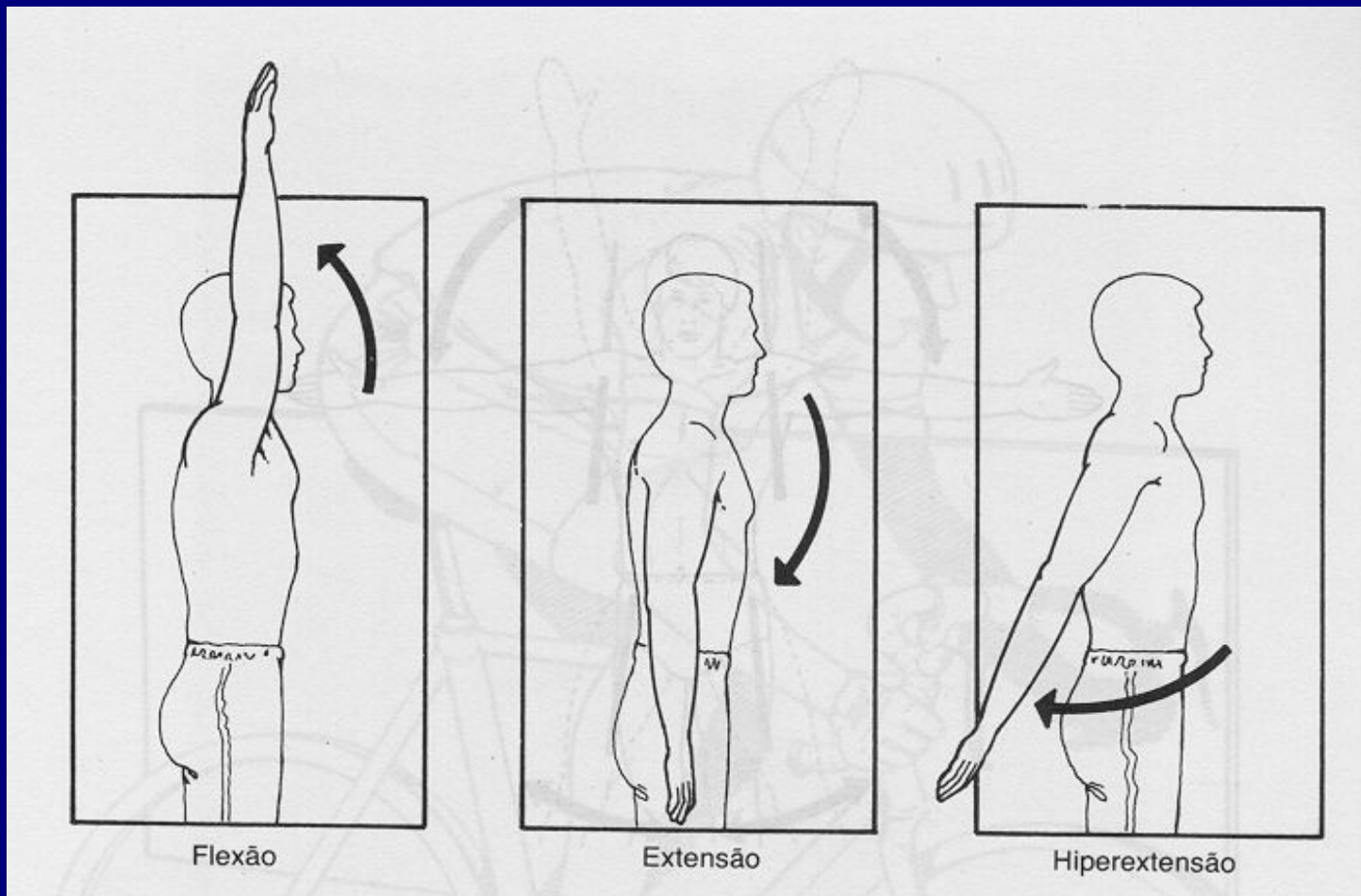
Desvio radial: inclinação em direção ao rádio.

MOVIMENTOS NO PLANO FRONTAL

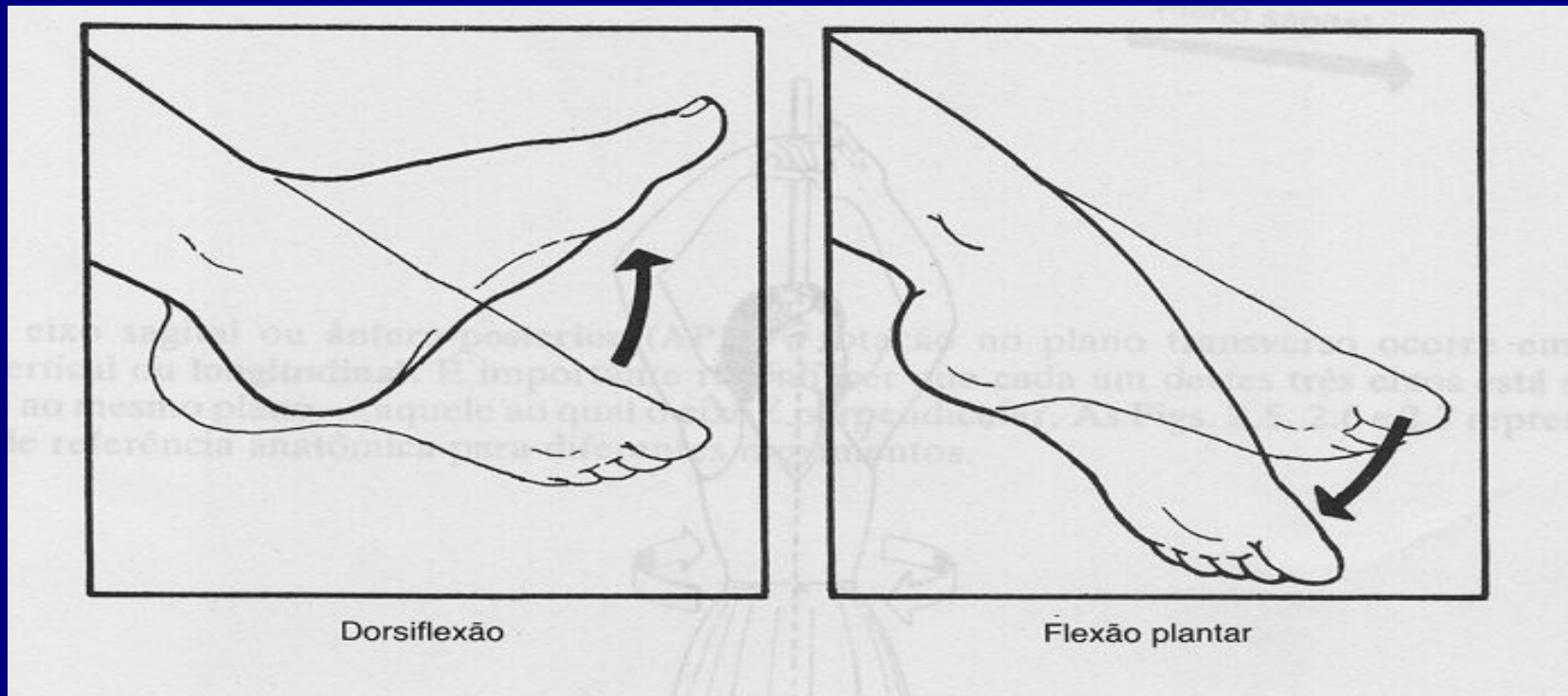


Eversão: externa ou lateral;
Inversão: interna ou medial.

MOVIMENTOS NO PLANO SAGITAL



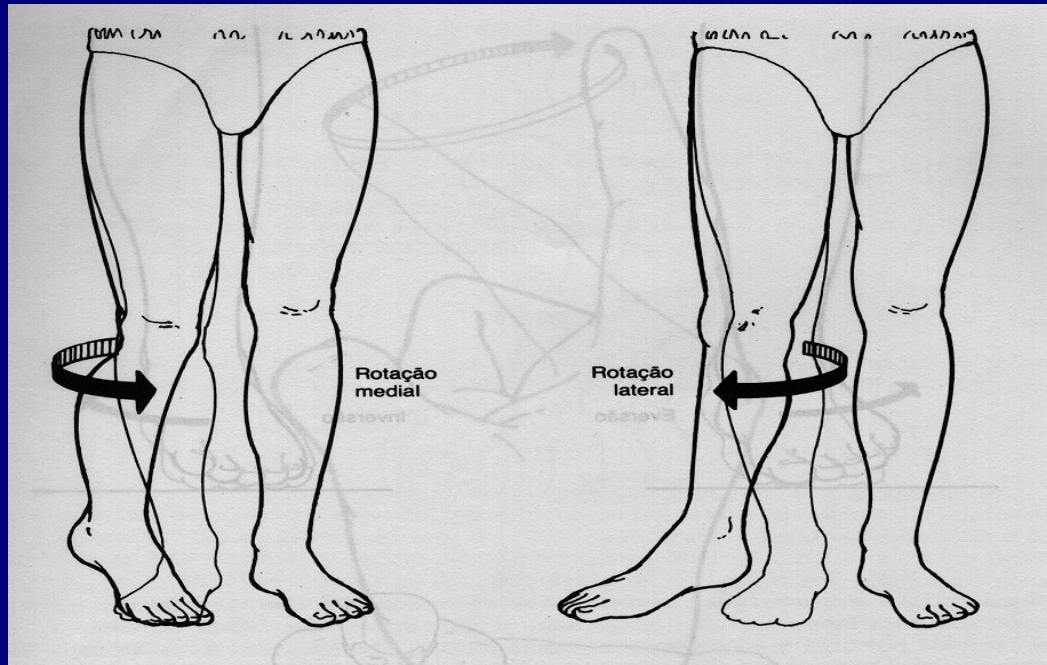
MOVIMENTOS NO PLANO SAGITAL



Dorsiflexão: elevação da extremidade distal do pé em direção à perna;

Flexão plantar: abaixamento da extremidade distal do pé.

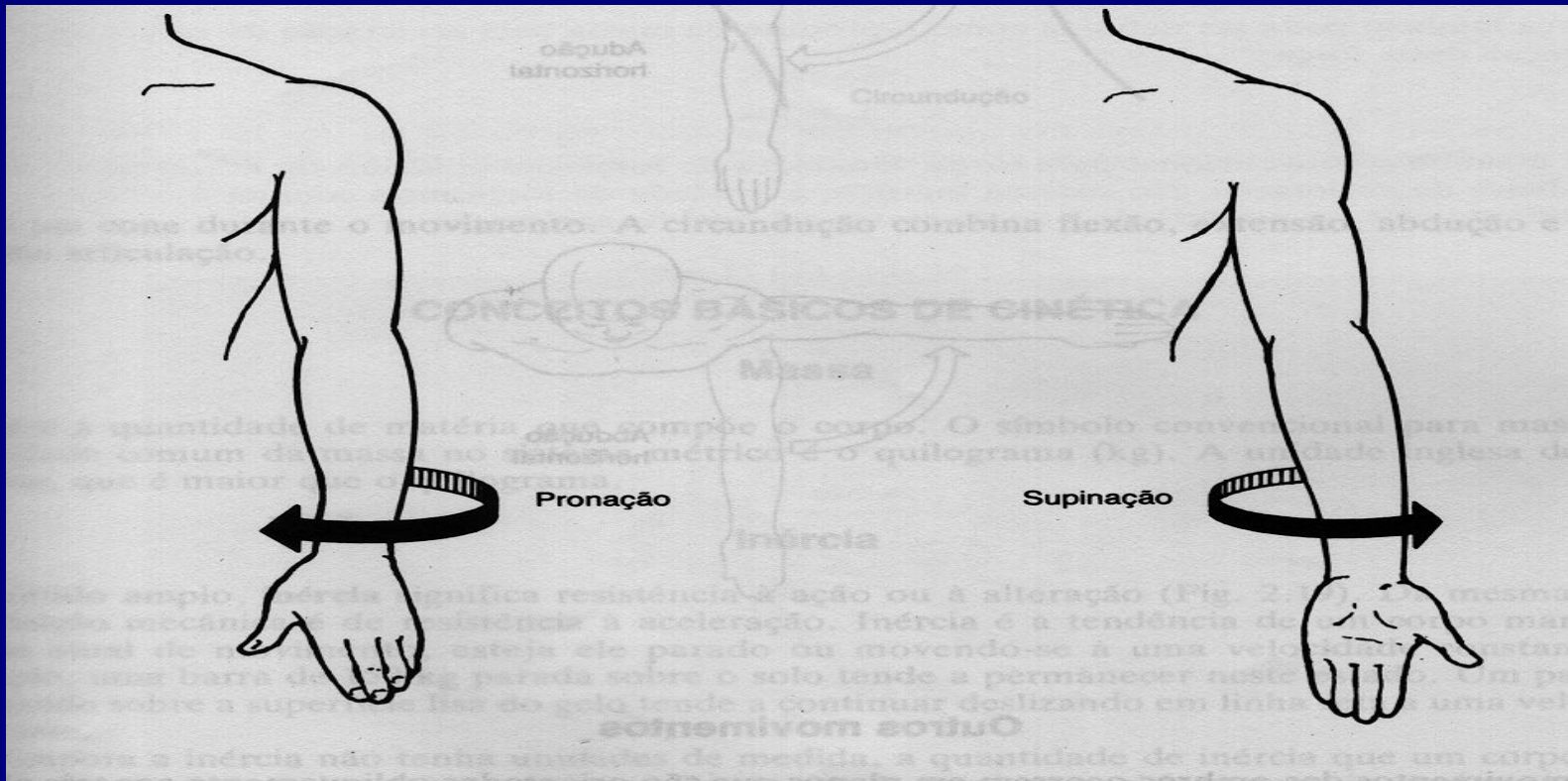
MOVIMENTOS NO PLANO TRANSVERSAL



Rotação medial ou interna: rotação em direção a linha média do corpo, usada para membros superiores ou inferiores;

Rotação lateral ou externa: rotação afastando da linha média do corpo, usada para membros superiores ou inferiores.

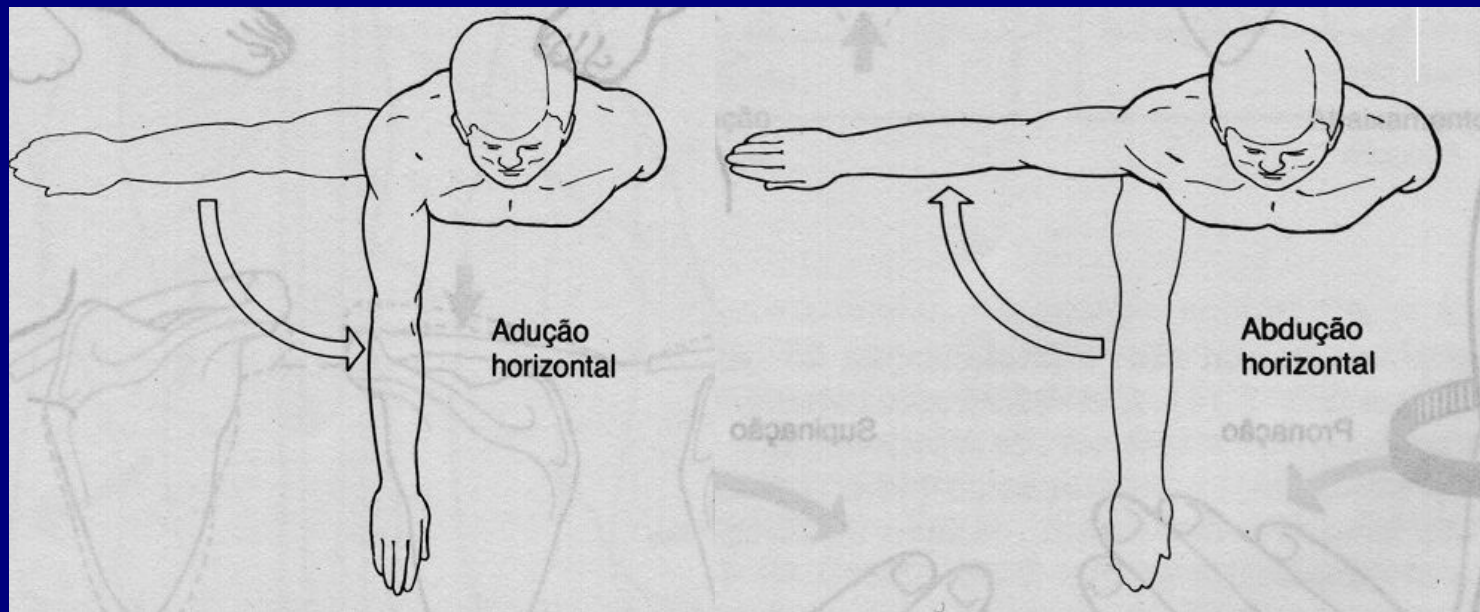
MOVIMENTOS NO PLANO TRANSVERSAL



Pronação: rotação medial do antebraço;

Supinação: rotação lateral do antebraço.

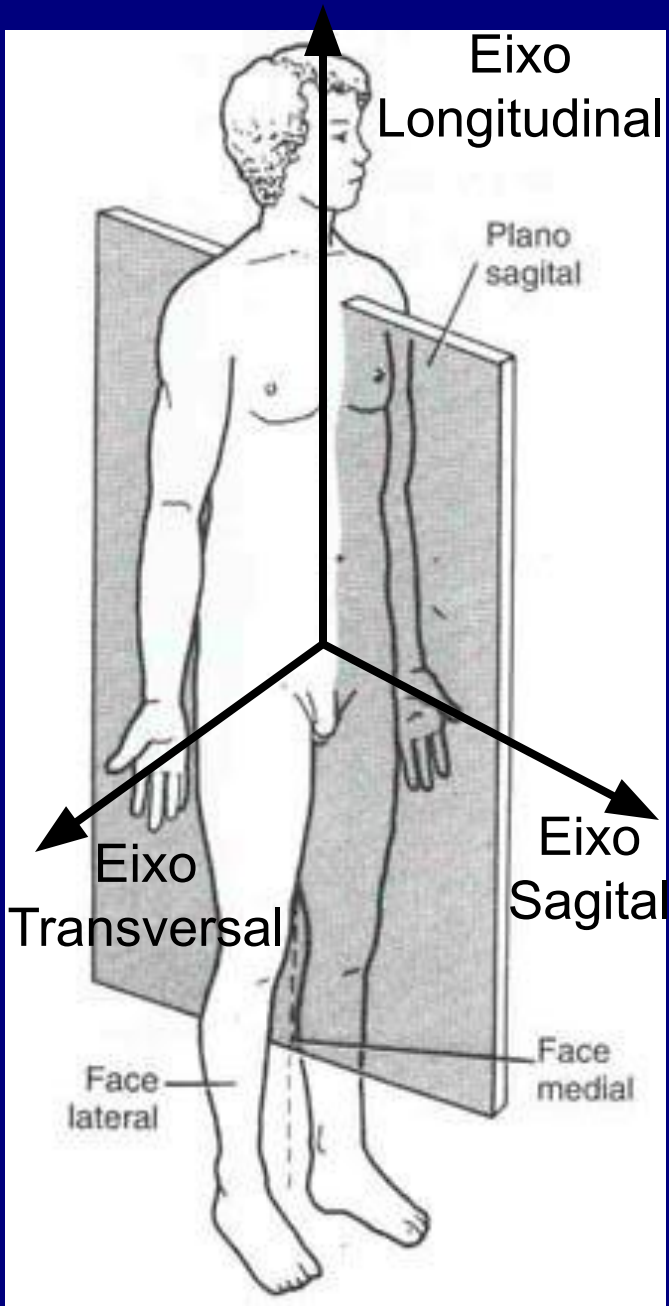
MOVIMENTOS NO PLANO TRANSVERSAL




Abdução horizontal: movimento do braço ou da coxa afastando-se da linha média, quando estão com 90 graus de abdução;

Adução horizontal: movimento do braço ou da coxa aproximando da linha média, quando estão com 90 graus de

EXEMPLOS:




Plano



Eixo

Plano

Plano

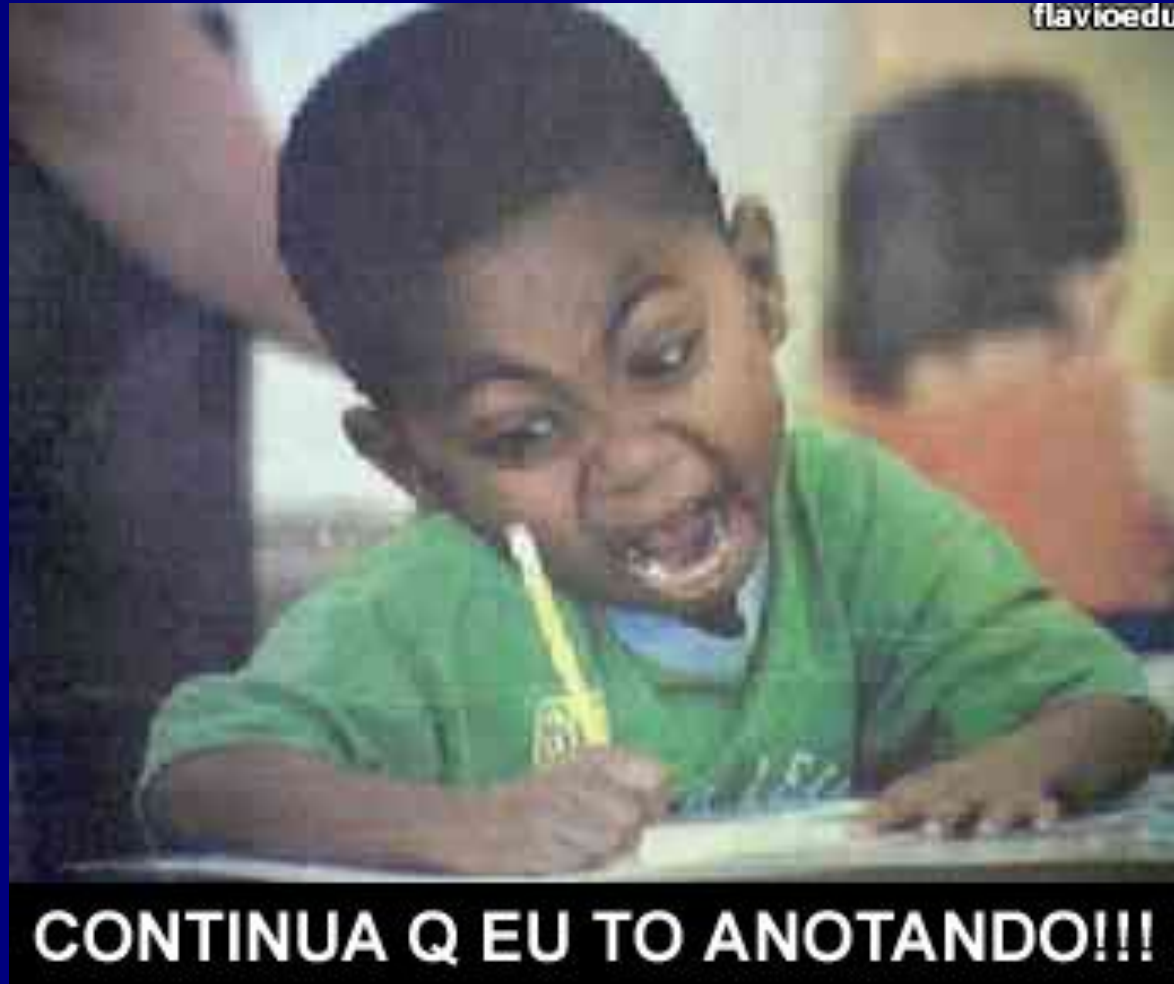


Eixo



CICLO DE MOVIMENTO PARA ANÁLISE DE MOVIMENTOS





Trabalho para próxima aula

Grupos com no máximo quatro pessoas:

Definir e Descrever o movimento de três movimentos esportivos

Calma podemos negociar!