

Fig.1 Aspecto do orifício laríngeo da tuba auditiva observado por intermédio de endoscópio flexível introduzido pela fossa nasal.

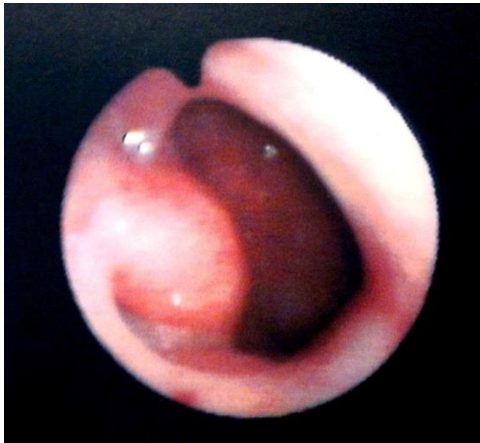

Fig.2 Otoscopia de otite média secretora com bolhas mostrando líquido na cavidade timpânica.

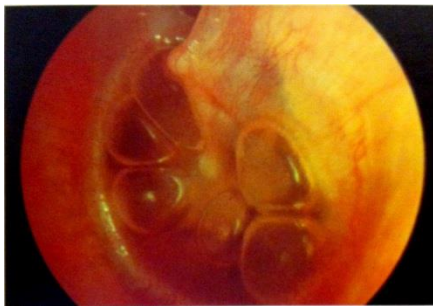

Fig.3 Otoscopia de paciente com otite média aguda

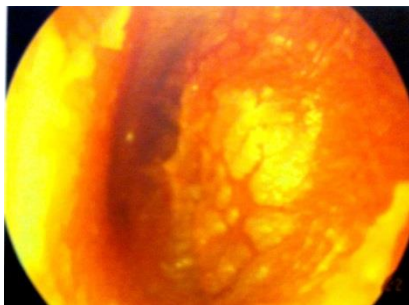


Fig.4 Otoscopia de membrana timpânica com perfuração central.

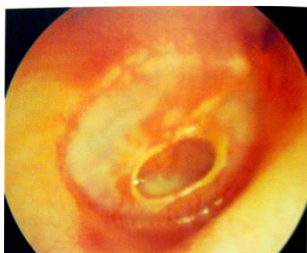

Fig.5 Otoscopia de paciente com tuberculose de ouvido.

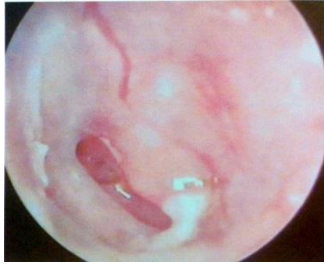

Fig.6 Otoscopia de colesteatoma congênito.

