

22

Particularidades da Observação Clínica de Crianças e Adolescentes

Ana Paula de Carvalho Panzeri Carlotti, Francisco Eulógio Martinez, Salim Moysés Jorge, Luiz Antônio Del Ciampo, Carla Andréa Tanuri Caldas, Inez Tomita, Luis Eduardo Arantes de Almeida, Heloisa Bettiol e Marco Antonio Barbieri

► Introdução

A observação clínica da criança e do adolescente deve ser realizada considerando-se a fase do desenvolvimento físico e neuropsicomotor peculiar de cada faixa etária. Considera-se *recém-nascida* a criança no primeiro mês de vida; *lactente*, de 1 mês a 2 anos de idade; *pré-escolar*, de 2 a 5 anos; *escolar*, de 6 a 10 anos e *adolescente*, de 11 a 19 anos. Os objetivos deste capítulo são descrever as técnicas de obtenção da história e do exame físico, assim como os achados mais usuais e as alterações mais comuns observadas na criança e no adolescente.

► Anamnese

▪ Anamnese do recém-nascido

O registro da história do recém-nascido é feito em um momento muito especial, pouco tempo antes de seu nascimento, porém há o risco de alguma informação não ser referida em razão do envolvimento da mãe com o trabalho de parto. Sempre que possível, as informações devem ser coletadas após a internação materna, no início do trabalho de parto, quando a paciente ainda consegue refletir sobre os questionamentos feitos. Muitas informações são também obtidas por meio do cartão de pré-natal da gestante, adequadamente preenchido, além do prontuário médico da paciente, restringindo-se assim a necessidade de longos interrogatórios em um momento por vezes inapropriado.

A história do recém-nascido deverá conter dados sobre a história prévia dos pais, antecedentes das outras gestações, partos e evolução dos filhos anteriores; deverá incluir a evolução da gesta-

ção atual, evolução do parto e da criança, desde o nascimento até o momento atual. Todos estes itens são fundamentais para uma compreensão mais ampla do quadro clínico do recém-nascido.

Identificação

A identificação do pai da criança, com seu nome, idade, escolaridade, local de trabalho e hábitos – como tabagismo, álcool e outras substâncias –, são informações importantes para se avaliar o risco a que o recém-nascido será exposto. Estas informações devem ser utilizadas, posteriormente, com fins educacionais, como por exemplo, na evitação do tabagismo passivo doméstico. A identificação da mãe deverá conter, além das mesmas já coletadas sobre o pai, informações sobre a estabilidade do relacionamento entre os dois, seu endereço completo e telefone de contato. É importante o registro do tipo sanguíneo dos pais e informações sobre doenças, cirurgias e transfusões anteriores à gestação, que podem trazer implicações para o recém-nascido. Uma informação que não pode deixar de ser registrada é a ocorrência de consanguinidade entre os pais e sua relação com os casos de malformações congênitas e/ou de doenças metabólicas hereditárias.

Antecedentes obstétricos

Devem ser registrados o número de gestações anteriores e sua evolução – abortos, natimortos, tipo de parto etc. Informações sobre internações passadas e os diagnósticos, a idade e o tempo de amamentação dos outros filhos podem ser úteis na caracterização do ambiente onde o recém-nascido será criado. Dados sobre a gestação atual, com as informações obtidas durante os exames pré-natais, são fundamentais. É importante registrar o início do pré-natal, quantas consultas foram realizadas e em que

local, caso seja necessário o resgate de alguma informação. Deve-se incluir ainda a data da última menstruação e a idade gestacional estimada por exame ultrassonográfico, não se esquecendo de registrar quando o exame foi realizado. Quanto mais precoce a sua realização (de preferência antes de 12 semanas), menor a margem de erro na datação da gestação. Os exames de ultrassom durante a gravidez também fornecem informações importantes sobre a evolução do desenvolvimento fetal e eventuais malformações do feto. Este conhecimento possibilitará que se ofereçam cuidados especiais durante a gestação, ao recém-nascido durante o parto e logo após o nascimento. Podem-se citar, por exemplo, os casos de reconhecimento precoce de onfalocèle e meningocèle, nos quais a abordagem obstétrica adequada seguida de intervenção precoce ou mesmo imediata pela equipe cirúrgica podem fazer grande diferença na evolução da criança.

É fundamental registrar os resultados dos diversos exames sorológicos realizados durante o pré-natal, anotando-se o tipo de reação realizada, o título e a data, com ênfase para doenças como sífilis, toxoplasmose, rubéola, hepatite B e C e síndrome da imunodeficiência adquirida. Todas as informações sobre vacinação, intervenções cirúrgicas, procedimentos, complicações, medicamentos utilizados e hábitos durante a gestação devem ser incluídas na história. No caso de parto prematuro, é importante o registro do recebimento de corticosteroide antenatal pela mãe e a justificativa para a ocorrência do parto pré-termo.

Dados do parto

Duração do trabalho de parto, duração da expulsão, tipo de apresentação (cefálico, pélvico), alterações no foco fetal e tipo de parto, assim como sua indicação, caso operatório, são informações básicas sobre o parto. Deve-se incluir, ainda, o tempo de ruptura da bolsa e as características do líquido amniótico. São importantes as informações sobre a utilização de analgesia durante o trabalho de parto, detalhando-se os medicamentos, doses e tempo de aplicação antes do nascimento, já que elas podem interferir no comportamento pós-natal do recém-nascido. Informações sobre as características da placenta não devem deixar de ser registradas, tais como o peso, a ocorrência de calcificações, as condições do cordão, o número de vasos sanguíneos e o tempo para a ligadura do cordão.

Condições de nascimento

Hora de nascimento, sexo do recém-nascido, nascimento gemelar, peso, estatura, tempo da primeira respiração e tempo para o primeiro choro, devem constar da história. Os valores registrados na *escala de Apgar* (Tabela 22.1) ao primeiro e quinto minutos são importantes indicadores das condições de nascimento. Também devem ser anotadas algumas informações durante a recepção da criança, tais como, se ficou com a mãe para amamentar

e por quanto tempo, se foi submetida à aspiração das vias respiratórias superiores ou à intubação traqueal e se recebeu oxigênio inalatório, ventilação com pressão positiva e medicamentos.

Anamnese da criança

A anamnese da criança adquire caráter peculiar, visto que a relação médico-paciente sempre é assessorada por um intermediador, sejam estes os pais ou os responsáveis pela criança. Desse modo, nem sempre será possível perguntar diretamente ao paciente, pois mesmo conseguindo se expressar, ele pode não ser capaz de observar e avaliar seus sintomas para informar o pediatra. Além disso, as crianças são sugestionáveis. Por medo ou vergonha, podem omitir informações e serem induzidas em suas respostas. Portanto, o relacionamento será estabelecido entre médico, criança e informante que, na maioria das vezes, é a mãe do paciente. Geralmente, as mães tendem a impor sua opinião sobre o que está acontecendo com a criança, manifestando-se emocionalmente, podendo interferir na história clínica. Em se tratando do primeiro filho, tendem a supervalorizar as queixas. Quando se trata de uma família numerosa, o último filho pode ter seus problemas minimizados.

Inicialmente, deve-se deixar os pais ou os responsáveis pela criança comunicarem os *motivos da consulta*, livremente, para depois iniciar um questionamento mais dirigido, sempre observando as relações entre pais e filhos e entre marido e mulher, quando possível, nesse período da consulta médica. As referências à idade devem ser as mais exatas possíveis. Assim, para os recém-nascidos será referida a idade em dias, para os lactentes em meses e dias, e para os pré-escolares, escolares e adolescentes em anos e meses.

Por se tratar de um ser humano em crescimento e desenvolvimento, a criança deve ser conhecida e compreendida em sua totalidade e nas diferenças observadas em cada etapa de sua vida, o que torna essencial a complementação da anamnese com os *antecedentes pré-natais e neonatais*, assim como os *dados sobre seu crescimento e desenvolvimento*. Devem ser coletadas informações sobre o desenvolvimento neuromotor, cognitivo e afetivo, registrando as idades que marcaram as principais etapas evolutivas, como: acompanhar com o olhar, sorrir socialmente, fixar o pescoço, alcançar objetos, sentar sem apoio, engatinhar, caminhar com apoio e sem apoio, falar as primeiras palavras e frases, controlar esfíncteres. Perguntar também sobre o início da erupção dos dentes e quando completou a primeira dentição, se frequenta creche ou escola (série, período) e rendimento escolar (A idade cronológica é adequada à série em que se encontra matriculada? Perdeu algum ano de estudo?). Outros aspectos importantes relativos ao desenvolvimento também devem ser incluídos, como o relacionamento da criança com familiares e amigos, comportamento, disciplina, emotividade, hábitos e atividades diárias.

Tabela 22.1 Escala de Apgar

Sinal clínico	Pontuação obtida		
	0	1	2
Frequência cardíaca	Ausente	Menor que 100 bpm	Maior que 100 bpm
Esforço respiratório	Ausente	Choro fraco	Choro forte
Tônus muscular	Flácido	Alguma flexão de braços e pernas	Movimentos ativos
Irritabilidade reflexa*	Ausência de resposta	Caretas	Choro vigoroso, espirro ou tosse
Cor	Cianose central ou palidez	Cianose de extremidades	Róseo

*Reação à aspiração das narinas.

Como a nutrição é fundamental ao crescimento e desenvolvimento adequados, o detalhamento dos *antecedentes nutricionais* torna-se crucial. O interrogatório deve incluir o tempo de aleitamento materno exclusivo, a causa e a época do desmame, a idade da introdução de leite artificial, sucos e papas, como reagiu o paciente à introdução de novos alimentos (choro, vômitos, regurgitação, cólicas, diarreia, alterações de peso) e outras intercorrências, como intolerâncias ou alergias alimentares. Deve-se descrever detalhadamente a alimentação atual, referindo horários, tipos e quantidades de alimentos consumidos. No caso de receber leite artificial, descrever o tipo de leite, modo de diluição, volume e adição de açúcar, farináceos etc. Deve-se também perguntar sobre o uso de suplementos, como ferro e vitaminas.

O interrogatório sobre a *vacinação* é de suma importância, devendo-se conferir o cartão de vacinas e anotar detalhadamente todas as vacinas e soros recebidos, assim como as eventuais reações. Como a criança é total ou parcialmente dependente de cuidados providos por outras pessoas e altamente influenciável pelo ambiente físico e psicossocial, as *condições do meio* em que vive devem ser cuidadosamente pesquisadas. Deve-se perguntar sobre as condições de moradia (se reside em zona rural ou urbana, tipo de construção, número de cômodos da casa, se há água encanada, luz elétrica, rede de esgoto, coleta de lixo, animais domésticos, número de moradores na casa) e a renda familiar *per capita*. Deve-se também ficar atento a questões relacionadas com o meio ambiente que podem influenciar diretamente as condições de saúde da criança e de seus familiares, no presente e no futuro. Portanto, poluentes ambientais próximos à casa ou à escola, com os quais a criança tem contato por grandes períodos do dia, como por exemplo, indústrias, postos de combustíveis, tráfego urbano e rodoviário intenso, queima de lixo ou de cana, devem ser identificados e merecem abordagem adequada. Além disso, deve-se descrever um *dia típico do paciente* e suas *relações* com os familiares.

▪ Anamnese do adolescente

O atendimento ao adolescente implica a observação de alguns preceitos éticos e legais que fundamentam a prática da hebiatria. Desse modo, é preciso atentar, inicialmente, para o “*Princípio da Autonomia*” que considera o adolescente como responsável e capaz de avaliar seus próprios problemas e de optar pelos cuidados com sua saúde e, para a chamada “*Doutrina do Menor Maduro*” que possibilita ao adolescente consentir a assistência, podendo recusar o tratamento indicado mesmo à revelia dos pais. Nesse caso, fica sob responsabilidade do médico decidir se o paciente enquadra-se nesse conceito, ou seja, se o menor é maduro, considerando-se os diferentes aspectos cognitivos, emocionais, comportamentais e socioculturais do adolescente.

Diante disso, o adolescente tem o direito de ser atendido sem os pais, garantindo-se-lhe a confidencialidade e a execução dos procedimentos diagnósticos e terapêuticos necessários, desde que identificado seu grau de maturidade. O adolescente poderá fazer opções sobre procedimentos diagnósticos, terapêuticos ou profiláticos, assumindo seu tratamento, e sobre seus pais ou responsáveis somente serem informados sobre o conteúdo das consultas com o seu expresso consentimento.

Sempre se deve enfatizar que o paciente é o adolescente e a participação e o devido envolvimento da família no atendimento é altamente desejável, porém, com limites bem definidos, e que a ausência dos pais ou responsáveis não deverá impedir o tratamento médico. Entretanto, em situações de risco e frente à realização de procedimentos de maior complexidade, é indispensável a participação dos pais ou responsáveis.

O adolescente será informado sempre que houver necessidade de *quebra de sigilo médico*, justificando-se os motivos e envolvendo-o no momento da notícia. O artigo 103 do Código de Ética Médica prevê a quebra do sigilo médico em situações como: risco de vida para si ou para terceiros, intenção de aborto, ferimentos por armas de fogo ou perfurantes, anorexia, bulimia, cirurgia de urgência, uso de drogas ilícitas, gravidez e recusa em realizar tratamentos.

Necessário também se faz o entendimento de que, em algumas ocasiões, os reais motivos de consultas raramente são aqueles verbalizados de início, pois aspectos normais, porém, desconhecidos dos adolescentes e dos seus familiares, podem ser motivos de preocupações. Diversos eventos benignos, transitórios, esperados e previsíveis que ocorrem durante a adolescência podem alterar bastante a dinâmica familiar. Portanto, é preciso atender o adolescente conhecendo-se a plenitude de sua adolescência.

Às vezes, o adolescente é obrigado pelos pais a consultar-se mesmo contra sua própria vontade, dificultando sobremaneira o contato com o médico, que se depara com um jovem inseguro, ansioso e amedrontado. Em tais situações, destaca-se a habilidade do médico em iniciar o contato e proporcionar ao adolescente toda receptividade, confiança e respeito necessários à relação médico-paciente.

A primeira etapa da anamnese poderá ser realizada com o adolescente acompanhado dos pais ou responsáveis. Nesse momento o médico conversará com o próprio paciente e também com os acompanhantes, que terão papel importante no fornecimento de informações da vida pregressa do adolescente. Pode-se, nesta etapa, também solicitar que o adolescente aguarde em uma sala de espera, enquanto o médico estabelece diálogo com os pais ou responsáveis. Enquanto aguarda, o adolescente poderá preencher um *questionário complementar*, o que possibilitará que ele se expresse mais confortavelmente do que o faria diante do médico.

Na etapa seguinte, o médico convida o adolescente e o deixa à vontade para estabelecer um contato sem seus pais ou responsáveis, o que lhe é garantido pelo Código de Ética Médica. Nesse momento, podem ser abordados alguns assuntos que, muito provavelmente, não seriam debatidos diante de outras pessoas, como questões relacionadas com a atividade sexual ou drogas ilícitas.

Como a adolescência caracteriza-se por ser uma fase da vida em que ocorrem grandes e constantes modificações físicas e emocionais, a anamnese não deve deixar de abordar *questões fundamentais de comportamento*, como alterações de humor, irritabilidade, concentração, emotividade, timidez, interação com familiares e amigos, em casa, na escola, nos grupos de pares e em outras atividades de lazer ou trabalho. Comportamentos sugestivos de depressão, ansiedade, perda de interesse em atividades, vivência em processos de violência (psicológica, física e sexual) intra e extrafamiliar e sua negligência devem ser pesquisados, bem como o acesso a e/ou uso de substâncias psicoativas.

Outro aspecto muito importante são as preocupações com a imagem corporal e a autoestima do adolescente, visto que a estruturação da personalidade e sua aceitação pelos pares estão diretamente relacionadas com a construção de um corpo que esteja na moda. Para tanto, é necessário conhecer e registrar, quando já tiver ocorrido, a época de *aparecimento dos caracteres sexuais secundários*, como odor axilar, pelos axilares e pubianos, desenvolvimento das mamas, aumento da bolsa escrotal e do pênis, menarca, espermarca, mudança da voz e as características dos ciclos menstruais.

Os hábitos de *vida educacional e cultural* devem ser caracterizados pelos seguintes aspectos: “A idade cronológica é adequada

à série em que se encontra matriculado?” “Perdeu algum ano de escola?” “Quantas horas estuda em casa por dia?” “Tem dificuldades escolares? Quais?” “Faz cursos paralelos?” Também deve ser inquirido sobre seus hábitos de leitura, horas diárias com televisão, rádio/som, computador, jogos eletrônicos e cinema; sobre a realização de alguma atividade artística; se tem ídolos etc. As atividades esportivas e de lazer são fundamentais no desenvolvimento do adolescente e também devem ser devidamente conhecidas, bem como se o adolescente necessita trabalhar para complementar o orçamento familiar, devendo-se então caracterizar o tipo e as condições de trabalho, carga horária, direitos trabalhistas e acidentes.

Os *comportamentos de risco* (como o uso de bebidas alcoólicas, cigarro, drogas ilícitas, convivência com usuários, manejo de armas, condução de veículos, atividade sexual, uso de substâncias estimulantes, gravidez indesejada, aborto, prostituição) e a *sexualidade* (preconceitos, tabus, medos e dúvidas sobre a sexualidade, namoro, vida sexual, parceiros, masturbação, homossexualidade/bissexualidade, uso de anticoncepcional e autoproteção) necessitam ser identificados.

Em virtude das grandes necessidades energéticas e nutricionais verificadas durante a adolescência e do impacto que carências seletivas ou excessos podem acarretar, é preciso conhecer detalhadamente a *alimentação atual* (tipos e quantidades de alimentos, horários) e o consumo de suplementos energéticos, ferro, vitaminas ou aminoácidos.

▶ Exame físico

▪ Técnicas de exame físico de acordo com a faixa etária

A observação clínica de crianças deve ser registrada de maneira idêntica à do adulto. Entretanto, a sequência do exame físico varia de acordo com a faixa etária da criança. Em qualquer idade, as manobras semiológicas que causam maior desconforto e ansiedade devem ser realizadas ao final.

Em *recém-nascidos*, após a recepção, é feito um exame físico sumário na sala de parto. Este exame é necessário, a fim de verificar as condições respiratórias, cardiocirculatórias e a ocorrência de malformações grosseiras. Esta avaliação global, acrescida da avaliação da idade gestacional, possibilitará ao pediatra decidir o destino do recém-nascido, se permanecerá em alojamento conjunto, unidade intermediária ou de cuidados intensivos, além de nortear os cuidados específicos e a morbidade própria de cada grupo. Caso o recém-nascido pareça saudável no exame físico sumário realizado na sala de parto, o exame físico minucioso deverá ser feito após algumas horas de vida, geralmente com menos de 12 h, sempre que possível na presença dos pais, o que reforça a relação entre o médico e os familiares e possibilita o esclarecimento de eventuais dúvidas dos genitores.

Ressalta-se a importância da *lavagem das mãos e dos antebraços* antes de segurar o recém-nascido e da higienização de qualquer instrumento que entre em contato com a criança. Os portadores de doenças infectocontagiosas não devem entrar em contato com a criança. Sempre estar atento ao *controle térmico*, cuidando para que o ambiente, mãos e instrumentos estejam em temperatura adequada. Lembrar que o recém-nascido tem pouca capacidade de tolerar alterações térmicas ambientais. Desta forma, não deve ser exposto nem ao frio nem a temperaturas elevadas.

Um aspecto importante da técnica de realização do exame de recém-nascidos é que, apesar de o registro escrito dever incluir primeiro o exame físico geral e depois o especial, descrito

no sentido craniocaudal, a coleta de informações geralmente não é obtida nesta ordem. Devem-se respeitar as condições da criança e atentar para as possibilidades apresentadas durante a coleta das informações. Por exemplo, se ao chegar à beira do leito o bebê encontra-se dormindo, apresenta-se uma excelente condição para a contagem da frequência respiratória e cardíaca, sem interromper o seu sono. Por outro lado, estes mesmos dados obtidos com o recém-nascido chorando terão seu significado clínico alterado. A palpação do abdome também é realizada com maior facilidade com o bebê dormindo, e torna-se muito difícil, se não impossível, realizá-la com o recém-nascido chorando. Quando o bebê abre os olhos, é possível examiná-los sem forçar sua abertura; o mesmo se aplica quando ele abre a boca. Desta maneira, o exame físico será realizado em uma *sequência de oportunidades*, aproveitando-se as ocasiões ocorrentes. Por outro lado, é importante que o registro do exame seja completo, seguindo a sequência do geral para o especial e craniocaudal, inclusive para se evitar o esquecimento de algum detalhe. Por vezes, é necessário que se retorne ao bebê para a complementação do exame, por exemplo, caso ele esteja chorando muito e não tenha sido realizada a palpação cuidadosa do abdome.

Em *lactentes e pré-escolares* jovens, deve-se inicialmente realizar a ausculta pulmonar e cardíaca, de preferência com a criança no colo da mãe, para evitar o choro e melhor avaliar, deixando para o final a otoscopia e o exame da orofaringe. É interessante que se utilize um brinquedo ou os próprios instrumentos (estetoscópio, espátula etc.) para distrair a criança pequena durante o exame. A criança deve ser abordada de forma delicada e gentil, porém, o examinador deve demonstrar firmeza e segurança. A paciência e a calma são as chaves para o sucesso do exame. Se a criança se mostrar muito assustada ou chorosa, recomenda-se aguardar alguns minutos para que ela se acalme e descanse antes de prosseguir com o exame. O choro intenso, além de perturbar o exame clínico, também incomoda os pais e o examinador. É recomendável que se tente confortar a criança, interrompendo o exame e procurando detectar as eventuais causas do choro prolongado.

As crianças em *idade escolar* geralmente cooperam com o examinador. Algumas crianças desta faixa etária podem se sentir envergonhadas, e por isso, recomenda-se que as roupas íntimas sejam retiradas apenas no momento apropriado.

O exame físico do *adolescente* deve-se iniciar quando o médico e o paciente se encontram pela primeira vez. Desde esse momento, algumas informações como aparência, atitude, fâcies e comunicação não verbal já começam a auxiliar o profissional na sua tarefa. As reações e a postura do adolescente podem auxiliar na identificação de eventuais situações de ansiedade, medo, aversão ao atendimento e outros elementos importantes que verbalmente não foram explicitados.

É fundamental que o exame físico seja realizado em um ambiente confortável e seguro para ambos, pois, frequentemente, a consulta médica para o adolescente é acompanhada por constrangimento, principalmente quando ele vai ser examinado. Alguns detalhes são indispensáveis, como a presença de um acompanhante do mesmo sexo do paciente na sala de exame e o uso de roupas adequadas (cueca para os rapazes e calcinha e sutiã para as moças). A presença dos pais, nesse momento da consulta, pode causar mais ansiedade para o adolescente, pois a exposição de seu corpo, que está passando por modificações, é motivo de constrangimento. Da mesma maneira, para realizar o exame de genitais, o profissional sempre utilizará luvas, evitando, assim, o contato pele a pele.

Explicações durante os diferentes procedimentos do exame físico e o devido consentimento do paciente ajudam bastante, pois além de se obter colaboração, este momento da consulta

reveste-se também de caráter educativo e serve para enriquecer a história clínica, visto que o paciente tende a interagir mais com o médico à medida que se sente mais à vontade e confiante no profissional.

▪ Avaliação do crescimento

Em contraste com os adultos, que mantêm características físicas e mentais quase constantes durante longos períodos, as crianças apresentam mudanças contínuas devido ao processo de crescimento e desenvolvimento. O processo do crescimento reflete, em cada momento da vida da criança, o seu estado nutricional e exprime a interação da criança com o meio ambiente e outros fatores que incidem sobre ela.

A *antropometria* e o uso de *tabelas e curvas de crescimento* são recursos valiosos para a avaliação do estado nutricional e do crescimento. As técnicas antropométricas são procedimentos que se baseiam em medidas e proporções do corpo humano (“variáveis”) e suas relações com as respectivas idades (“indicadores”), possibilitando identificar crianças subnutridas ou obesas em uma população e desvios do crescimento individual ao longo do tempo.

As interpretações dos indicadores antropométricos, associados ou isolados, fundamentam-se nos desvios das variáveis com relação à idade, em comparação com os indicadores esperados para uma população de crianças consideradas saudáveis e antropometricamente normais para a respectiva idade e sexo.

Curvas e tabelas de referência

Apresentação das curvas

Nas tabelas e curvas de referência de peso, estatura, perímetro craniano e índice de massa corporal, por idade e sexo, nas quais se baseiam as avaliações sobre o crescimento e o estado nutricional, são apresentadas as distribuições dos percentis, ou das médias e dos respectivos desvios padrão das variáveis, ou as frações destes (escores *z*), sempre tomadas de uma população de referência. Conseqüentemente, é oportuno apresentar os princípios e conceitos nos quais se baseiam:

- **Distribuições em percentis:** de maneira simplificada, para a construção de uma curva de referência, deve-se supor um conjunto de 100 crianças da mesma idade e sexo, escolhidas aleatoriamente de uma população. Toma-se, por exemplo, a medida da estatura de cada criança. Colocando-se estas medidas em ordem decrescente, da mais alta até a mais baixa, ou da que ocupa a posição 100 para a que ocupa a posição 1, teremos um conjunto ordenado de valores, contra o qual poderemos comparar qualquer outra criança da mesma idade e sexo, e determinarmos sua posição (por comparação) em relação ao conjunto, com relativa precisão. Cada medida da estatura das 100 crianças, em ordem decrescente, corresponderá a uma das 100 posições possíveis, e representará o *centil* ou *percentil*. Logo, o valor da estatura da criança que ocupou a posição 99, por exemplo, será o percentil 99; o valor da estatura da que ocupou a posição 90 será o percentil 90; a posição 50 será o percentil 50 e assim por diante. Pode-se, assim, traçar uma curva que una as mesmas posições para cada idade sucessiva. Para efeitos práticos, consideram-se os percentis 3 e 97 como os limites ou extremos da distribuição e os percentis mais importantes para as avaliações propostas são os correspondentes às posições 3, 5, 10, 25, 50, 75, 90, 95 e 97. Portanto, pode-se concluir que as curvas das distribuições dos percentis possibilitam posicionar e comparar as

medidas de uma determinada criança com uma posição de referência. Por exemplo, uma criança que é comparada com o percentil 30 de uma dada curva de referência terá 29% de crianças menores ou 70% de crianças maiores do que ela, da população de referência

- **Escore *z*:** outra maneira de construir e apresentar as curvas de referência é pela distribuição das médias das variáveis e seus respectivos desvios padrão. Para breve ilustração, voltamos à seleção das amostras e procedimentos como descrito anteriormente, ou seja, amostras estratificadas por idade, hipoteticamente exatas, de um grupo de crianças de uma população. Tomam-se as medidas desejadas (peso, estatura etc.) e calculam-se suas médias e os respectivos desvios padrão. Constroem-se as respectivas curvas de distribuição para cada idade e sexo. Logo, para cada idade, haverá uma distribuição, ou uma curva própria, entendida como de referência para esta idade, com média e desvios definidos. Se a variável em estudo tiver distribuição normal (gaussiana), procede-se à redução da curva assim obtida, para uma curva normal reduzida ou padronizada. Deste modo, determinando-se a distribuição da variável em estudo em uma população de referência e sua curva normal reduzida, poderemos determinar quanto o peso ou a estatura de uma criança estarão afastados da média daquela população de referência. O escore *z* tem vantagens para detectar mudanças nos extremos da distribuição, cujo monitoramento do crescimento é uma importante ferramenta de evolução
- **Desvios percentuais:** os critérios para avaliações do crescimento ou do estado nutricional também podem basear-se nos afastamentos ou desvios das medianas, expressos em porcentagem. Em última análise, estes desvios revelam quanto uma dada estatura ou determinado peso observados representam do esperado para a referida idade e o sexo. Os valores de estatura ou de peso esperados, assumidos como 100%, correspondem ao valor do percentil 50 da respectiva curva de referência para a idade. O desvio da mediana de um parâmetro pode ser calculado por uma simples regra de três:

$$\text{Desvio percentual da mediana} = \frac{\text{Estatura, ou peso observado} \times 100}{\text{Estatura, ou peso esperado}}$$

Critérios de normalidade

Os critérios de normalidade referem-se à posição das medidas nas curvas de percentis. Desse modo, quanto maior a proximidade com a posição média na curva de percentis, maior a probabilidade de a medida ser normal. Valores acima do percentil 97 e abaixo do percentil 3 frequentemente são indicativos de avaliações futuras.

Em geral, as posições em percentis de várias medidas corporais, tais como altura e peso, deverão ser aproximadamente as mesmas em uma criança normal, e uma diferença grosseira entre elas pode indicar alteração do crescimento e do estado nutricional. Medidas sequenciais que se desviam de uma linha de percentil são mais comumente associadas a patologias do que aquelas que se mantêm em uma mesma linha de percentil ao longo do tempo. Isso se aplica particularmente à estatura, em que um distúrbio de longa duração é necessário para produzir um efeito significativo sobre ela.

Outras medidas, tais como o peso ou as pregas cutâneas, podem oscilar em um curto espaço de tempo sem necessariamente indicar doenças. Desvios das linhas dos percentis na puberdade devem ser avaliados considerando-se o estadiamento puberal.

A similaridade de padrões familiares de crescimento e o conhecimento de proporções corporais e características dos pais e dos filhos também devem ser considerados.

Curvas de referência

Existem várias curvas de referência com indicação de intervalos nos quais se espera que a população esteja contida. As curvas utilizadas em nosso serviço são descritas a seguir:

- *Alexander (1996)*: utilizada para avaliação de crescimento intrauterino, obtida a partir de dados de nascidos com idade gestacional de 22 semanas ou mais. São considerados grandes para a idade gestacional os bebês que nasceram com pesos acima do percentil 90, pequenos para a idade gestacional os com peso abaixo do percentil 10 e adequados, os de peso entre os percentis 10 e 90 (Figura 22.1 e Tabela 22.2)
- *Gairdner e Pearson (1971)*: baseadas em estudos de crianças prematuras, que nasceram a partir de 28 semanas, e de crianças que nasceram a termo até 2 anos de idade. Os dados sobre peso, comprimento e perímetro craniano foram combinados e a incorporação resulta em uma curva de crescimento normal no período de 28 a 40 semanas que continua até 2 anos de idade. É utilizada para acompanhamento de prematuros com correção para duração da gestação (a diferença entre a data real e a data esperada do nascimento é subtraída da idade atual da criança) (Figura 22.2)
- *Tanner e Whitehouse (1976)*: utilizadas preferencialmente para seguimento clínico individual até 20 anos de idade, porque delas derivam curvas de velocidade de ganho de peso e estatura, instrumentos valiosos na detecção de problemas de crescimento e no monitoramento do crescimento na puberdade (Figuras 22.3, 22.4, 22.5 e 22.6)
- *Centers for Disease Control and Prevention (CDC) – National Center for Health Statistics (NCHS) (2000)*: resultante de uma revisão das tabelas do NCHS de 1977, incluem-se, além de curvas de peso e estatura, as de perímetro craniano e índice de massa corpórea

Tabela 22.2 Percentis de peso ao nascer de acordo com a idade gestacional.

Idade gestacional (semanas)	P5	P10	P50	P90	P95
20	249	275	412	772	912
21	280	314	433	790	957
22	330	376	496	826	1.023
23	385	440	582	882	1.107
24	435	498	674	977	1.223
25	480	558	779	1.138	1.397
26	529	625	899	1.362	1.640
27	591	702	1.035	1.635	1.927
28	670	798	1.196	1.977	2.237
29	772	925	1.394	2.361	2.553
30	910	1.085	1.637	2.710	2.847
31	1.088	1.278	1.918	2.986	3.108
32	1.294	1.495	2.203	3.200	3.338
33	1.513	1.725	2.458	3.370	3.536
34	1.735	1.950	2.667	3.502	3.697
35	1.950	2.159	2.831	3.596	3.812
36	2.156	2.354	2.974	3.668	3.888
37	2.357	2.541	3.117	3.755	3.956
38	2.543	2.714	3.263	3.867	4.027
39	2.685	2.852	3.400	3.980	4.107
40	2.761	2.929	3.495	4.060	4.185
41	2.777	2.948	3.527	4.094	4.217
42	2.764	2.935	3.522	4.098	4.213
43	2.741	2.907	3.505	4.096	4.178
44	2.724	2.885	3.491	4.096	4.122

P = Percentil de peso em gramas. Com base em Alexander GR, Himes JH, Kaufman FB, Mor J, Kogan M. A United States national reference for fetal growth. *Obstet Gynecol.* 1996; 87:163-8.

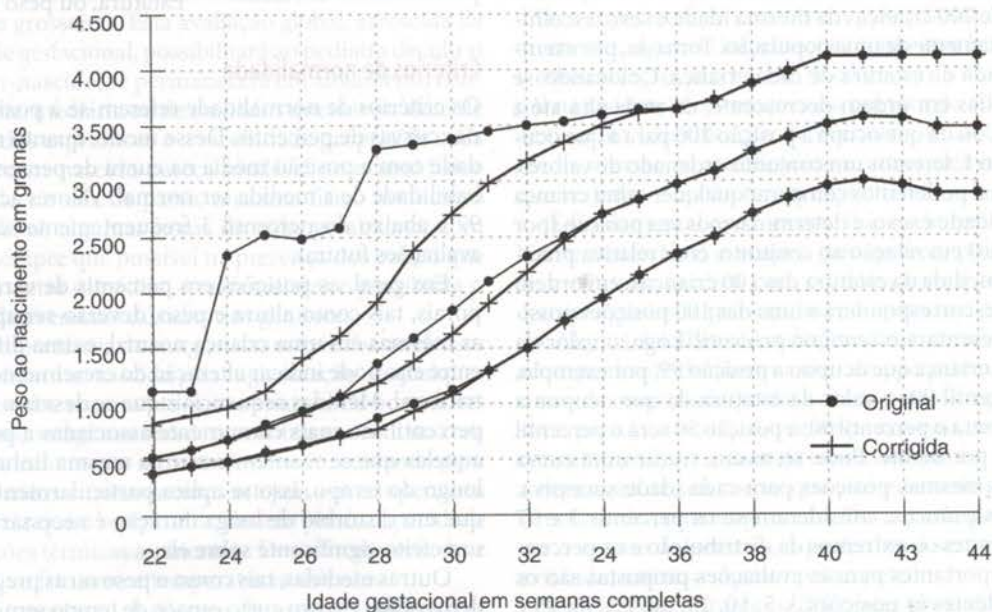


Figura 22.1 Curvas de crescimento intrauterino. Adaptada de Alexander GR, Himes JH, Kaufman FB et al. A United States national reference for fetal growth. *Obstet Gynecol.* 1996; 87:163-8.

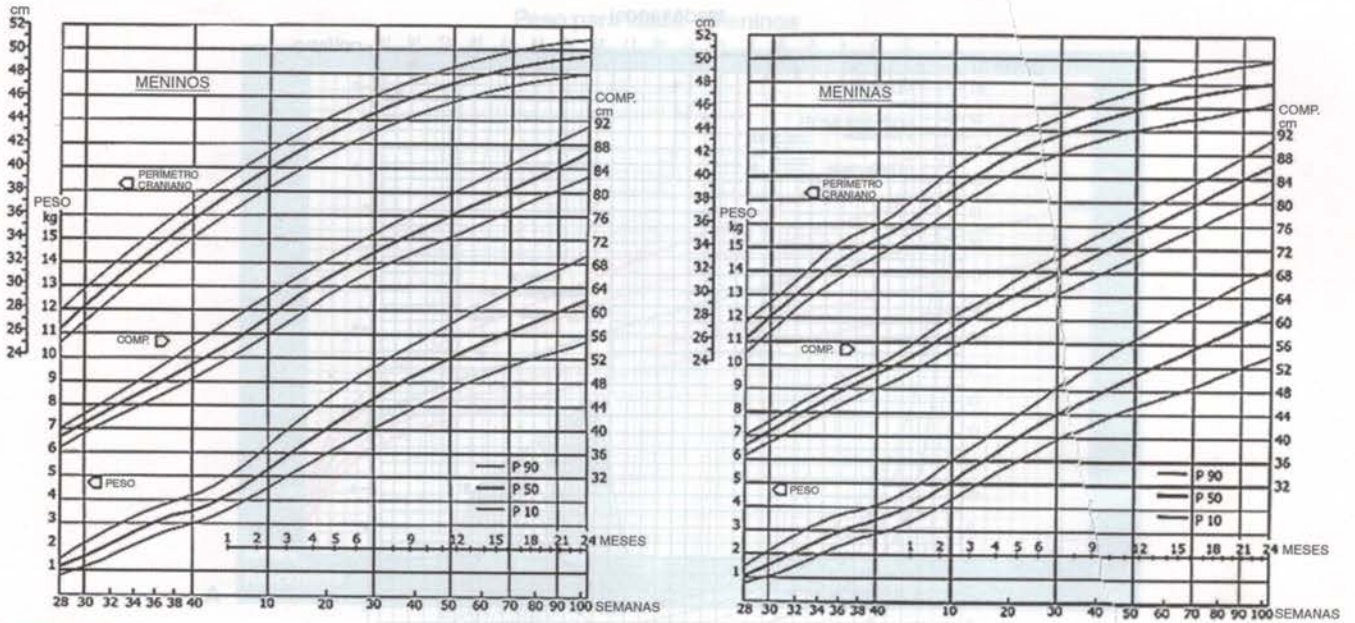


Figura 22.2 Curvas de crescimento de meninos e meninas até 2 anos de idade. Adaptada de Gairdner D, Pearson J. A growth chart for premature and other infants. Arch Dis Child. 1971; 46:783-7.

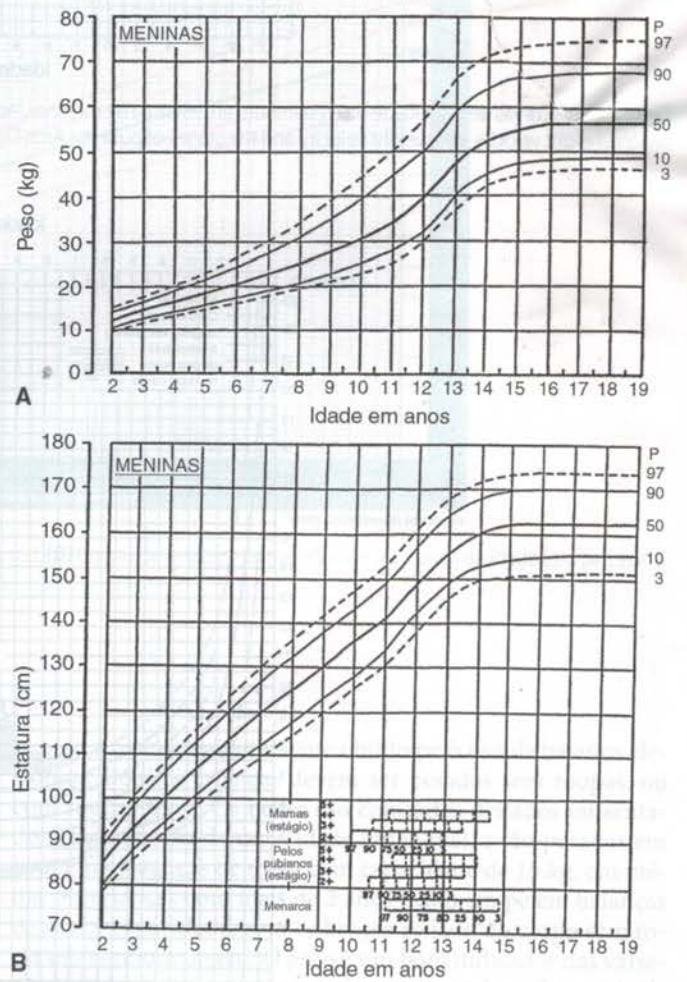
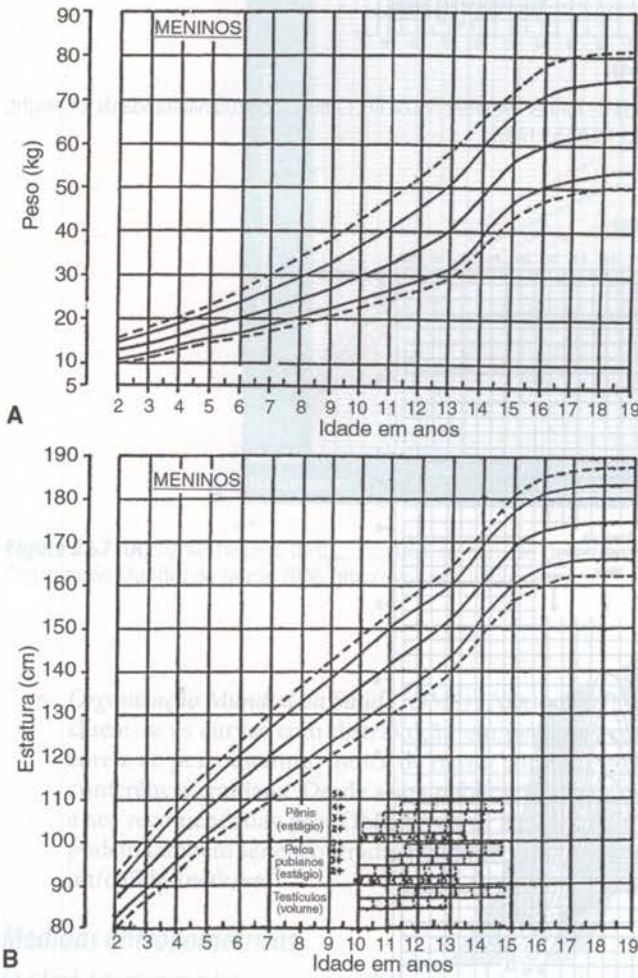


Figura 22.3 (A) Curvas de peso de meninos de 2 a 19 anos de idade. (B) Curvas de estatura de meninos de 2 a 19 anos de idade. Adaptada de Tanner JM, Whitehouse RH. Clinical longitudinal standards for height, weight, height velocity and weight velocity and the stages of puberty. Arch Dis Child. 1976; 51:170-9.

Figura 22.4 (A) Curvas de peso de meninas de 2 a 19 anos de idade. (B) Curvas de estatura de meninas de 2 a 19 anos de idade. Adaptada de Tanner JM, Whitehouse RH. Clinical longitudinal standards for height, weight, height velocity and weight velocity and the stages of puberty. Arch Dis Child. 1976; 51:170-9.

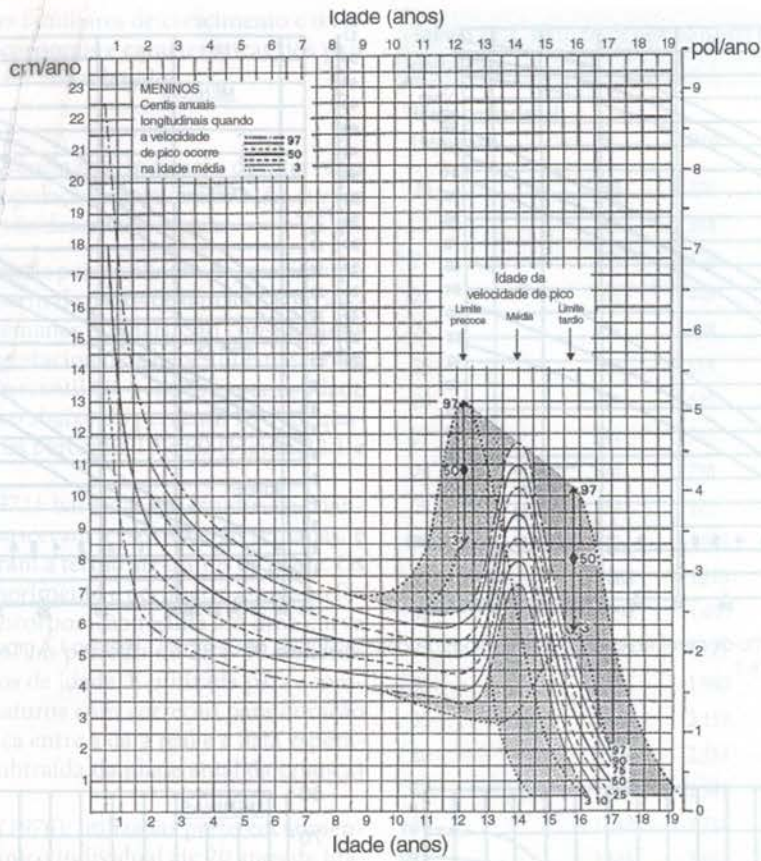


Figura 22.5 Curvas de velocidade de crescimento em estatura de meninos. Adaptada de Tanner JM, Whitehouse RH. Clinical longitudinal standards for height, weight, height velocity and weight velocity and the stages of puberty. Arch Dis Child. 1976; 51:170-9.

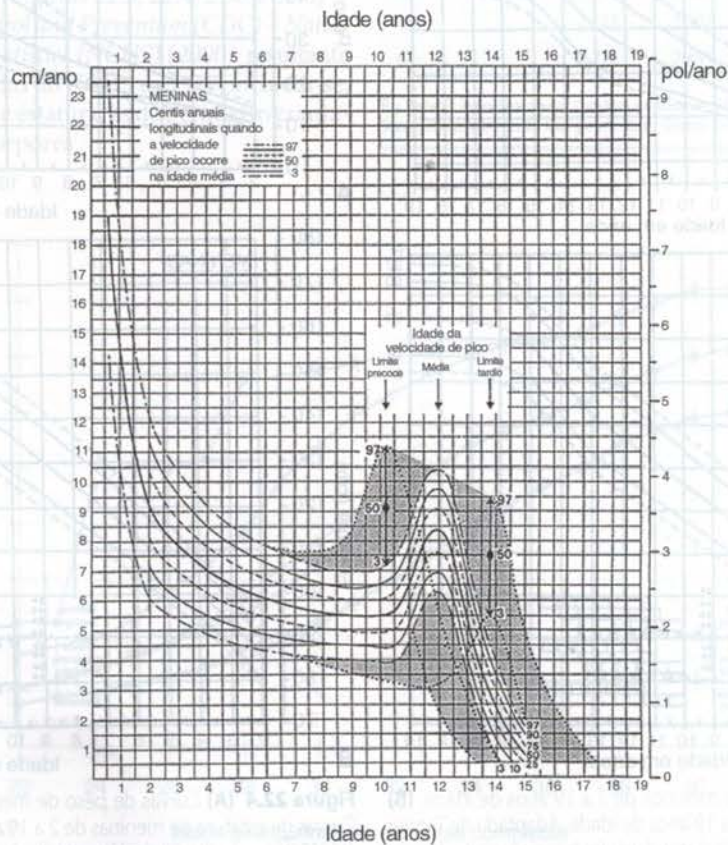
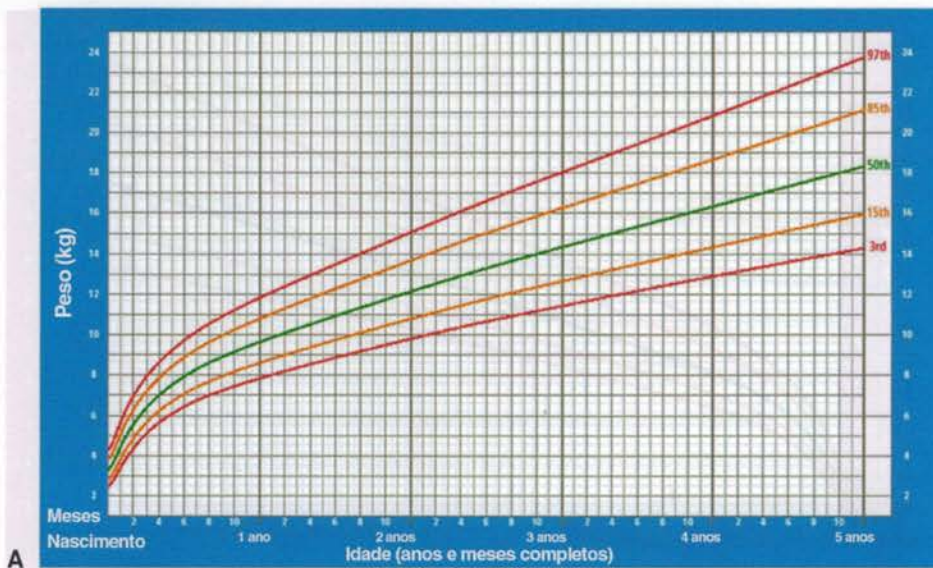


Figura 22.6 Curvas de velocidade de crescimento em estatura de meninas. Adaptada de Tanner JM, Whitehouse RH. Clinical longitudinal standards for height, weight, height velocity and weight velocity and the stages of puberty. Arch Dis Child. 1976; 51:170-9.

Peso para idade – Meninos



Comprimento ou altura para idade – Meninos

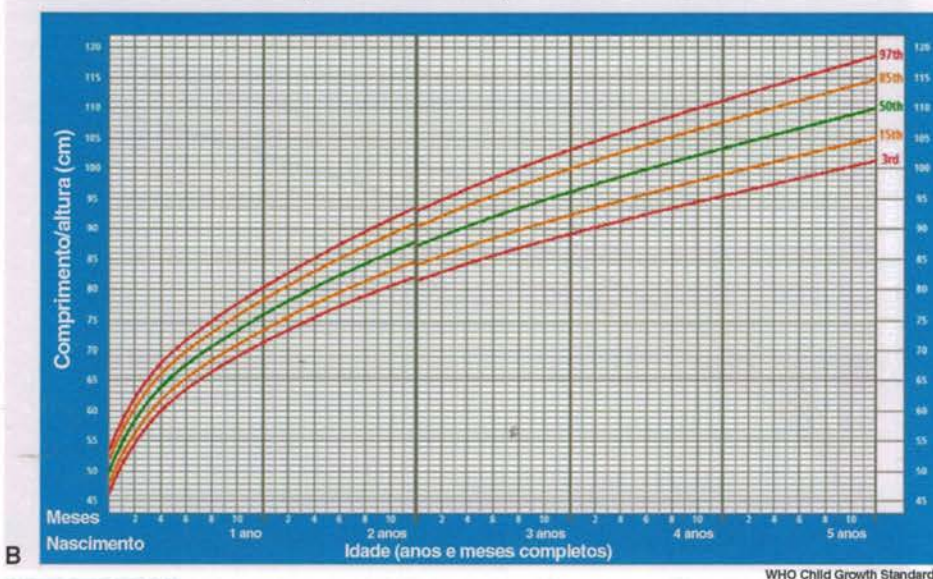


Figura 22.7 (A) Curvas de peso de meninos de 0 a 5 anos de idade (em percentis). (B) Curvas de estatura de meninos de 0 a 5 anos de idade (em percentis). Organização Mundial da Saúde, 2006. <http://who.int/childgrowth/standards/en>.

- Organização Mundial da Saúde (OMS) (2006 e 2007): incluem-se as curvas com distribuição em percentis e escore z de peso, estatura, índice de massa corpórea e circunferência craniana. Desde a sua publicação, passaram a ser recomendadas pela OMS (Figuras 22.7 a 22.10) e podem também ser encontradas no endereço: www.who.int/childgrowth/en.

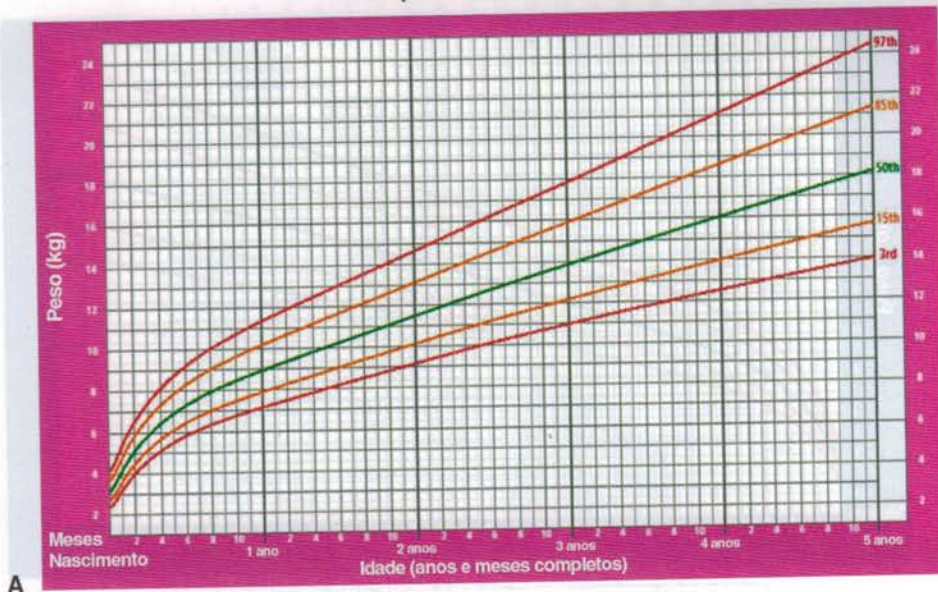
Medidas antropométricas

O ideal é tomar medidas sequenciais por um mesmo observador, sob as mesmas circunstâncias, incluindo o período do dia e usando as mesmas técnicas. Deve-se assegurar que o paciente esteja com o mínimo de roupas ou vestido de um modo que não interfira na identificação dos pontos corporais de referência.

Peso

O peso é mais frequentemente obtido pelo uso de balança eletrônica. Bebês e crianças devem ser pesados sem roupas, ou com roupas leves. Os bebês são colocados deitados ou sentados, dependendo da capacidade individual, e são pesados em pequenas balanças de mesa com capacidade de 15 kg, em média. As crianças com mais de 2 anos ficam em pé em balanças de maior capacidade, com os braços ao lado do corpo sem tocar em nenhum objeto. O peso é um bom indicador das variações agudas e representa o estado nutricional atual, principalmente em crianças menores de 3 anos de idade. Peso abaixo do percentil 3 ou acima do percentil 97; menor do que 1 escore z ($<-1,0 z$), ou maior que $+2,0 z$; menor do que 90% do peso esperado ou maior do que 110% em relação à mediana,

Peso para idade – Meninas



Comprimento ou altura para idade – Meninas

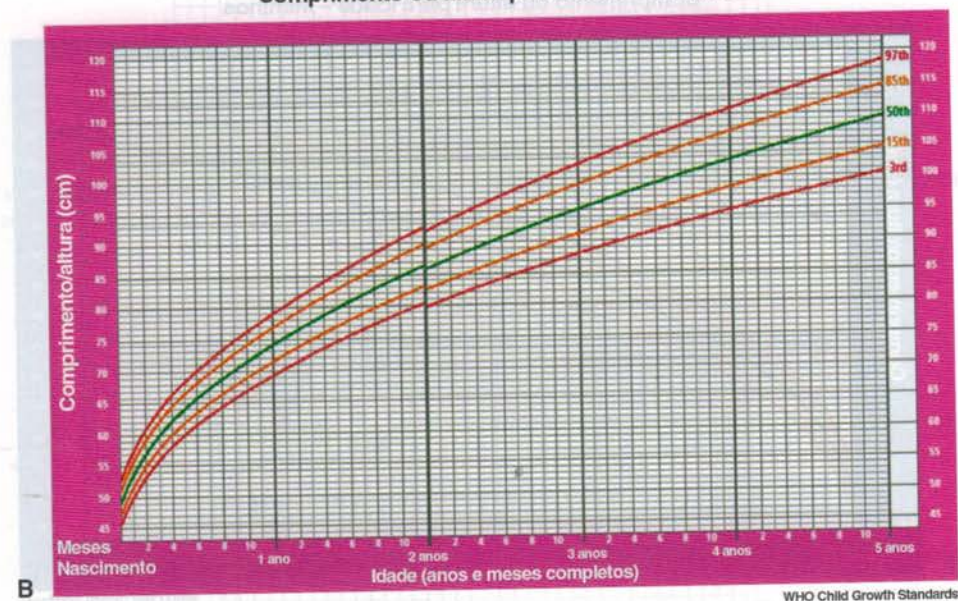


Figura 22.8 (A) Curvas de peso de meninas de 0 a 5 anos de idade (em percentis). (B) Curvas de estatura de meninas de 0 a 5 anos de idade (em percentis). Organização Mundial da Saúde, 2006. <http://who.int/childgrowth/standards/en>.

podem indicar, respectivamente, falta ou excesso nutricionais. Em sua avaliação isolada, deve-se ter em mente que, pelo fato de o peso ser composto por estrutura óssea, massa muscular, gordura, líquidos etc., suas variações podem refletir alterações na composição corpórea, como nos casos de edema ou excesso de gordura ou denotar alterações do tamanho do corpo, uma vez que, para uma mesma idade, crianças mais altas tendem a ser mais pesadas que as mais baixas. Portanto, não é o melhor indicador para avaliar sobrepeso ou obesidade. Outro exemplo pode ser observado na puberdade, quando há um grande aumento de peso, devido a mudanças na composição corporal, com aumento de massa muscular livre de gorduras, que é maior nos meninos do que nas meninas. Logo, o peso terá, nessa faixa etária, um significado diferente do que aquele do período pré-puberal.

Comprimento ou estatura deitada

O comprimento é obtido em prancha horizontal, contendo uma régua com uma barra vertical fixa e outra móvel, que pode deslizar sobre a prancha. A criança é deitada sobre a prancha e um observador segura sua cabeça contra a barra vertical fixa, mantendo-a alinhada ao corpo. O outro observador estica as pernas da criança, assegurando que estas e o corpo estejam retos e, segurando os pés em ângulo reto com as pernas, traz a barra móvel em contato suave, mas firme com a sola dos pés (Figura 22.11). É usada para medir crianças pequenas que não conseguem ficar em pé. A idade habitual para mudar de método de medida de comprimento para altura é entre 2 e 3 anos de idade, dependendo da habilidade da criança em cooperar. O comprimento é medido com uma aproximação de 1 mm e é maior que a estatura em torno de 1 cm em uma mesma criança.

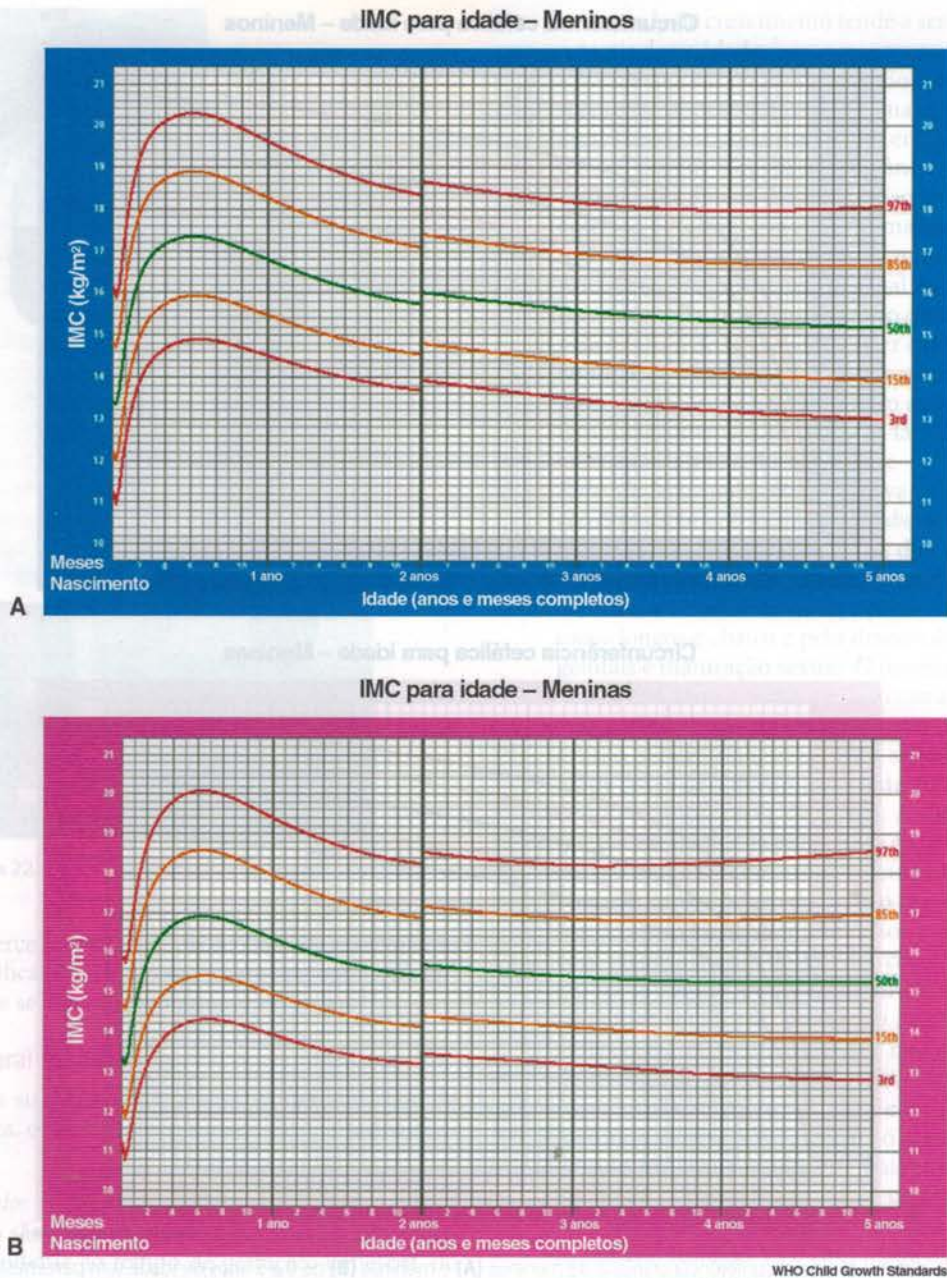


Figura 22.9 Curvas de distribuição do índice de massa corporal (IMC) de meninos (A) e meninas (B) de 0 a 5 anos de idade (em percentis). Organização Mundial da Saúde, 2006. <http://who.int/childgrowth/standards/en>.

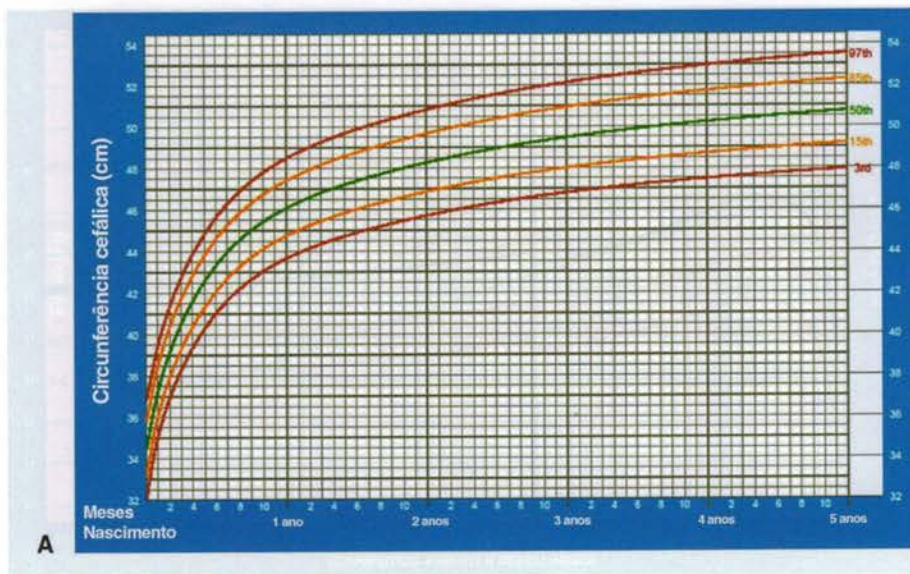
Altura

A altura é obtida pelo uso de *estadiômetro*, composto por uma régua vertical fixa à parede e uma barra horizontal, que deve mover-se livremente sobre a superfície da régua. O sujeito, sem calçados, fica em pé o mais reto e esticado possível, com os calcanhares, as nádegas e as escápulas em contato com a régua vertical. Os pés devem se tocar lateralmente e os braços devem estar ao longo do corpo com os ombros relaxados. A inclinação da cabeça é evitada instruindo a criança a olhar para frente, alinhando a margem inferior do olho no mesmo nível do meato auditivo externo. O observador, de frente para a criança, abaixa-se e a estica gentilmente, com uma pressão para cima com as mãos sob o processo mastoide. A barra horizontal é abaixada repousando firmemente sobre a cabeça e a medida é lida diretamente na régua com aproximação de 1 mm (Figura 22.12).

Relação altura/idade

Embora seja um indicador do estado nutricional menos sensível do que a relação peso/idade, após o terceiro ano de vida ela é mais reveladora. É menos afetada por variações nutricionais de curta duração e, assim, uma alta prevalência de baixa altura/idade está frequentemente associada a condições socioeconômicas adversas, enquanto uma baixa altura/idade, em locais de bom nível socioeconômico, está mais relacionada com fatores genéticos. Tal como na avaliação das variações do peso, e sem qualquer evidência de distúrbios neuroendócrinos e perinatais, uma observação isolada de altura/idade menor do que o terceiro percentil ou menor do que $-2,0$ escores z ($<-2,0 z$), independentemente do peso, revela um possível déficit nutricional de longa duração. Igualmente, uma desaceleração afastando a curva de crescimento observada da curva de referência, ou a observação de incrementos nulos de

Circunferência cefálica para idade – Meninos



Circunferência cefálica para idade – Meninas

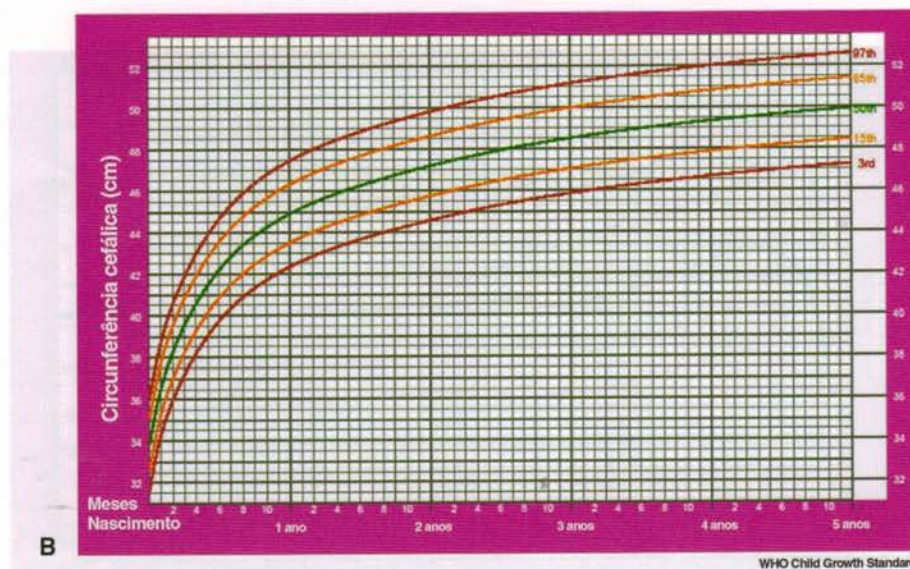


Figura 22.10 Curvas de distribuição da circunferência craniana de meninos (A) e meninas (B) de 0 a 5 anos de idade (em percentis). Organização Mundial da Saúde, 2006. <http://who.int/childgrowth/standards/en>.

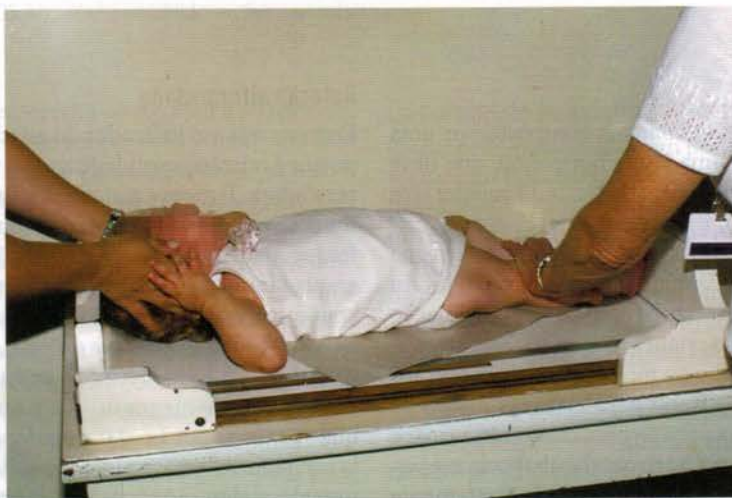

Figura 22.11 Técnica de medição do comprimento.

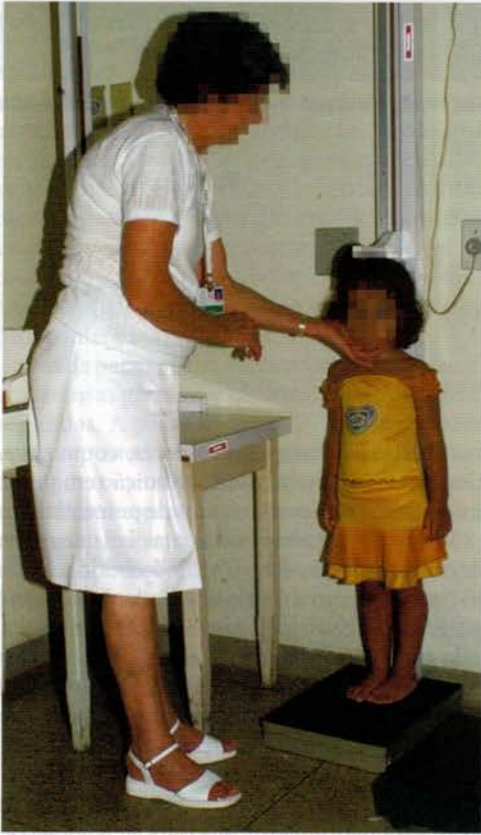

Figura 22.12 Técnica de medida da altura.

altura a partir do terceiro ano, fugindo do canal de crescimento familiar, pode significar déficit de crescimento de natureza neuroendócrina, e deve ser investigado sempre.

Crescimento estatural em distância

Este parâmetro e a sua velocidade correspondente variam de criança para criança, de acordo com a idade e os períodos considerados:

- **Recém-nascido:** o comprimento e o peso do recém-nascido a termo são indicadores do crescimento intrauterino, correspondente ao tempo de gestação. Refletem, do mesmo modo, o resultado da interação do feto com seu meio ambiente, o útero, o qual reflete os efeitos de todos os fatores maternos relacionados com o estado de saúde-doença atual e progresso da mãe. Assim, o tamanho ao nascer é mais dependente das condições de saúde e doença maternas do que de fatores genéticos fetais. O acréscimo em comprimento é bastante variável no primeiro mês de vida, podendo chegar a 3 cm
- **Lactente:** este é um período crítico e sensível no processo de crescimento humano e fortemente influenciado por fatores ambientais, mais do que por fatores genéticos. Biologicamente, e em boas condições nutricionais, a aceleração do crescimento é relativamente alta nos primeiros 12 meses de vida, e tende a zero na medida em que se aproxima do terceiro ano, resultando em incremento médio de 25 cm no primeiro ano, assim distribuídos: 9 cm nos primeiros 3 meses, 7 cm do terceiro ao sexto mês, 5 cm do sexto ao nono mês, 3 a 4 cm do nono ao décimo segundo mês e 10 cm no segundo ano, e incrementos progressivamente menores, tanto de comprimento como de peso e de perímetro craniano. Como consequência, a

velocidade de crescimento tende a ser linear ou constante a partir dessa idade

- **Pré-escolar e escolar:** neste período, a velocidade de crescimento em altura, embora pequena e aparentemente constante (5 a 6 cm por ano), ocorre em “pulsos” regulares no tempo, porém a curva em distância resultante pode ser considerada linear. Nesta fase, ao contrário do período anterior, os fatores genéticos se manifestam mais intensamente e, desde que não ocorram mudanças ambientais ou psicoafetivas significativas, o canal do crescimento, principalmente a partir do terceiro ano de vida, já está definido pela estatura dos pais e deverá ser compatível com o canal familiar, se a maturação ocorrer no tempo médio. Se for precoce ou tardia, a trajetória do crescimento pode estar temporariamente fora do canal familiar e irá se restabelecer após o início da puberdade
- **Puberdade:** na puberdade observa-se uma rápida aceleração do crescimento (*estirão da puberdade*) que se evidencia pelas mudanças das proporções do corpo, em decorrência da diferença da velocidade e sua repercussão sobre a altura, em razão da diferença de crescimento entre os ossos longos e chatos e pelo desenvolvimento dos órgãos genitais e maturação sexual. O momento da puberdade é mais estreitamente relacionado com a idade óssea do que com a idade cronológica. Assim, nas meninas, o início do estirão pubertário corresponde ao estágio II de Tanner e idade óssea de aproximadamente 10 anos e 9 meses, podendo alcançar cerca de 20 cm. A menarca é um evento que ocorre no fim da puberdade quando a velocidade está decrescendo, restando um crescimento médio de 7,5 cm. Nos meninos, o início do estirão corresponde à idade óssea de aproximadamente 11 anos e 6 meses e testículos com volume médio de 10 cm³, correspondendo ao estágio III de Tanner, podendo durar 2 a 4 anos e sua medida aumentar até 28 cm. Embora o início do estirão ocorra mais cedo nas meninas do que nos meninos, o seu pico de velocidade de crescimento em altura é menor e ocorre aproximadamente aos 11 anos e 6 meses, enquanto nos meninos, ocorre aos 13 anos e 6 meses e é maior e mais duradouro, o que resulta em maior altura final – em média 13 cm a mais. A parada do crescimento, ou estatura final, coincide com os últimos estágios do desenvolvimento puberal (estágio V) e com idade óssea aproximada de 16 anos na menina e de 18 anos nos meninos.

Velocidade de crescimento de peso e altura

As velocidades de crescimento são registradas como mudanças em medidas em um período de 1 ano ou intervalos mais curtos. *Velocidades de estatura* são valores sempre positivos, mas, como o peso pode ser perdido, *velocidades de peso* podem ser negativas. Enquanto as linhas de percentis refletem, predominantemente, o que ocorreu no passado, as velocidades mostram as mudanças relacionadas somente com o período próximo à medição. Antes da puberdade, a posição média do percentil de velocidade de crescimento durante um longo período, em qualquer criança saudável, adere muito mais intimamente à média do que com os percentis lineares. O padrão de crescimento de uma criança normal irá frequentemente seguir uma linha de percentil linear durante anos, seja no percentil 3 ou 97, mas para isso, é necessário que a velocidade permaneça próxima à linha de percentil 50. Por outro lado, a aderência consistente à linha do percentil 3 ou 97 de velocidade irá resultar em desvio progressivo de uma linha de percentil de estatura. Isso não se aplica aos períodos de crescimento rápido, notadamente na puberdade, quando a grande

variação na idade na qual ele pode ocorrer fará com que a linha seja desviada mais precoce ou mais tardiamente que a idade média ilustrada nas curvas. Embora o perfil da curva de velocidade de altura possa variar em magnitude do pico e na largura de sua duração, essas variações não são tão marcantes como as variações nas idades nas quais o crescimento acelerado ocorre. No entanto, maturadores precoces tendem a ter picos de velocidades maiores e maturadores tardios têm valores de picos menores que aqueles que maturam na idade média. Essas diferenças são muito menos notáveis nas meninas que nos meninos e são menos marcantes nas curvas de peso do que de altura. Variações nas velocidades, em períodos curtos, podem ser consideráveis em crianças normais saudáveis, por exemplo, variações sazonais, e interpretar esses dados em termos de crescimento durante 1 ano pode ser errôneo. Há, portanto, pouco mérito em trabalhar com velocidades de altura em períodos menores que 3 meses (exceto na puberdade) e para o peso, mudanças em curtos intervalos de tempo podem ser diferentes do padrão a longo prazo.

Relações entre as medidas

As relações entre as medidas são as seguintes:

- **Peso/estatura:** é obtida pelos desvios percentuais dos pesos em relação à estatura esperada, ou pelas curvas de distribuição em percentis, de uso restrito devido à limitação da faixa de estatura avaliada, que varia de 80 a 120 cm (correspondentes à estatura média de aproximadamente 2 a 7 anos, respectivamente). A relação peso/estatura é o indicador do estado nutricional atual, independentemente da idade. Contudo, não discrimina as condições em que há déficits proporcionais de peso e altura. Baseando-se em suas variações, em relação à mediana de um sistema de referência, pode ser usada para a classificação do estado nutricional (Tabela 22.3). É mais frequentemente utilizada

Tabela 22.3 Tipologia do desvio nutricional de acordo com os desvios percentuais dos pesos em relação à estatura esperada.

Tipologia do desvio nutricional	Desvio observado (% da mediana)
Obesidade grau 3	> 140
Obesidade grau 2	130 a 140
Obesidade grau 1	120 a 130
Sobrepeso	110 a 120
Normal	90 a 110
Desnutrição leve	85 a 90
Desnutrição moderada	75 a 85
Desnutrição grave	< 75

em associação a outros indicadores, como peso/idade e altura/idade. Nas curvas de distribuição em percentis, são considerados sobrepeso os casos de percentis situados entre 85 e 90 e obesidade, quando maiores que o percentil 90

- **Índice de massa corpórea (IMC):** é obtido dividindo-se o peso (em quilogramas) pelo quadrado da estatura (em metros). É um indicador da gordura corporal total e tem ganhado importância na atualidade, devido ao aumento de casos de obesidade na infância. As curvas de distribuições do IMC em percentis têm substituído as curvas de peso por estatura, que são limitadas ao período pré-puberal. As mais utilizadas são as americanas (CDC, 2000), de 2 a 20 anos de idade, sexo-específicas (Figura 22.13). Estas curvas têm sido usadas para identificar crianças e adolescentes nos extremos superiores da distribuição, que podem apresentar sobrepeso (\geq percentil 85 e $<$ percentil 95) ou obesidade (\geq percentil 95). No extremo inferior da distribuição, uma aplicação análoga da curva pode ser utilizada para avaliar risco de baixo peso e baixo peso já constatado.

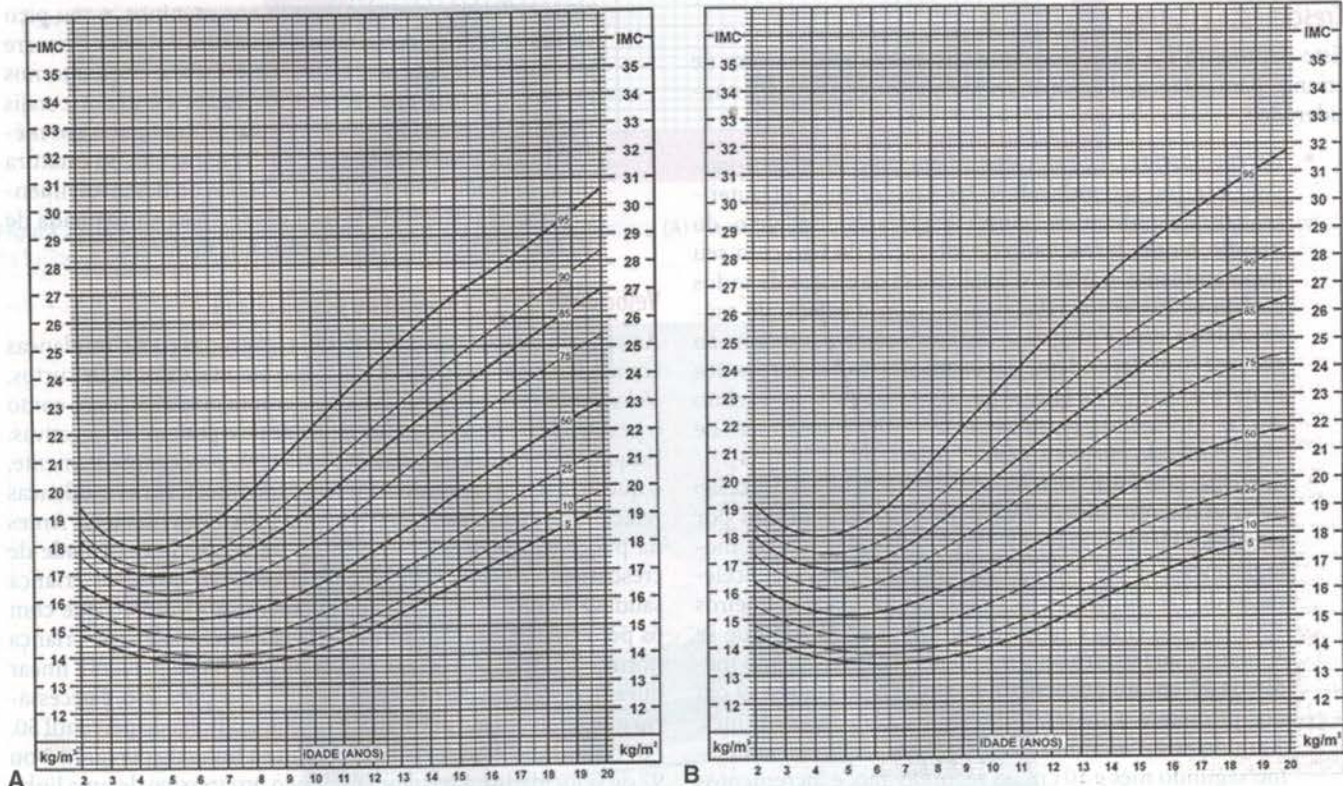


Figura 22.13 Curvas de distribuição do índice de massa corporal (IMC) de meninos (A) e meninas (B) de 2 a 20 anos. De acordo com Kuczumski RJ, Ogden CL, Grummer-Strawn LM, Flegal KM, Guo SS, Wei R, Mei Z, Curtin LR, Roche AF, Johnson CL. CDC growth charts: United States. Advance Data. 2000; 314:1- 28.

Pregas cutâneas

Os compassos calibrados de pregas cutâneas ou *plicômetros* são usados para estas medidas, que mostram a espessura do tecido subcutâneo e refletem primariamente a gordura (Figura 22.14). As pregas podem ser medidas em vários locais e as mais em geral empregadas são a *prega cutânea do tríceps* e a *subescapular*, que provavelmente refletem melhor a gordura corporal na sua totalidade. O compasso é segurado com a mão direita e uma prega da pele e do tecido subcutâneo é levantada superiormente ao músculo subjacente, entre o polegar e o dedo indicador da mão esquerda. As garras do compasso são aplicadas diretamente abaixo, para conter essa prega, e a mão direita é suave e completamente relaxada para as garras aplicarem sua pressão constante. A distância entre as garras é lida diretamente no marcador após poucos segundos. A prega tricípital é medida no ponto médio na linha média posterior do braço esquerdo entre o acrómio e o olécrano, com o membro estendido e pendendo relaxado ao lado. A medida subescapular é estimada pegando-se uma prega cutânea vertical, diretamente inferior ao ângulo da escápula esquerda. A distribuição dos percentis das pregas tricípital e subescapular para meninos e meninas não é linear, mas segue uma escala logarítmica. Em meninas, normalmente ocorre um expressivo aumento nas medidas das pregas cutâneas a partir dos 6 anos até a maturidade. Nos meninos, esse aumento é menos marcante, havendo até uma redução nessas medidas por um curto período de tempo, correspondendo aproximadamente ao período de estirão puberal. As medidas das pregas cutâneas dão indicação do componente do peso corporal que é resultante da gordura, e ajudam na distinção dos indivíduos cujo peso está maior do que o esperado para a altura, devido a um aumento de massa magra, daqueles com excesso de gordura.




Figura 22.14 Plicômetro.

Circunferências

São obtidas pelo uso de fitas métricas transversais retas, graduadas em milímetros, feitas com material não extensível e não deteriorável e de comprimento mínimo de 1 metro:

- **Circunferência craniana:** deve representar a medida máxima em torno da cabeça no plano horizontal. A técnica de medida consiste em envolver o crânio com a fita métrica, passando-a sobre as saliências occipital e frontal (Figura 22.15)

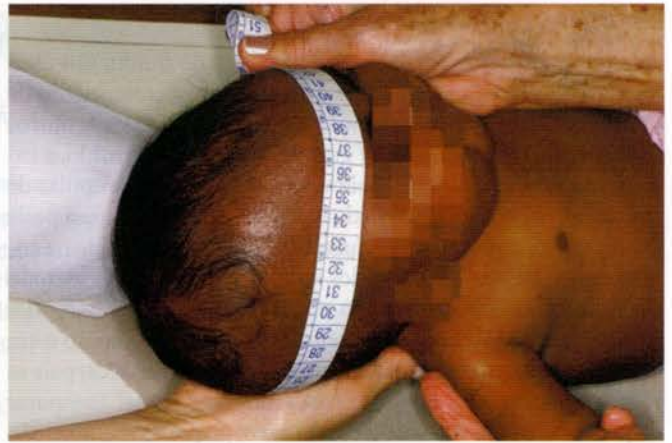

Figura 22.15 Técnica de medida da circunferência craniana.

Deve-se, então, comparar a medida obtida com as curvas de referência segundo a idade, sexo e idade gestacional correspondente. As variações marcantes que ocorrem na forma da cabeça, particularmente no período neonatal imediato, indicam que as medidas de circunferência craniana isoladas podem não refletir necessariamente com precisão a capacidade cerebral. Vários fatores devem ser considerados na interpretação das medidas da circunferência craniana:

- Medidas seriadas são, em geral, mais informativas que medidas únicas na indicação de patologias. A circunferência da cabeça que adere a uma mesma posição de percentil ao longo do tempo é mais provável de ser normal do que aquela que está acelerando ou descendo da escala
 - A relação com o tamanho do corpo é importante. O tamanho da cabeça que aparenta ser anormal pode ser apropriado, quando relacionado com o percentil do comprimento ou do peso. Uma discrepância grosseira entre valores de percentis faz uma patologia ser mais provável. A cabeça pode ser, no entanto, relativamente grande em crianças subnutridas
 - Considerar os fatores familiares. Cabeças grandes, pequenas ou de formato estranho que não representam qualquer patologia podem ser explicadas com base na família, pela observação do tamanho e da forma das cabeças dos pais ou irmãos
- **Circunferência abdominal:** pode ser medida em vários locais, organizados em quatro grupos definidos por marcadores anatômicos superficiais: imediatamente inferior às costelas inferiores; na mínima circunferência; no ponto médio entre a última costela inferior e a crista ilíaca; imediatamente superior à crista ilíaca. Com o indivíduo em pé, reto e de frente para o observador com os braços estendidos ao longo do corpo, a fita é passada ao redor do corpo e ajustada no local escolhido, assegurando-se de que esteja horizontal e perpendicular ao eixo do corpo, sem comprimir o tecido subcutâneo. Nos últimos anos, com o aumento dos casos de obesidade entre crianças e adolescentes, a circunferência abdominal ganha importância como medida de adiposidade, devido à sua associação com maior risco de doença coronariana, hipertensão arterial e diabetes melito tipo 2. Não há consenso na literatura sobre quais valores de ponto de corte deveriam ser adotados para classificação de sobrepeso e obesidade ou para identificar os grupos com maior risco de comorbidades.

Maturidade esquelética

As radiografias simples dos ossos da mão e do punho são úteis para a avaliação da idade óssea de crianças em crescimento de todas as idades. No entanto, nos primeiros anos de vida, outros núcleos de ossificação são de grande valor. Nesse sentido, a radiografia de joelho indica, pela ocorrência ou não de epífise de fusão, se um crescimento residual significativo em estatura pode ser esperado, embora um pequeno crescimento continue na coluna depois de completado o dos membros inferiores. O método mais utilizado para avaliação da maturidade esquelética é o *Atlas de Greulich e Pyle*. Constitui método aproximado, rápido e em geral simples, que se baseia na aparência dos centros carpais às radiografias de mão e punho esquerdo. É essencial comparar os padrões ósseos de acordo com o sexo, já que as meninas são mais avançadas em seu desenvolvimento ósseo, quando comparadas aos meninos (Figuras 22.16 e 22.17; Tabelas 22.4 e 22.5).

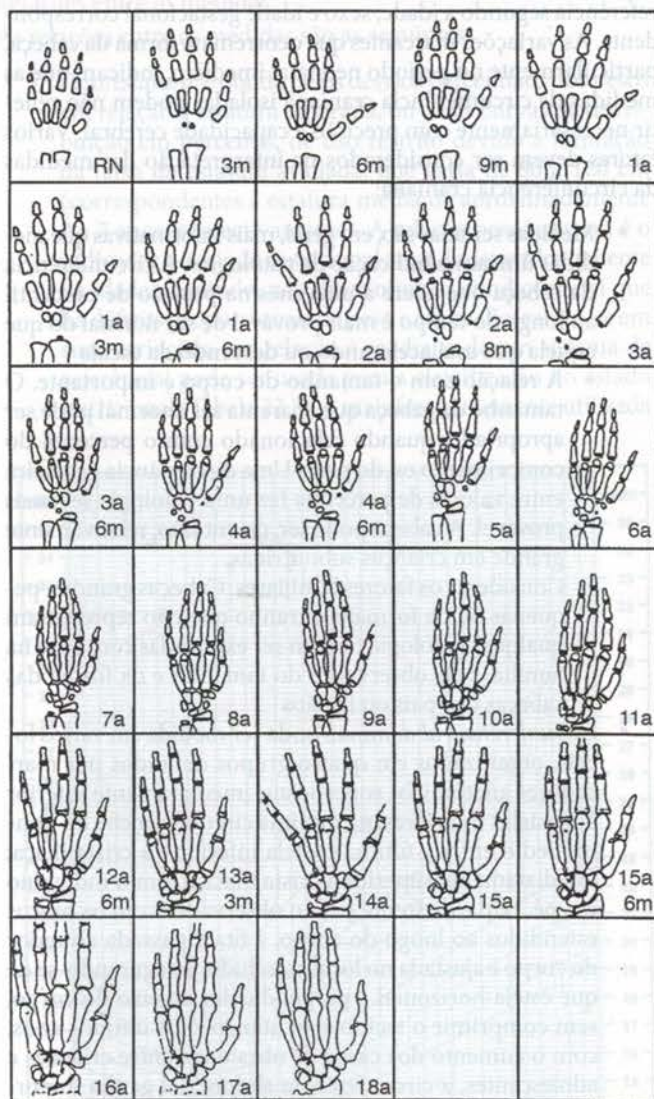


Figura 22.16 Determinação da idade óssea pelo método Greulich-Pyle. Padrões masculinos. De acordo com Greulich WW, Pyle SI. Radiographic atlas of skeletal development of the hand and wrist. Palo Alto: Stanford University Press; 1959. p. 254. Desenhos baseados em fotos de radiografias presentes no atlas. A avaliação deve ser realizada considerando-se a aparência dos núcleos de ossificação das fotos e as principais características de cada idade óssea descritas na Tabela 22.4.

O conhecimento do grau de avanço na idade óssea, ou de atraso, e de sua relação com a idade-estatura, é de valor considerável nas condições relacionadas com padrões anormais de crescimento e desenvolvimento sexual. A idade óssea pode indicar a quantidade de crescimento potencial remanescente em uma criança, e a esse respeito é um índice melhor que a idade cronológica. Essa relação é aproximada, no entanto, e na idade da puberdade não é bem relacionada com os estágios puberais, exceto com a menarca. Quando a idade óssea está atrasada devido a uma causa patológica, distinta de uma variação fisiológica, o potencial de crescimento indicado pela idade óssea será alcançado se a condição for tratada. Ao contrário, com avanço patológico da idade óssea, particularmente se a idade-estatura estiver mais avançada que a idade esquelética, o crescimento potencial estará provavelmente reduzido, resultando em baixa estatura.

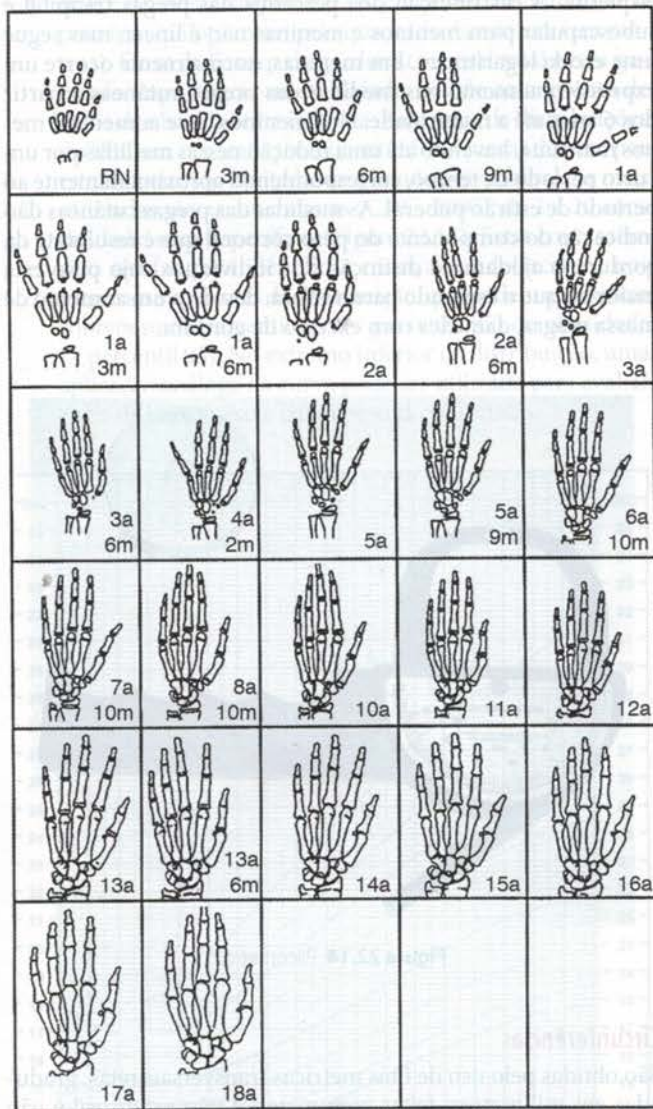


Figura 22.17 Determinação da idade óssea pelo método Greulich-Pyle. Padrões femininos. De acordo com Greulich WW, Pyle SI. Radiographic atlas of skeletal development of the hand and wrist. Palo Alto: Stanford University Press; 1959. 254p. Desenhos baseados em fotos de radiografias presentes no atlas. A avaliação deve ser realizada considerando a aparência dos núcleos de ossificação das fotos e as principais características de cada idade óssea descritas na Tabela 22.5.

Tabela 22.4 Características dos padrões de idade óssea pelo método Greulich-Pyle em meninos.

RN	Ausência de núcleos epifisários nos carpos e nas falanges
3 meses	Aparecimento do capitato e hamato (predominância do capitato; forma oval)
6 meses	Hamato arredondado e com borda lisa
9 meses	Achatamento da borda do capitato adjacente ao hamato. Borda proximal metacarpos (II, III, IV e V dedos) arredondada
12 meses	Achatamento da borda do hamato, adjacente ao capitato. Esboço de epífise do rádio
1 ano e 3 meses	Núcleo da epífise do rádio nítido. Hamato com discreto achatamento da borda para o piramidal. Achatamento da borda proximal do II metacarpo, adjacente ao capitato. Achatamento da borda distal das falanges proximais (III e IV dedos)
1 ano e 6 meses	Afilamento da face ulnar do rádio. Aparecimento dos metacarpos e falanges proximais (II, III e IV dedos)
2 anos	Aparecimento do núcleo da falange proximal (V dedo) e falanges médias e distais (III e IV dedos). Núcleos das falanges proximais (II, III e IV dedos) e falange distal do polegar em forma de disco, com bordas lisas
2 anos e 8 meses	Núcleo do rádio inicia forma em cunha (borda ulnar). Piramidal nítido. Núcleos das falanges proximais maiores ou iguais à metade da metáfise. Falange distal do polegar achatada
3 anos	Linha branca na borda distal do rádio. Início do semilunar. Pode aparecer concavidade na borda do capitato adjacente ao hamato. Crescimento dos núcleos metacarpianos, agora com bordas lisas. Núcleos das falanges médias (II, III e IV dedos) em forma de disco e bordas lisas
3 anos e 6 meses	Semilunar arredondado e com bordas lisas. Borda proximal do II metacarpo achatada. Achatamento da borda distal das falanges proximais (II, III, IV e V dedos). Início do núcleo da falange distal (II dedo). Núcleos do III e IV dedos em forma de disco e com bordas lisas
4 anos	Rádio com linha branca em toda a borda distal (linha fica mais interna na porção ulnar). Há todos os núcleos das falanges. Trapézio pode ter iniciado
4 anos e 6 meses	Porção ulnar da epífise do rádio inicia achatamento. Trapézio com forma arredondada e bordas lisas. Porção distal dos metacarpos com bordas assimétricas. Núcleos das falanges médias (III e IV dedos) pouco maiores que a metade de suas metáfises
5 anos	Início de achatamento da borda do hamato, adjacente ao piramidal. Borda distal do semilunar inicia linha branca. Núcleo da falange distal do V dedo com 2/3 do tamanho da metáfise
6 anos	Aumento do processo estilóide do rádio. Início da epífise ulnar. Piramidal alongado com borda medial pouco convexa e borda adjacente ao semilunar achatada. Trapézio inicia achatamento da borda distal, adjacente ao primeiro metacarpo. Aparecimento do trapezoide e do escafoide. Indentação da porção proximal do II metacarpo, adjacente ao trapezoide. Concavidade das falanges proximais (IV e V dedos)
7 anos	Rádio apresenta formação da superfície articular com o carpo. Achatamento da epífise da ulna. Concavidade do capitato na borda adjacente ao hamato. Convexidade do hamato na borda adjacente ao capitato. Início do achatamento do trapezoide na borda adjacente ao capitato. Núcleo da falange média (V dedo) maior que a metade da metáfise. Achatamento da borda proximal da falange distal do polegar
8 anos	Escafoide alongado, com superfície adjacente ao capitato, menos convexa. Pronunciada concavidade da porção proximal do II metacarpo, adjacente ao trapezoide. Falange proximal do polegar e falanges distais (II e III dedos) com o mesmo tamanho da metáfise
9 anos	Crescimento da epífise ulnar agora com forma achatada e borda distal afilada. Pequena indentação de sua superfície distal e início do processo estilóide. Linha na borda distal do capitato, adjacente aos II e III metacarpos. Linha branca na borda distal do hamato, adjacente aos IV e V metacarpos. Piramidal inicia tratamento da borda adjacente ao semilunar. Início da indentação do trapézio em direção ao II metacarpo. Todas as falanges médias e as falanges distais (II e III dedos) com formato triangular
10 anos	Escafoide com linha branca na superfície adjacente ao capitato. Indentação do trapézio já evidente. Trapézio e trapezoide com achatamento da borda adjacente ao escafoide. Aparecimento do pisiforme. Epífise do primeiro metacarpo do mesmo tamanho da metáfise, com indentação da borda proximal
11 anos	Linha branca na borda distal do hamato, adjacente ao IV metacarpo. Início do aparecimento da superfície articular do semilunar adjacente ao escafoide e ao rádio. Achatamento da borda distal do escafoide adjacente ao trapézio. Epífise do II metacarpo com linha branca e porção proximal ajustada ao formato da metáfise. Falange proximal (II dedo) com mesmo tamanho da metáfise. Falanges distais (IV e V dedos) com aspecto triangular. Início do aparelho do hamato
12 anos e 6 meses	Todas as superfícies do capitato estão bem articuladas. Aparelho do hamato com porção distal mais nítida. Piramidal com linha branca adjacente ao hamato e alargamento de sua porção distal. Porção proximal do II metacarpo abraça trapezoide. Linhas brancas nos metacarpos (III, IV e V dedos) com epífises abraçando as metáfises. Epífise da falange proximal do polegar maior que a metáfise (porção medial). Falanges proximais (III, IV e V dedos) e falanges mediais (III e V dedos) com mesmo tamanho da metáfise
13 anos e 3 meses	Borda proximal da epífise do rádio ajusta-se à forma da metáfise. Epífise do rádio achatada na borda ulnar. Superfície articular da ulna com borda radial ajustada. Porção distal da metáfise da ulna ajustada com a metáfise do rádio. Gancho do hamato já completo. Ajuste da superfície articular do escafoide com rádio, capitato, trapézio e trapezoide. Maior concavidade da superfície articular do trapézio com I metacarpo. Superfícies articulares do trapezoide bem definidas. Ajuste da superfície articular entre o trapézio e o I metacarpo. Falanges proximais (I, IV e V dedos) e falanges distais (II e III dedos) abraçam sua metáfise. Falange média (IV dedo) com mesmo tamanho da metáfise. Aparecimento do sesamoide do adutor do polegar
14 anos	Forma definitiva das superfícies do semilunar. Articulação entre escafoide, trapézio e trapezoide bem definida. Epífise do I metacarpo e epífise de todas as falanges médias, proximais e falanges distais (II, III e IV dedos) abraçam suas metáfises
15 anos	Epífises do rádio e da ulna abraçam suas metáfises. Cartilagens de crescimento afiladas. Forma definitiva do hamato. Início da fusão de todas as falanges distais (mais avançada no polegar)
15 anos e 6 meses	Escafoide, trapezoide e I metacarpo com forma definitiva. Os limites do tubérculo do escafoide podem ser vistos. Início da fusão dos metacarpos (II, III, IV e V dedos). Fusão de todas as falanges distais
16 anos	Metacarpos (II, III, IV e V dedos) com fusão quase completa. Todas as falanges proximais e falanges médias (I e V dedos) com fusão quase completa. Início da fusão das falanges médias (III e IV dedos)
17 anos	Redução da cartilagem de crescimento do rádio, preparatório para início da fusão. Início da fusão ulnar, fusão recente dos metacarpos. Todas as falanges completaram a fusão
18 anos	Fusão completa de todos os núcleos, exceto do rádio, que permanece com pequena linha metafisária

RN = recém-nascido.

Tabela 22.5 Características dos padrões de idade óssea pelo método Greulich-Pyle em meninas.

RN	Ausência de núcleos epifisários nos carpos e nas falanges
3 meses	Aparecimento do capitato e hamato (predominância do capitato; forma oval)
6 meses	Capitato e hamato arredondados e com borda lisa. Porção distal dos metacarpos (II, III, IV e V dedos) arredondada
9 meses	Capitato aumenta, borda adjacente ao hamato fica menos convexa. Aumento da porção proximal do II metacarpo
12 meses	Aparecimento da epífise do rádio (forma arredondada e bordas lisas). Início da epífise do metacarpo (II e III dedos) e das falanges proximais (II, III e IV dedos). Borda proximal do hamato mais estreita que a borda distal
1 ano e 3 meses	Início da epífise do IV metacarpo da falange distal do polegar
1 ano e 6 meses	Início da epífise do V metacarpo e da falange proximal do V dedo. Falanges proximais (II, III, IV e V dedos) com forma de disco e bordas lisas. Início das epífises das falanges médias (II, III e IV dedos)
2 anos	Epífise do rádio com borda ulnar afilada. Hamato com achatamento de borda adjacente ao piramidal. Início de epífises do piramidal, do I metacarpo e da falange proximal do polegar. Epífises dos metacarpos arredondadas e com bordas lisas. Falanges proximais (II, III, IV e V dedos) com epífises maiores que a metade das metáfises. Início das epífises das falanges distais (III, IV e V dedos)
2 anos e 6 meses	Borda distal da epífise do rádio com linha branca. Piramidal com forma arredondada e borda lisa. Achatamento da porção proximal do II metacarpo adjacente ao trapezoide. Início de ajuste entre as epífises e metáfises dos metacarpos (III, IV e V dedos). Falange distal do polegar com forma triangular. Falanges distais (III e IV dedos) em forma de disco
3 anos	Linha branca na borda proximal do rádio. Início do semilunar. Falanges proximais (II, III, IV e V dedos) mais espessas e com linha branca na borda proximal. Falanges médias (II, III e IV dedos) pouco maiores que metade de suas metáfises
3 anos e 6 meses	Superfície articular do rádio, adjacente ao escafoide, diferenciada. Ajuste da superfície articular entre capitato e hamato. Início do trapézio. Porção proximal dos metacarpos (II e III dedos) com forma assimétrica. Concavidade das epífises das falanges proximais (II e III dedos)
4 anos e 2 meses	Início do trapézio e escafoide. Trapézio com forma arredondada e bordas lisas. Concavidade das epífises das falanges proximais (IV e V dedos)
5 anos	Piramidal inicia achatamento da borda adjacente ao hamato e sua borda adjacente à ulna torna-se menos convexa. Linha branca na porção distal do semilunar. Trapezoide com forma arredondada e bordas lisas. Trapezoide com achatamento da borda adjacente ao I metacarpo. Porção proximal dos metacarpos (IV e V dedos) com forma assimétrica. Ajuste da forma das falanges médias (II, III e IV dedos) com porção distal das falanges proximais. Falanges distais (III, IV e V dedos) com tamanho semelhante ao de suas metáfises
5 anos e 9 meses	Crescimento porção lateral da epífise do rádio. Ajuste da falange distal (III dedo) com porção distal da falange média
6 anos e 10 meses	Início da epífise da ulna. Piramidal alongado com achatamento da borda adjacente ao semilunar e espessamento de sua porção distal. Achatamento da borda proximal do trapézio, adjacente ao escafoide. Achatamento do trapezoide na borda adjacente ao capitato. II metacarpo com concavidade na porção proximal adjacente ao trapezoide. Ajuste na forma da epífise média (V dedo) com porção distal da falange proximal
7 anos e 10 meses	Crescimento da epífise da ulna e maior ajuste com a metáfise. Achatamento do piramidal na borda adjacente ao semilunar. Ajuste da superfície articular do semilunar com o capitato e com o rádio. Escafoide com linha branca na borda adjacente ao capitato. Trapézio com indentação em direção ao II metacarpo e concavidade adjacente ao I metacarpo. Achatamento do trapezoide na borda adjacente ao escafoide. Concavidade na borda proximal do II metacarpo adjacente ao trapezoide. Falange proximal do polegar maior que a metade da metáfise. Epífise da falange proximal do polegar com borda proximal achatada. Ajuste na forma das epífises das falanges distais (II, III, IV e V dedos) com a porção distal das falanges médias
8 anos e 10 meses	Crescimento e achatamento da epífise da ulna. Epífise da ulna com borda distal côncava e processo estiloide ocorrente. Linha branca na borda distal do capitato, adjacente aos II e III metacarpos. Crescimento da borda distal do hamato adjacente ao V metacarpo. Metacarpo com linha branca (porção lateral). Linhas brancas no semilunar adjacentes ao escafoide e ao rádio. Achatamento da borda escafoide adjacente ao trapézio e trapezoide. Linhas brancas em quase todas as bordas do trapezoide. Pisiforme nítido. Ajuste na forma dos metacarpos (II, III, IV e V dedos) com suas metáfises. Falanges proximais e médias (II, III e IV dedos) com mesmo tamanho das metáfises. Falange distal do III dedo abraça metáfise
10 anos	Início do aparelho do hamato. Alongamento da porção distal do piramidal com ajuste de sua forma ao hamato. Indentação da superfície articular do primeiro metacarpo. Falanges proximais e médias (V dedo) com o mesmo tamanho de suas metáfises
11 anos	Ajuste na forma da borda proximal do rádio à sua metáfise. Ajuste na forma da superfície articular entre a ulna e o rádio. Ajuste na forma da superfície articular entre o capitato e o escafoide. Trapezoide com maior aumento em largura e com superfícies bem definidas. Ajuste na forma entre o II metacarpo e o trapezoide. Ajustes na forma do I metacarpo com sua metáfise e com o trapezoide. Epífises dos metacarpos (II, III, IV e V dedos) do mesmo tamanho de suas metáfises. Aparecimento do sesamoide do polegar. Falanges médias (II, III, IV e V dedos) e falanges distais (II, IV e V dedos) abraçam suas metáfises
12 anos	Epífise do rádio abraça a metáfise e apresenta achatamento da borda adjacente à ulna. Ajuste na forma da epífise da ulna com sua metáfise. Processo estiloide da ulna torna-se mais nítido. Superfícies articulares do capitato são bem definidas. Gancho do hamato completo. Superfícies articulares do semilunar bem definidas. Forma da articulação escafoide-trapézio-trapezoide já estabelecida. Maior concavidade da borda proximal do I metacarpo adjacente ao trapézio
13 anos	Tamanho e forma do carpo definidos. Porção proximal do II metacarpo abraça completamente o trapezoide. Início da fusão da falange distal do polegar. Espessura de todas as cartilagens de crescimento está reduzida (exceto do rádio e da ulna)
13 anos e 6 meses	Início da fusão do I metacarpo. Início da fusão das falanges proximais (III, IV e V dedos). Grande redução da espessura da cartilagem de crescimento das falanges proximais. Fusão de todas as falanges distais
14 anos	Grande redução na espessura da cartilagem de crescimento do rádio. Fusão completa do I metacarpo e fusão parcial dos outros metacarpos. Fusão quase completa das falanges proximais e da falange média do II dedo. Início da fusão das falanges médias (III, IV e V dedos)
15 anos	Início da fusão do rádio e da ulna com suas metáfises. Fusão completa dos metacarpos (II, III, IV e V dedos) de todas as falanges proximais e médias
16 anos	Progressão da fusão do rádio (porções periféricas da cartilagem ainda abertas). Fusão quase completa da ulna
17 anos	Fusão do rádio, ulna e falanges médias, com cartilagem de crescimento praticamente obliterada
18 anos	Fusão completa de todos os núcleos. Podem persistir linhas metafisárias especialmente no rádio e I metacarpo

RN = recém-nascido.

Composição corporal

A composição corporal sofre mudanças durante toda a infância, mas durante a puberdade estas mudanças são mais dramáticas. A massa muscular, que representa cerca de 20% do peso corporal ao nascimento, aumenta gradativamente, até constituir 40% do peso nos homens adultos e 35% nas mulheres. A massa óssea aumenta durante toda a infância, mas é durante a puberdade, sob a influência dos hormônios sexuais e de crescimento, que o ganho é mais importante, com estagnação antes do final da segunda década. Já a taxa de ganho de tecido gorduroso muda em direção oposta; a maioria das crianças ganha gordura um pouco antes da puberdade, mas a velocidade de ganho torna-se menor à medida que o crescimento do esqueleto e do músculo começa a acelerar. O menor valor do ganho de gordura é quase coincidente com o ganho máximo de osso e de músculo e, nos meninos, a velocidade chega a ser negativa (perda absoluta de gordura).

Exame físico geral

O exame físico geral é de suma importância na avaliação clínica de crianças. Por vezes, traz mais informações que o exame físico especial. Pela simples observação da criança, sem tocá-la, são obtidas diversas informações importantes. Algumas síndromes, como as trissomias do 13, 18 e 21 e a síndrome de Pierre-Robin, podem ser cogitadas pela simples observação de fácies típicas e malformações. Sinais de desconforto respiratório, como gemidos inspiratórios ou expiratórios, batimento de aletas nasais, retrações de fúrcula ou torácicas, cianose e alteração da frequência respiratória também podem ser detectados pela inspeção.

Inspeção geral

Aspecto geral, atividade, intensidade do choro, postura e movimentação são informações importantes que devem constar do exame físico geral. Os recém-nascidos e lactentes têm choro forte, de timbre variável. O choro fraco e gemente pode ocorrer nas infecções e no desconforto respiratório. Um choro monótono, agudo e intermitente (grito cerebral) pode ocorrer em lesões neurológicas graves. O timbre também auxilia no diagnóstico de síndrome genética, como na *síndrome do miado do gato* (síndrome de *cri-du-chat*). Como já comentado, estas informações, por vezes, serão obtidas no decorrer do exame físico. Não faz sentido estimular o choro de uma criança que dorme, apenas porque se está realizando o exame físico geral e precisa-se desta importante informação.

A postura do recém-nascido, que normalmente é simétrica e fletida, semelhante à fetal (Figura 22.18), pode estar assimétrica

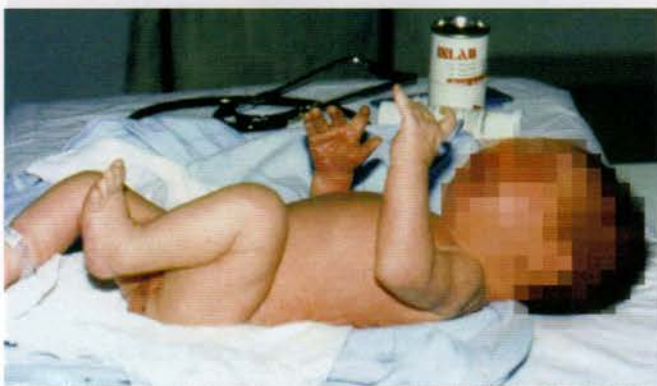

Figura 22.18 Postura em flexão normal de recém-nascido a termo.

nas fraturas de clavícula e membros, paralisias braquiais, lues congênita (*pseudoparalisia de Parrot*), infecção ou comprometimento neurológico.

A criança pode assumir determinadas posturas corporais que aliviam os sintomas ocasionados por estados patológicos ou doenças, como por exemplo, a posição de cócoras na *tetralogia de Fallot* (Figura 22.19). Trata-se de cardiopatia congênita caracterizada por cianose decorrente, predominantemente, do estreitamento da via de saída do ventrículo direito. A posição de cócoras, nesta situação, melhora a dispneia e a cianose por promover aumento da resistência vascular sistêmica e do fluxo sanguíneo na artéria pulmonar.

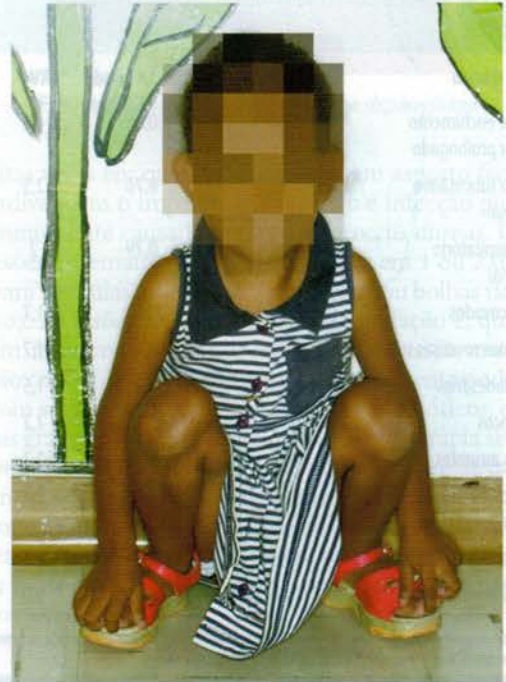

Figura 22.19 Posição preferencial de cócoras em criança com tetralogia de Fallot.

Avaliação do estado de hidratação

A avaliação do estado de hidratação constitui parte importante do exame físico pediátrico. Os sinais sugestivos de desidratação em crianças incluem: membranas mucosas secas, olhos encovados, ausência de lágrimas, diminuição do turgor do subcutâneo, fontanela deprimida, alteração do estado neurológico (apatia ou irritabilidade), respiração profunda e rápida (respiração acídótica), aumento do tempo de enchimento capilar, taquicardia e diminuição da amplitude dos pulsos. Entretanto, a avaliação do grau de desidratação com base em sinais clínicos isolados é imprecisa (Tabela 22.6). Assim, para possibilitar maior precisão diagnóstica, foram desenvolvidas escalas de avaliação da gravidade da desidratação, utilizando a combinação de vários sinais (Tabela 22.7).

Pele

Em recém-nascidos, a pele apresenta diversas características, que devem ser atentamente observadas durante o exame físico, como a *textura*, a *umidade*, a *cor*, a se há *miliun sebáceo*, *lanugo*, *vérnix caseoso*, *mancha mongólica*, icterícia e anomalias, sendo muito grande a gama de achados.

A textura da pele depende da idade gestacional. Assim, o recém-nascido pré-termo extremo tem a pele muito fina e gela-

tinosa. No recém-nascido a termo, a pele é lisa, brilhante, úmida e fina, enquanto no recém-nascido pós-termo com insuficiência placentária, a pele é seca, enrugada, apergaminhada e com descação acentuada. Por isso, a pele é um dos parâmetros utilizados na avaliação da idade gestacional. Nos casos de hipotireoidismo congênito, pode-se observar pele grosseira.

A pele do recém-nascido tem cor rosada, mais evidente nas crianças de pele clara. Crianças filhas de pais negros podem ter pele clara ao nascimento. No entanto, pode-se detectar nesses recém-nascidos maior quantidade de melanina nos mamilos, na região periungueal, na pele da borda do umbigo e na genitália.

Tabela 22.6 Acurácia dos achados clínicos para detectar 5% de desidratação.

Achado clínico	Sensibilidade	Especificidade	RV+	RV-
Tempo de enchimento capilar prolongado	0,60	0,85	4,1	0,57
Turgor do subcutâneo anormal	0,58	0,76	2,5	0,66
Padrão respiratório anormal	0,43	0,79	2	0,76
Olhos encovados	0,75	0,52	1,7	0,49
Membranas mucosas secas	0,86	0,44	1,7	0,41
Extremidades frias	0,10	0,93	1,5	0,89
Pulsos fracos	0,04	0,86	7,2	0,96
Lágrimas ausentes	0,63	0,68	2,3	0,54
Frequência cardíaca aumentada	0,52	0,58	1,3	0,82
Fontanela deprimida	0,49	0,54	0,9	1,12
Mau estado geral	0,80	0,45	1,9	0,46

RV+ = razão de verossimilhança positiva; RV- = razão de verossimilhança negativa. Adaptada de Steiner MJ, DeWalt DA, Byerley JS. Is this child dehydrated? JAMA. 2004; 291:2746-54.

Tabela 22.7 Escala de avaliação da gravidade da desidratação.

Sinal	Desidratação leve (3 a 5%)	Desidratação moderada (6 a 9%)	Desidratação grave (≥ 10%)
Estado geral	Alerta, agitado	Sonolento	Sonolento, apático, frio, sudoreico, extremidades cianóticas
Pulso radial	Amplio, frequência normal	Rápido e fraco	Rápido, fino ou impalpável
Respiração	Normal	Profunda, pode ser rápida	Profunda e rápida
Fontanela anterior	Normal	Deprimida	Muito deprimida
Pressão arterial sistólica	Normal	Normal ou baixa, hipotensão postural	Baixa
Turgor do subcutâneo	Normal	Pastoso	Pastoso
Olhos	Normais	Encovados	Muito encovados
Lágrimas	Presentes	Ausentes	Ausentes
Membranas mucosas	Secas	Secas	Muito secas

Adaptada de Steiner MJ, DeWalt DA, Byerley JS. Is this child dehydrated? JAMA. 2004; 291:2746-54.

A plethora é observada em recém-nascidos policitêmicos, hiperoxigenados ou com hipertermia. A palidez acentuada pode ser um dado importante para o diagnóstico de anemia (aguda ou crônica), vasoconstrição periférica ou choque, e indica situação grave que deve ter sua causa sempre investigada em todas as faixas etárias. No recém-nascido, quando há uma linha, delimitando um hemicorpo com eritema e outro com coloração normal, ocorre o fenômeno de arlequim (Figura 22.20). É uma ocorrência em geral benigna, não muito rara, de causa desconhecida, sugerindo algum grau de instabilidade vasomotora.

A cianose, coloração azulada da pele decorrente da dessaturação de pelo menos 5 g/dl de hemoglobina, não é incomum no recém-nascido, que frequentemente apresenta níveis de hemoglobina superiores a 15 g/dl. É comum a cianose de extremidades, frias ao toque, mas respondendo bem ao aquecimento. No entanto, a cianose central é preocupante e associa-se geralmente a doenças cardiopulmonares. A cianose central deve ser pesquisada não apenas na pele, mas na boca, língua e conjuntivas. Lembrar que como a cianose só é evidente quando há um aumento do conteúdo de desoxi-hemoglobina superior a 5 g/dl, se a criança estiver anêmica, ela pode não ser observada. A diminuição da saturação de oxigênio pode ser confirmada pela oximetria. O teste da hiperóxia, que consiste na inalação de oxigênio a 100%, pode ser útil para elucidar a causa da cianose central, se respiratória ou cardíaca. Se houver desaparecimento da cianose e aumento da saturação de oxigênio em resposta ao teste, a causa é provavelmente respiratória.

Alguns achados frequentes, como *milium*, lanugo, vérnix e a mancha mongólica, não têm significado patológico. Outros, também comuns, como eritema tóxico, hemangiomas e edemas devem ser mais bem avaliados devido à possibilidade de serem confundidos com lesões patológicas. O *milium* sebáceo ocorre em 40% dos recém-nascidos e se caracteriza por pequenos pontos brancos (menores que 1 mm), localizados na base do nariz, queixo e fronte, que ocorrem por distensão e obstrução das glândulas sebáceas, decorrentes da ação do estrógeno materno; desaparecem em poucas semanas (Figura 22.21).

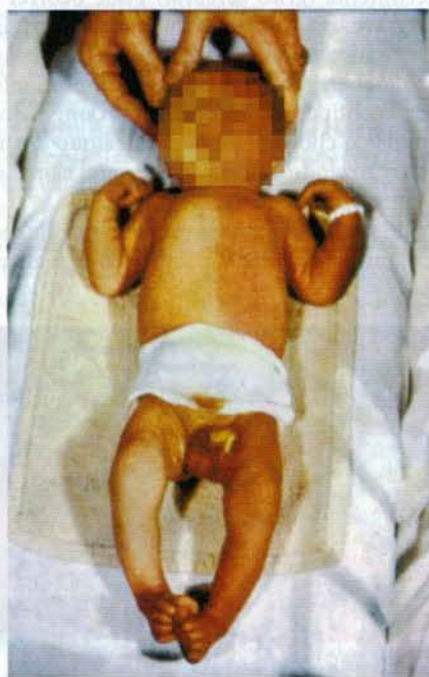

Figura 22.20 Fenômeno de arlequim. O hemicorpo direito tem coloração normal, enquanto o hemicorpo esquerdo encontra-se hiperemiado.

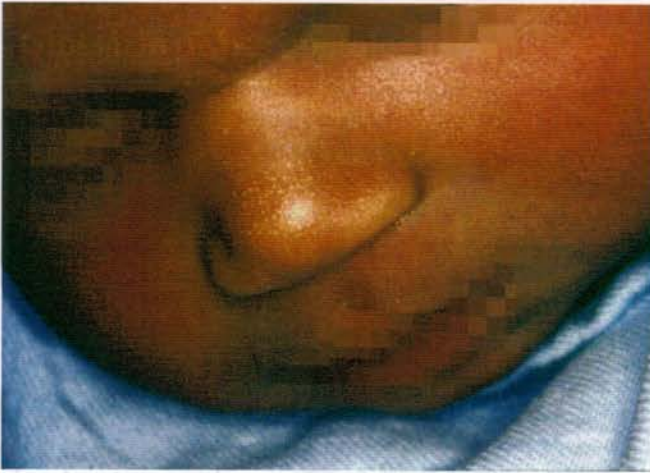

Figura 22.21 Milium sebáceo no nariz e na frente.

O lanugo consiste em pelos finos, que costumam recobrir a região do ombro e da escápula, encontrados de forma mais abundante nos prematuros, e que desaparecem em alguns dias (Figura 22.22).

Os prematuros entre 34 e 36 semanas costumam estar recobertos por material gorduroso e esbranquiçado chamado de vernix caseoso, cuja função primordial é proteger a pele e agir como isolante térmico. Esse material pode ser retirado após o estabelecimento do controle térmico, geralmente algumas horas após o nascimento. Nos recém-nascidos a termo, a quantidade costuma ser menor, podendo ser observado em locais protegidos, como nas dobras dos membros e na genitália feminina, entre os pequenos e grandes lábios.

A mancha mongólica consiste em uma mancha azul-acinzentada localizada no dorso e nas regiões glútea e lombossacra, podendo ser disseminada (Figura 22.23). Traduz imaturidade da pele na migração dos melanócitos, os quais estão relacionados com fatores raciais. É mais comum na raça negra e em orientais, e regride nos primeiros 4 anos. Essa mancha costuma despertar o interesse das mães, porém, deve-se sempre estar atento para não se mencionar o nome “mancha mongólica”, devido ao estigma que o termo tem, ocasionando constrangimentos desnecessários.

O *eritema tóxico* aparece geralmente nos primeiros dias de vida e se caracteriza por lesões eritematosas, com pápulas, máculas e até algumas vesículas, esparsas ou confluentes. O exame microscópico da secreção mostra migração eosinofílica. Tem causa desconhecida e pode ser desencadeado por estímulos mecânicos, como o atrito ou a pressão sobre a pele. Regrde espontaneamen-

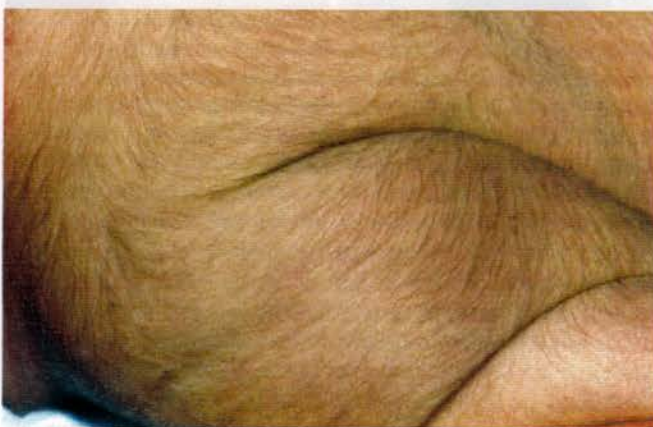

Figura 22.22 Lanugo.

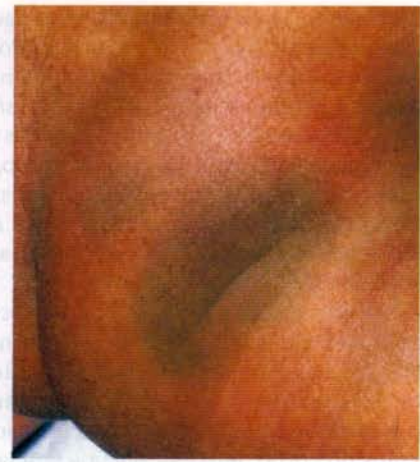

Figura 22.23 Mancha mongólica na região glútea.

te, muitas vezes em questão de horas e tem aspecto facilmente confundível com o impetigo. O *impetigo* é infecção piogênica, mais comumente causada por *Staphylococcus aureus*. Inicia-se com lesões eritematosas puntiformes, que em 1 ou 2 dias evoluem para vesículas, que se tornam pústulas ou bolhas (impetigo bolhoso). As lesões se propagam por inoculação e, quando se rompem, formam crostas amarelo-acastanhadas. Deve-se cuidar para não contaminar outras crianças. O tratamento pode ser tóxico, com soluções antissépticas e cremes antibióticos, e em casos mais graves, necessitando-se de antibioticoterapia sistêmica.

As *máculas vasculares* são manchas de cor salmão, que desaparecem à pressão, ocorrendo principalmente na nuca, pálpebra superior e frente (Figura 22.24). Não têm importância clínica ou estética. As máculas do rosto desaparecem em alguns meses e as da nuca podem persistir por mais tempo. Acontecem em 25% dos adultos.

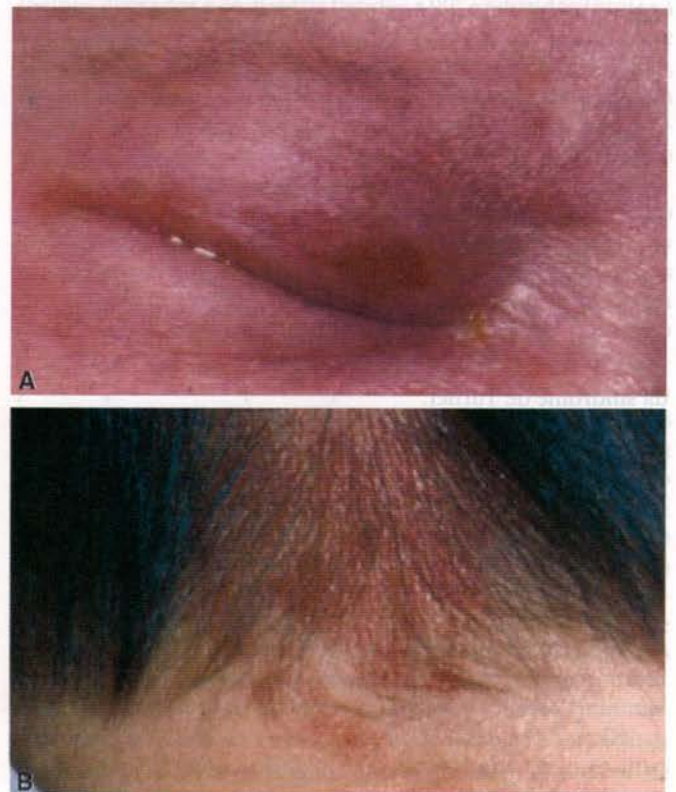


Figura 22.24 Manchas vasculares em pálpebra superior (A) e nuca (B).

Existem, no entanto, tipos mais extensos e elevados, os *hemangiomas*, que podem ter significado patológico. Por exemplo, quando localizados em segmento cefálico e face, com cor vinho, podem se associar a angiomas das leptomeninges (*síndrome de Sturge-Weber*), estando relacionadas com convulsões e hemiplegias. Outra eventualidade é o hemangioma cavernoso, composto de elementos vasculares maduros e grandes, que em sua maioria cresce durante o primeiro ano, regredindo a seguir. Aproximadamente 50% dos hemangiomas desaparecem aos 5 anos e 70%, aos 7 anos de idade.

A *icterícia* consiste na cor amarelada da pele decorrente da impregnação por bilirrubina, comum especialmente nas crianças com 48 a 120 h de vida. Para sua mais fácil detecção, o exame deve ser feito sob a luz natural. Deve-se descrever a intensidade da coloração amarela detectada e a sua distribuição nos diferentes segmentos do corpo, uma vez que a icterícia evolui no sentido craniocaudal. A icterícia deve ter sua causa investigada se detectada nas primeiras 24 h de vida ou quando ocorrer intensamente. Quando detectada mais tardiamente, após 24 h de vida, pode ser fisiológica ou patológica.

As equimoses são comuns, sobretudo nos recém-nascidos prematuros, e sua localização depende da apresentação e dos traumas sofridos na hora do parto. Quando situada na face, tem aspecto de cianose localizada e é chamada de *máscara cianótica*, geralmente sem relevância clínica. Petéquias localizadas, especialmente se restritas ao rosto, não são preocupantes, mas, quando generalizadas, devem ser investigadas. A absorção do sangue extravasado pode contribuir para o aumento da icterícia tardia. Quando o líquido amniótico estiver meconiado, a pele e o coto umbilical podem estar impregnados com a cor esverdeada característica.

Tecido subcutâneo

A quantidade de subcutâneo pode ser aferida por meio da *prega cutânea*. Esta prega costuma ter cerca de 1 cm nos recém-nascidos a termo e ser uniformemente distribuída pelo corpo. Dá indicação do depósito de gordura da criança. O *turgor* também traz esta indicação. Quando firme, associa-se a bom estado nutricional. Crianças emagrecidas podem ter turgor mais frouxo. O turgor pastoso, caracterizado pelo recuo lento do subcutâneo após a feitura da prega, é típico de desidratação grave em lactentes e crianças. Em recém-nascidos, porém, está mais associado à desnutrição ao final da gestação, geralmente por insuficiência placentária. Pode-se observar edema, em recém-nascidos, nos locais da apresentação, especialmente nas pálpebras. Nos prematuros, o edema é duro, localizado em membros inferiores e na região genital, regredindo em alguns dias (linfedema). Em casos de edema acentuado no dorso das mãos e dos pés, lembrar da síndrome de Turner.

Gânglios linfáticos

Deve-se procurar palpar todas as cadeias ganglionares (cervicais, occipitais, submandibulares, axilares e inguinais), descrevendo-se a quantidade, o tamanho, a consistência, a mobilidade e os sinais inflamatórios. Em recém-nascidos, se o ambiente não estiver adequadamente aquecido, a palpação se dará conforme o exame dos diversos segmentos corporais. Habitualmente o recém-nascido tem raros pequenos gânglios, em torno de 3 mm. Lembrar que nas infecções congênicas pode haver hipertrofia ganglionar. Em crianças pré-escolares e escolares, a linfadenopatia é um achado comum e, na maioria das vezes, é secundária a infecções virais ou bacterianas; eventualmente, pode sinalizar uma neoplasia.

Mucosas

Avaliam-se a *cor*, a *umidade* e a ocorrência de *lesões*. Em recém-nascidos, o exame da mucosa conjuntival costuma estar prejudicado, devido à irritação causada pela solução de nitrato de prata a 1%, colocada nos olhos para evitar a conjuntivite gonocócica. O exame da mucosa oral é mais apropriado para avaliação da cor e da hidratação nestes bebês, e pode ser feito em detalhes durante o choro.

Sistema musculoesquelético

Deve-se avaliar o *tônus* e o *trofismo muscular*. O recém-nascido a termo tem hipertonia em flexão dos membros. Em decúbito dorsal, os membros superiores apresentam-se fletidos, os inferiores semifletidos, a cabeça lateralizada e as mãos cerradas. O tônus depende da idade gestacional, ou seja, quanto mais próximo do termo, maior o tônus flexor. O trofismo pode ser averiguado pela palpação do músculo peitoral. Em recém-nascidos, devido ao tônus flexor, o músculo peitoral é de fácil palpação, ao se fazer uma leve extensão do braço do bebê.

Deve-se avaliar cuidadosamente se há *deformidades ósseas*, inadequações de mobilidade e dor à palpação de todos os ossos e articulações da criança. Observar a ocorrência de anomalias nos dedos e nos membros. Não é infrequente o achado de *polidactilia*, especialmente nas mãos, com o dedo extranumerário fixado na face lateral da segunda ou terceira falange do dedo mínimo (herança autossômica dominante). Outras anomalias, como *sindactilia* (dedos unidos) (Figura 22.25), *aracnodactilia* (dedos muito longos), *clinodactilia* (dedos desviados do eixo) e *agenesias* (de rádio, fêmur, tíbia, úmero etc.) devem ser atentemente procuradas. No exame das mãos, atentar para as *pregas palmares*. Prega palmar única em ambas as mãos, associada à ausência de prega falangiana no quinto quirodáctilo, é observada em situações de hipotonia fetal, como na síndrome de Down. Em crianças com cardiopatias congênicas cianóticas de longa duração, comumente observa-se o *baqueteamento digital*, que resulta da proliferação do leito ungueal que eleva a base da unha (Figura 22.26).

A simetria e a adequação da *movimentação dos membros* devem ser bem avaliadas. Atenção especial deve ser dada à movimentação dos membros superiores em recém-nascidos, já que lesões traumáticas do parto, apesar de cada vez mais raras, ainda são eventualmente detectadas. As *paralisias do plexo braquial* decorrentes do estiramento exagerado durante o parto po-

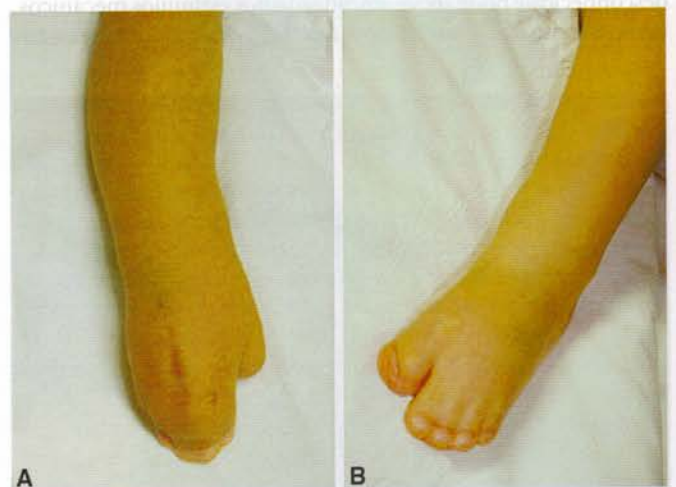

Figura 22.25 Sindactilia de mãos (A) e pés (B) em criança com síndrome de Apert.

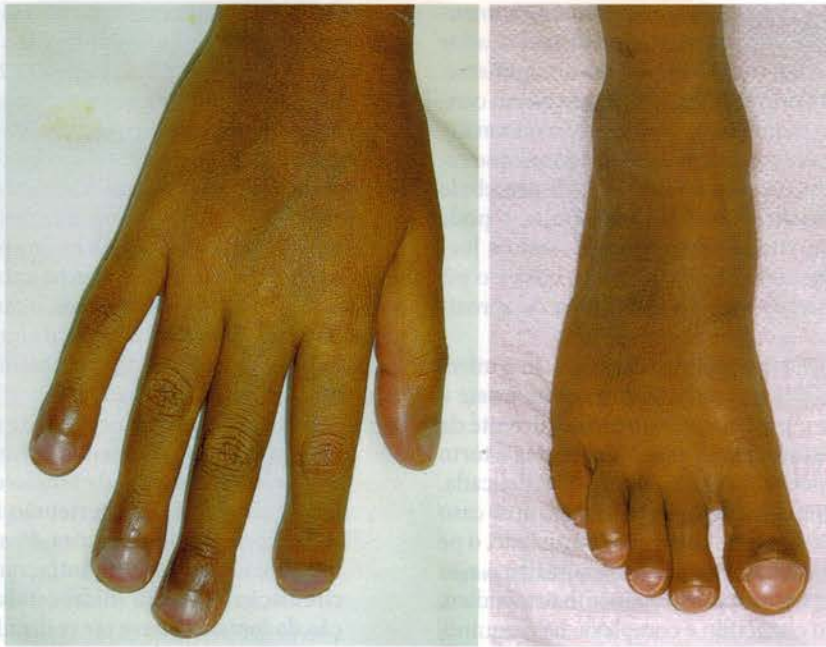

Figura 22.26 Baqueteamento digital em criança com cardiopatia congênita cianótica.

dem acontecer de diversas maneiras, em decorrência do grau e da topografia da lesão. O recém-nascido fica com o membro superior paralisado, em rotação interna, devendo-se descartar a fratura de clavícula ou da região proximal do úmero, que pode coexistir com a lesão neurológica ou simulá-la. As lesões neurológicas podem ser leves (*neuropraxia*) quando o distúrbio motor é causado pelo edema da raiz e desaparece entre 1 e 2 semanas, com recuperação completa da função. Felizmente, esse é o modo mais comum. Entretanto, quando há ruptura das fibras nervosas (*axonotmese*), a recuperação é mais lenta e incompleta. Nos casos mais graves, há ruptura completa da raiz (*neurotmese*) e a recuperação nunca ocorre. A manifestação clínica da paralisia vai depender da topografia da lesão. Quando afeta preferencialmente os músculos do ombro e do cotovelo, preservando a mão, é chamada *paralisia de Erb-Duchenne*, e o comprometimento se deu nas raízes C5-C6. Quando a mão é afetada e a musculatura do ombro é preservada, a lesão ocorreu em nível mais baixo (C7-C8-T1), e é chamada *paralisia de Klumpke*. Na lesão total, todas as raízes são lesadas, o membro superior é balouçante, podendo inclusive haver paralisia diafragmática.

A *fratura de clavícula* pode causar restrições da movimentação do membro correspondente, devido à dor intensa, e mimetizar uma paralisia obstétrica. O diagnóstico se faz pela palpação da clavícula, sentindo-se uma crepitação local, além da evidente manifestação de dor do recém-nascido. A evolução clínica da fratura de clavícula costuma ser muito benigna e a simples restrição de movimento do membro por enfaixamento já é suficiente para o seu tratamento, não sendo necessária a realização de exames radiológicos, já que o achado radiológico não muda a conduta clínica.

A *articulação coxofemoral* deve receber atenção especial em recém-nascidos. É importante que se afaste a possibilidade de luxação congênita do quadril, atualmente denominada displasia de desenvolvimento do quadril. Neste quadro, ocorre a instabilidade da articulação coxofemoral ao nascimento, devido ao fato de o acetábulo ser mais raso e a cápsula mais frouxa, possibilitando a mobilização da cabeça do fêmur, que fica parcialmente desencaixada do acetábulo. Se não tratada adequadamente, a lesão poderá acarretar graves limitações na deambulação futura

e necessitar de correção cirúrgica, caso não seja corrigida no período neonatal por simples imobilização. Podem-se encontrar assimetria das pregas glúteas e encurtamento do membro afetado no caso de luxação unilateral, porém, mais frequentemente, a alteração não provoca deformidade, não limita os movimentos e é indolor. Isso significa que a displasia só será diagnosticada se pesquisada objetivamente. As *manobras de Ortolani* e de *Barlow*, além do exame ultrassonográfico, podem auxiliar no diagnóstico. Na manobra de Ortolani, a criança é colocada em decúbito dorsal, segurando-se os membros inferiores com os joelhos dobrados e os quadris fletidos a 90° e aduzidos (juntos à linha média). A partir desta posição, faz-se a abdução, com leve pressão nos joelhos. A manobra deve ser repetida várias vezes, simultaneamente para os dois lados dos quadris, ou fixa-se um lado e testa-se o outro, aplicando-se diferentes pressões. Quando existe instabilidade, esta manobra faz com que a cabeça do fêmur se encaixe no fundo do acetábulo e o encaixe é percebido nas mãos como um “clock” (Ortolani positivo). O achado de pequenos estalidos (“clicks”) causados pela movimentação e pelo deslize da fâscia ou do tendão sobre as saliências ósseas é considerado normal. O tratamento consiste em fazer uma manobra de Ortolani, encaixar o quadril e manter a posição de abdução e flexão do quadril com o uso de aparelhos ortopédicos por 3 meses ininterruptamente. Obtém-se sucesso em 97% das vezes. Na manobra de Barlow, as mãos são colocadas na mesma posição que na manobra anterior, comprimindo na direção oposta e movimentando os polegares para baixo, no sentido da mesa, e para fora. Pela palpação, realiza-se a pesquisa de evidências da movimentação da cabeça do fêmur no sentido lateral. Caso se perceba que a cabeça do fêmur desliza para a borda posterior do acetábulo, o sinal de Barlow é positivo. Para que a cabeça do fêmur retorne ao acetábulo, faz-se a abdução do quadril, comprimindo-se o indicador e o dedo médio novamente para dentro.

O *genuvaro* (arqueamento das pernas) é normal em recém-nascidos e lactentes, e reflete a posição intrauterina. Nenhum tratamento é necessário, pois costuma regredir espontaneamente por volta dos 2 anos de idade e, a partir daí, frequentemente se converte para um padrão de *genuvalgo*, que desaparece espon-

taneamente em torno de 8 a 10 anos. Se o arqueamento aumentar quando a criança começar a deambular, devem-se descartar causas patológicas, como a doença de Blount ou o raquitismo. O genuvalgo pode ser acentuado em crianças obesas ou em condições patológicas, como o raquitismo e a osteodistrofia renal.

A *torção tibial* é um fenômeno normal em lactentes, que regride espontaneamente no segundo ano de vida. É percebida especialmente quando a criança começa a deambular, e pode ser avaliada com a criança em decúbito ventral, com os joelhos fletidos em 90°. Observando-se o eixo entre a coxa e o pé, verifica-se uma rotação interna ou externa da tibia de aproximadamente 10°.

Deve-se estar atento ao *posicionamento dos pés*. Não é infrequente detectar pés tortos em recém-nascidos; então, existe a necessidade de diferenciar o pé torto posicional, decorrente da posição intrauterina, do pé torto congênito. No caso do pé torto posicional, o examinador pode corrigir, com manobra delicada, a posição do pé para a postura fisiológica. Assim, trata-se de caso benigno e que a fisioterapia diária resolverá. Por outro lado, o pé torto congênito, que em 50% dos casos é bilateral e simétrico, não é redutível por manobras e necessita de tratamento ortopédico. A deformidade do pé torto congênito é complexa: há o equino, em que o calcanhar fica elevado e o antepé caído; o varo, em que a torção do pé faz com que sua face plantar fique voltada medialmente; o aduto, em que o antepé se desvia medialmente, e o cavo, que se expressa por uma prega transversal na planta do pé.

O *exame da coluna vertebral* deve se iniciar pela palpação da linha média na busca de espinha bifida, meningocele e outros defeitos, especialmente na região lombossacral. Algumas lesões não são óbvias ao exame e são chamadas *disrafismos ocultos da espinha*. Em 25% dos casos de disrafismos espinais ocultos, existem manifestações cutâneas, como pilosidades locais, hemangiomas capilares, fossetas ou acúmulo anormal de gordura. É importante que se verifique a integridade da pele no fundo da fosseta para afastar a possibilidade de contaminação da espinha. Deve-se determinar o sentido da fixação da fosseta, pois as fossetas fixadas no sentido cranial têm risco muito maior de extensão intraespinal ou intradural. Por outro lado, o sentido da fixação caudal tem pouca significância clínica. Para verificar o sentido da fixação da fosseta, faz-se um movimento da pele adjacente no sentido cranial e caudal. Quando o defeito fica menos óbvio com o movimento na direção cefálica e mais evidente com a tração da pele no sentido caudal, conclui-se que a fixação é superior, o que significa maior risco.

Os desvios da coluna vertebral também devem ser pesquisados. Com a criança em pé, pode-se observar se ocorre escoliose, que se acentua quando a criança inclina para frente. A escoliose em crianças pequenas não é normal. A escoliose idiopática é detectada principalmente em meninas no início da adolescência.

Exame físico especial

Segmento cefálico

Crânio

Devem ser observadas as seguintes características:

- **Tamanho:** o tamanho da cabeça é proporcionalmente maior em recém-nascidos do que em adultos. No recém-nascido a termo, a circunferência craniana normal varia de 33 a 37 cm; na criança aos 2 anos de idade, situa-se entre 46 e 51 cm. Cabeças anormalmente grandes (macrocefalia) ou pequenas (microcefalia) podem ser secundárias a patologias que comprometem o sistema nervoso central

- **Fontanelas e suturas:** as suturas são os espaços entre os ossos do crânio e as fontanelas são as regiões de interseção das principais suturas (Figura 22.27). A *fontanela posterior*, localizada entre os ossos parietais e occipital, na confluência das suturas sagital e lambdoide, normalmente mede 1 a 2 cm ao nascer e fecha com 6 a 8 semanas de vida. A *fontanela anterior*, localizada entre os ossos frontais e parietais na junção das suturas metópica, coronal e sagital, tem tamanho variável no recém-nascido (geralmente uma a três polpas digitais), e fecha entre 4 e 26 meses de idade. O atraso no fechamento ou o aumento de tamanho das fontanelas, particularmente da fontanela posterior, podem indicar diminuição do crescimento ósseo, como ocorre no hipotireoidismo congênito.

A tensão na fontanela reflete a pressão intracraniana. Normalmente, as fontanelas têm concavidades macias à palpação. O aumento da tensão e o *abaulamento da fontanela* são sinais de hipertensão intracraniana, que pode ser decorrente de infecções do sistema nervoso central, neoplasias, hematomas intracranianos ou obstrução da circulação líquórica (hidrocefalia). Idealmente, a palpação da fontanela deve ser realizada com a criança calma e em posição sentada ou ereta (Figura 22.28), pois a pressão do líquido cefalorraquidiano aumenta na posição supina e com o choro. Em crianças desidratadas, a fontanela encontra-se geralmente deprimida.

A superposição dos ossos do crânio ao nascer, denominada *cavalgamento de suturas*, decorre da passagem da cabeça pelo canal de parto e desaparece em poucos dias. A partir da primeira semana de vida, as suturas devem estar justapostas. O espaçamento dos ossos cranianos, chamado *disjunção de suturas*, pode ser observado em situações que provocam o aumento da pressão intracraniana

- **Forma do crânio:** para avaliar se o formato do crânio é normal, deve-se considerar que a relação entre as medidas biauricular e anteroposterior do crânio normalmente é de 1:1-1:2. A medida biauricular é obtida colocando-se uma fita métrica da inserção superior de uma orelha à outra, passando pela sutura coronariana. A medida anteroposterior corresponde à distância entre a glabella e a proeminência occipital, passando pela sutura sagital. Em recém-nascidos, frequentemente se observam assimetrias transitórias, na dependência da apresentação. Assim, o parto normal pode ocasionar aumento do diâmetro occipitofrontal e estreitamento do diâmetro bitemporal (*doli-*

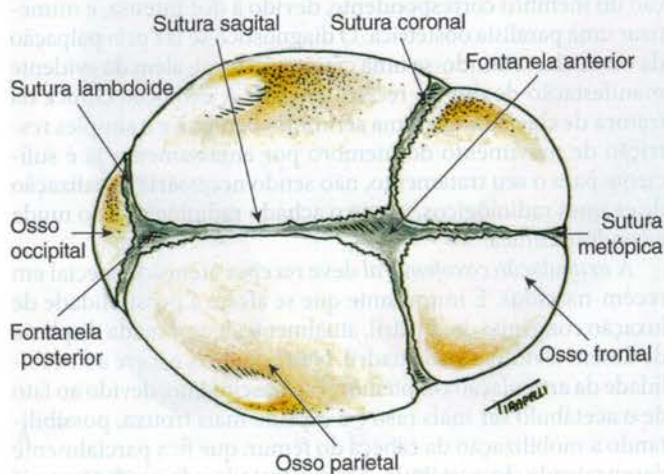


Figura 22.27 Suturas cranianas e fontanelas.

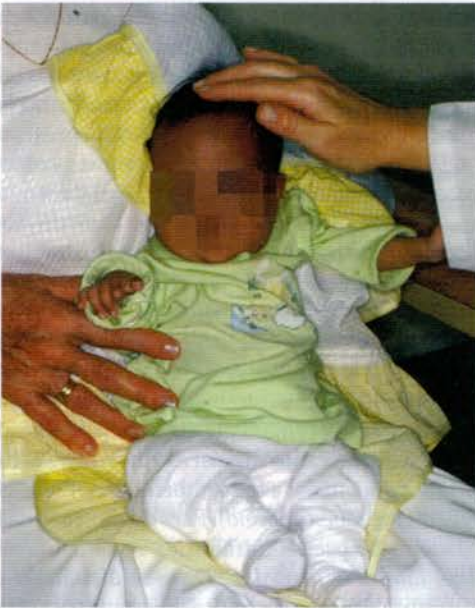

Figura 22.28 Técnica de palpação da fontanela anterior.

Por outro lado, no parto cesáreo, o crânio pode estar mais “arredondado”, já que a cabeça não sofreu adaptação ou amoldamento ao canal de parto. Em bebês que ficam deitados em um decúbito lateral preferencial, observa-se o achatamento da região parietoccipital do lado do decúbito e proeminência da região frontal do lado oposto (*plagiocefalia*). Acredita-se que estas alterações resultem da incapacidade de o bebê virar a cabeça de um lado para o outro, o que acarreta modificação do formato do crânio. Os ossos do crânio crescem em direção perpendicular às linhas de sutura. A *craniossinostose* ou fechamento prematuro das suturas limita o crescimento ósseo e causa alteração na forma do crânio. O tipo mais comum é a *escafocefalia*, que consiste na sinostose da sutura sagital, resultando em diminuição do diâmetro laterolateral e aumento compensatório do diâmetro anteroposterior do crânio. À palpação, pode-se sentir uma crista óssea sobre a linha de sutura acometida. Na hidrocefalia, além do aumento do tamanho do crânio, observa-se alteração em sua forma, com proeminência da frente e desvio do olhar para baixo (*senal do sol poente*) (Figura 22.29). Em crianças com aumento da pressão intracraniana de longa duração, pode-se também observar dilatação das veias do couro cabeludo

Em alguns recém-nascidos e lactentes jovens, a tábua óssea é flexível, podendo ser sentida como uma bola de pingue-pongue, que retorna ao contorno normal após ser comprimida. Esta situação é chamada *craniotabes*. Entretanto, patologias que diminuem a mineralização óssea, como o raquitismo, podem perpetuar esta situação além dos primeiros meses de vida

- **Ausculta do crânio:** recomenda-se fazer a ausculta do crânio em crianças com queixa de cefaleia e naquelas com malformações vasculares na face e na cabeça. Os melhores locais para ausculta são sobre vértice, têmporas e globos oculares. O sopro rude sugere fistula arteriovenosa

- **Couro cabeludo:** a palpação do couro cabeludo frequentemente detecta abaulamentos em recém-nascidos, como a *bossa serossanguínea* e o *cefalohematoma*. A *bossa* representa o edema das partes moles na área da apresentação, não respeita o limite dos ossos do crânio e

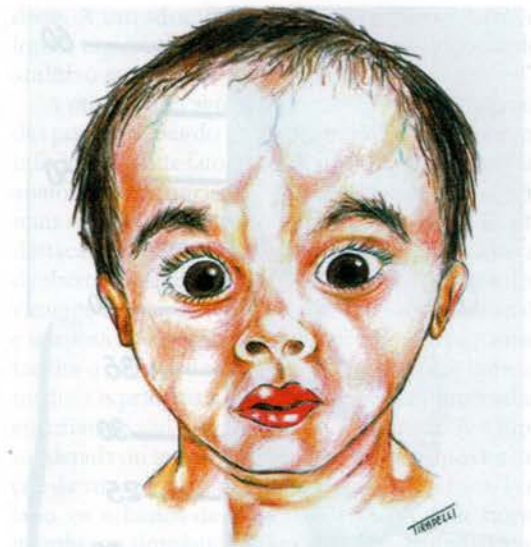

Figura 22.29 Lactente com hidrocefalia. Observe a frente proeminente e o desvio dos olhos para baixo (senal do sol poente).

regride nos primeiros dias pós-parto. O *cefalohematoma* é causado pelo rompimento de vaso subperiosteal decorrente de trauma durante o parto. Assim, a consistência é de conteúdo líquido, e evidentemente ele se restringe ao limite do osso, geralmente o parietal. O tamanho do cefalohematoma deve ser acompanhado, mas é raríssimo ser necessária intervenção cirúrgica para estancar o sangramento ou drenar eventual abscesso decorrente de sua contaminação.

Face

Em crianças, podem-se observar fâcies e aspectos corporais característicos de diversas alterações (Figuras 22.30 e 22.31). Assim, por exemplo, na síndrome de Williams pode-se encontrar a fâcies de gnomo, caracterizada por nariz pequeno e empinado,

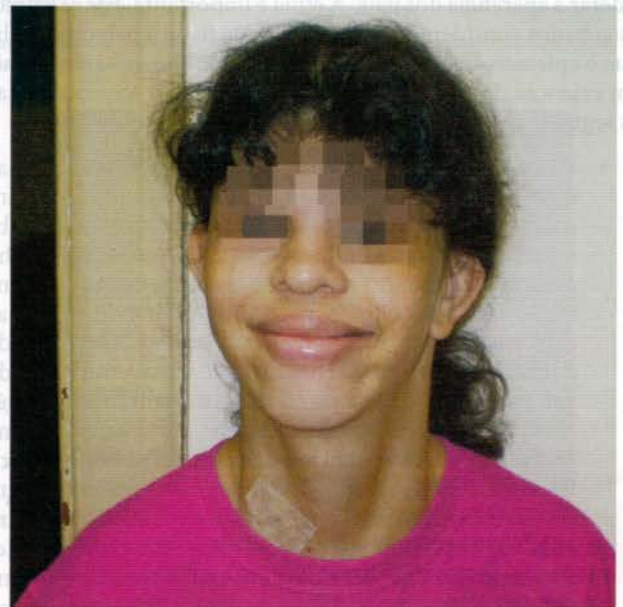

Figura 22.30 Características faciais da síndrome de Williams (face de gnomo). Observe o nariz pequeno e empinado, os maxilares grandes, os lábios carnudos, o filtro proeminente e o queixo pontudo.

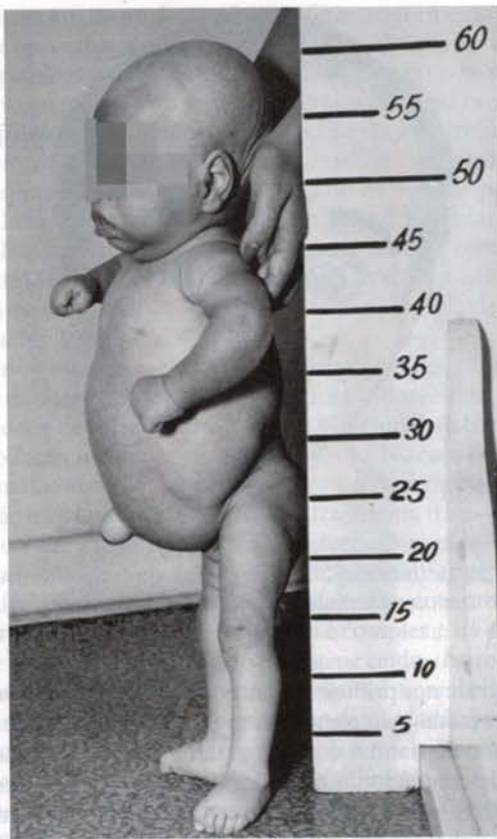

Figura 22.31 Hipotireoidismo congênito não tratado em criança de 5 anos. Baixa estatura, face grosseira, língua protrusa, implantação baixa dos cabelos, hérnia umbilical, mixedema, pele seca e retardamento mental são características típicas desta condição.

maxilares grandes, lábios carnudos, filtro proeminente e queixo pontudo. Por outro lado, baixa estatura, face grosseira, língua protrusa, implantação baixa dos cabelos, hérnia umbilical, mixedema, pele seca e retardamento mental são características típicas do hipotireoidismo congênito. Entretanto, antes de se determinar a anormalidade dessas características, deve-se considerar a aparência dos pais. A etnia é importante. Por exemplo, os achados considerados dismórficos de fissura palpebral oblíqua e epicanto, ocorrentes na síndrome de Down, são normais em crianças descendentes de asiáticos. Devem ser observadas as seguintes características:

- **Olhos:** em recém-nascidos, os olhos permanecem fechados a maior parte do tempo e as pálpebras se encontram edemaciadas após a instilação do nitrato de prata. Observa-se a distância entre os olhos. No *hipertelorismo*, há aumento da distância interpupilar. No *telecanto*, os cantos internos dos olhos são deslocados lateralmente, mas a distância interpupilar é normal. Verifica-se a posição da *fenda palpebral*, que normalmente é transversal. A fenda palpebral oblíqua ocorre em algumas anomalias congênitas; por exemplo, a fenda palpebral oblíqua para cima ocorre na síndrome de Down e para baixo, na de Apert. Elevando-se o recém-nascido à posição semissentada, em movimento relativamente rápido, consegue-se a abertura dos olhos e a verificação da mobilidade das pálpebras. Melhor ainda é esperar uma oportunidade durante o exame em que ocorra a abertura espontânea dos olhos. A conjuntiva pode estar hiperemiada devido à irritação causada pelo nitrato de prata e, frequentemente, observam-se hemorragias subconjuntivais. A esclera normalmente é

branca ou levemente azulada nos recém-nascidos prematuros; a cor azul mais intensa está associada à osteogênese imperfeita. Na esclerótica também são comuns as hemorragias, na maioria, benignas, decorrentes do parto e que desaparecem com o tempo. Nos primeiros 3 meses de vida, algumas crianças podem ter movimentos oculares não conjugados, como o desvio medial intermitente dos olhos (estrabismo convergente alternante ou *esotropia*) e o desvio lateral intermitente dos olhos (estrabismo divergente alternante ou *exotropia*). Entretanto, a ocorrência de estrabismo alternante em maiores de 3 meses de idade ou de estrabismo persistente em qualquer idade é anormal. Estas crianças devem ser encaminhadas precocemente ao oftalmologista, pois o estrabismo não tratado pode resultar em redução permanente da acuidade visual. Pregas cutâneas sobre o canto medial escondendo a esclera nasal (*epicanto*) podem dar a falsa impressão de estrabismo convergente (*pseudoestrabismo*). Para diferenciar o estrabismo verdadeiro do pseudoestrabismo, recomenda-se testar o *reflexo luminoso corneano*. Deve-se direcionar um feixe luminoso aos olhos da criança, segurando uma lanterna a aproximadamente 25 cm de distância. Quando ambos os olhos se direcionam para a mesma fonte de luz, pode-se ver o reflexo luminoso no centro de ambas as pupilas da criança, o que exclui o estrabismo verdadeiro. Com auxílio de oftalmoscópio, em quarto escuro para melhor abertura das pupilas e a cerca de 40 a 50 cm de distância, deve-se identificar o reflexo vermelho do fundo do olho, que indica a adequada transparência da córnea e do cristalino e também pode identificar eventuais “massas” esbranquiçadas intraoculares. O reflexo retiniano branco (*leucocoria*) pode ser observado em crianças com retinoblastoma ou catarata. As causas de catarata na infância incluem rubéola congênita, distúrbios metabólicos e alterações cromossômicas. O tratamento precoce da catarata congênita é fundamental para o desenvolvimento normal da visão no olho afetado, pois a privação visual grave previne o estabelecimento da organização neuronal normal da visão. Deve-se também pesquisar exoftalmia (olhos saltados), microftalmia (com córnea menor que 9 mm), glaucoma congênito (com córnea maior que 11 mm) e lacrimação anormal por obstrução do canal lacrimal (dacriostenose). Além disso, deve-se investigar se as pupilas são simétricas (isocoria) ou assimétricas (anisocoria), verificando sua mobilidade ao estímulo luminoso e alterações de seu tamanho (midríase ou miose)

- **Ouvido:** devem-se examinar forma, consistência e implantação do pavilhão auricular, se há conduto auditivo externo, fístulas pré e retroauriculares, apêndices pré-auriculares, e a função do sistema auditivo. Para considerar a forma auricular anormal, é preciso que haja grande alteração do pavilhão, já que a variabilidade do normal é muito grande. Alterações no formato da orelha, pregas, depressões cutâneas e fístulas na região pré-auricular podem estar associadas a surdez e malformações renais. A consistência do pavilhão aumenta com a idade gestacional, assim como a dobra na borda superior. Desta forma, nos recém-nascidos a termo, o pavilhão tem consistência cartilaginosa, voltando rapidamente à posição normal. No pré-termo, o pavilhão não retorna à posição após ser dobrado e é liso em sua borda superior. A implantação das orelhas é verificada observando seu posicionamento em relação aos olhos. Olhando a criança de frente, traça-se uma linha imaginária passando pelos cantos dos olhos e

as orelhas. Considera-se que as orelhas estejam normalmente implantadas quando a linha que cruza os cantos dos olhos passa pelo trago. Geralmente, a implantação baixa da orelha se acompanha de rotação posterior do eixo do pavilhão auricular e está associada a defeitos renais, malformação do primeiro arco braquial e anomalias cromossômicas. Déficit auditivo deve ser suscitado em crianças com atraso no desenvolvimento da fala. Uma avaliação preliminar da audição em crianças pode ser realizada por testes simples de triagem. Um ruído brusco, como o de bater a mão sobre a mesa, suscita o *reflexo de Moro* ou a abertura e o piscar dos olhos nos primeiros 2 meses de vida. Dos 2 aos 6 meses, o bebê vira os olhos e a cabeça em direção a uma fonte sonora, como o estalar dos dedos. Por volta dos 9 meses, a criança é capaz de imitar alguns sons. No entanto, como estes testes de triagem são grosseiros e podem não detectar qualquer anormalidade, atualmente tem-se recomendado que todos os bebês sejam submetidos à triagem auditiva por métodos eletrofisiológicos até os 3 meses de idade, com o objetivo de possibilitar intervenção precoce, antes dos 6 meses, que constitui período crítico para o desenvolvimento adequado da linguagem.

■ **Otoscopia:** em recém-nascidos, a otoscopia não é realizada rotineiramente. Em lactentes e pré-escolares jovens, a otoscopia deve ser realizada preferencialmente com a criança sob contenção, em decúbito dorsal e com a cabeça lateralizada, solicitando-se aos pais que segurem os braços da criança esticados ao lado da cabeça, para evitar movimentação durante o exame (Figura 22.32). Para melhor visualização do canal auditivo externo e da membrana timpânica, deve-se retificar o canal, puxando-se suavemente o pavilhão auditivo para fora e posteriormente. O excesso de cerume no canal auditivo externo, obstruindo a visão do examinador, deve ser removido, pelo uso de hastes de ponta fina com algodão umedecido ou lavagem do canal com seringa. O otoscópio deve ser introduzido delicadamente, evitando-se aplicar pressão excessiva na parede do canal auditivo externo, que é extremamente sensível e de revestimento frágil, que sangra com facilidade.

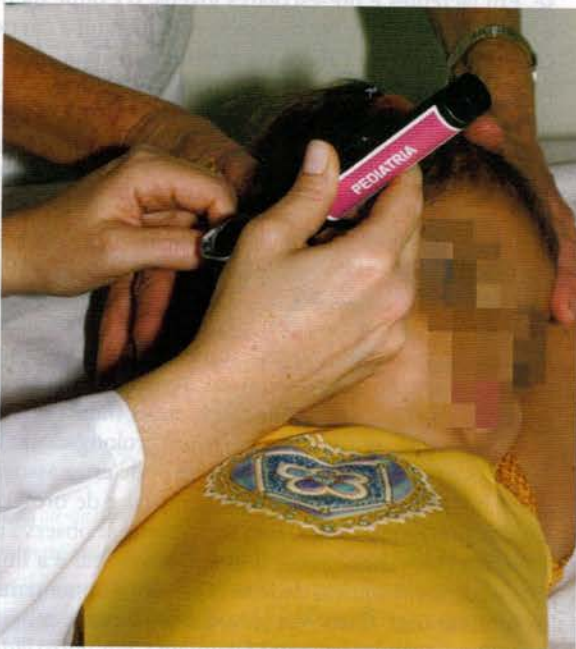

Figura 22.32 Técnica de contenção para realização da otoscopia.

A introdução do otoscópio é particularmente dolorosa em crianças com inflamação ou infecção do canal auditivo externo.

A otite média aguda é frequente em crianças acometidas por infecções do trato respiratório superior com idade inferior a 2. Este fato relaciona-se com as particularidades anatômicas e funcionais da tuba auditiva, que a tornam mais suscetível à obstrução nesta faixa etária. Dentre elas, destacam-se o menor suporte cartilaginoso e o mecanismo de abertura ineficiente, em decorrência de menor desenvolvimento muscular. Além disso, a tuba auditiva é mais curta e sua posição é mais horizontal em crianças pequenas, o que facilita o refluxo de secreção da nasofaringe para a orelha média. Os principais sinais sugestivos de otite média aguda em crianças são o abaulamento, a opacidade e a hiperemia moderada ou intensa da membrana timpânica e a diminuição de sua mobilidade à otoscopia pneumática. Por outro lado, os achados de coloração e mobilidade normais da membrana timpânica falam contra o diagnóstico de otite média aguda (Tabela 22.8 e Figura 22.33).

Tabela 22.8 Acurácia dos sinais de otite média aguda em crianças.

Sinais	Razão de verossimilhança positiva
<i>Cor da membrana timpânica</i>	
Opaca	34,0
Hiperemia intensa ou moderada	8,4
Hiperemia leve	1,4
Normal	0,2
<i>Posição da membrana timpânica</i>	
Abaulada	51,0
Retraída	3,5
Normal	0,5
<i>Mobilidade da membrana timpânica</i>	
Muito diminuída	31,0
Levemente diminuída	4,0
Normal	0,2

Adaptada de Rothman R, Owens T, Simel DL. Does this child have acute otitis media? JAMA. 2003; 290:1633-40.

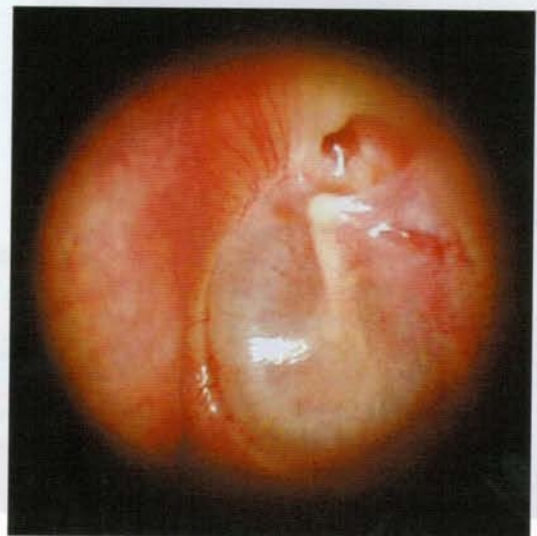

Figura 22.33 Aspecto da membrana timpânica na otite média aguda. A otoscopia mostra a membrana abaulada, opacificada e hiperemiada.

■ **Nariz e seios paranasais:** quando o recém-nascido dorme calmo, com a boca fechada, tem-se a clara indicação da permeabilidade nasal ao ar inspirado e expirado. Obstrução nasal e espirros frequentes são comuns, e muitas vezes causados pelo trauma decorrente da aspiração das vias respiratórias superiores ao nascimento. Deformidades ou malformações ocorrem por defeitos intrínsecos do próprio osso do nariz ou por pressão extrínseca intrauterina ou no momento do parto. Coriza mucosa, mucopurulenta ou mucopiossangüinolenta, em recém-nascidos, é muito rara e pode sugerir o diagnóstico de lues congênita. Em recém-nascidos e crianças com dificuldade respiratória, pode-se observar batimento de aletas nasais. Em crianças, a inspeção da porção anterior das narinas deve ser realizada utilizando-se o espéculo do otoscópio. Deve-se caracterizar a patência das vias nasais, observando-se desvio do septo nasal, edema da mucosa, sangramento ou secreções. A rinorreia mucopurulenta é observada em crianças com rinite infecciosa e sinusite. A descarga nasal purulenta unilateral de odor fétido pode ser causada por corpo estranho na narina. Em crianças com rinite alérgica, a mucosa nasal é pálida e edemaciada, e observam-se secreção nasal clara e edema de cornetos obstruindo a via respiratória. Naquelas com obstrução nasal importante e congestão venosa, podem ser observados edema e escurecimento dos tecidos inferiormente aos olhos. O hábito de friccionar o nariz para cima, com a palma ou o dorso das mãos, produz frequentemente um sulco horizontal proeminente no terço inferior do nariz, que caracteriza a fâcies da criança com rinite alérgica (Figura 22.34)

A semiologia dos seios paranasais deve considerar a idade da criança. Os seios maxilares e etmoidais aparecem ao nascimento, mas só os seios etmoidais são pneumatizados. Os seios maxilares estão geralmente aerados por volta dos 4 anos de idade e os esfenoidais, aos 5 anos, enquanto os seios frontais começam a se desenvolver com 7 a 8 anos de idade, mas só estarão completamente desenvolvidos na adolescência. À medida que os seios paranasais se tornam aerados, eles constituem locais potenciais para infecção. Os achados sugestivos de sinusite incluem eritema e ede-



Figura 22.34 Características faciais de criança com rinite alérgica. Observe o sulco horizontal proeminente no terço inferior do nariz produzido pelo hábito de coçar a ponta do nariz repetidamente.

ma dos cornetos nasais e descarga nasal purulenta. A dor à pressão ou percussão dos seios paranasais é um sinal não confiável em crianças pequenas, que tendem a referir dor mesmo a leves pressões sobre a face. O edema periorbital e a dor à compressão do canto medial da órbita são sugestivos de sinusite etmoidal. A dor de dente e a descarga nasal persistente proveniente do óstio do seio maxilar estão associadas à sinusite maxilar

■ **Boca e orofaringe:** em recém-nascidos, o exame da cavidade oral pode ser feito durante o choro, não sendo com uma necessidade de utilizar abaixador de língua para sua melhor visualização. O desvio da comissura labial durante o choro pode estar associado à paralisia facial causada por posturas anormais intrauterinas ou trauma de parto, como por exemplo, na compressão pelo fórceps. Ao exame das mucosas, podem-se observar *aftas de Bednar*, decorrentes de lesão traumática por aspiração ou limpeza agressiva na hora do parto. A saliva espessa é uma indicação de desidratação; secreção oral abundante pode ser decorrente de atresia de esôfago. A seguir, avalia-se a forma do palato, se normal ou em ogiva, e se há fenda, que pode ocorrer de maneira isolada ou associada ao lábio leporino. No palato, podem-se encontrar as *pérolas de Epstein*, que são pequenas formações esbranquiçadas junto à rafe mediana, compostas de restos celulares e sem implicações patológicas. Ao examinar o palato mole, devem-se pesquisar ainda úvula bífida e tumores. Na gengiva, verificam-se cistos de retenção gengival e dentes supranumerários. Estes devem ser avaliados quanto à sua implantação, já que habitualmente são frouxos e com raízes fracas, devendo ser extraídos devido ao risco de aspiração. Convém avaliar a mobilidade e o tamanho da língua. Os achados de língua grande e protrusa podem indicar anomalias congênitas, como a síndrome de Down, o hipotireoidismo congênito ou a síndrome de Beckwith-Wiedemann (macroglossia, gigantismo, onfalocela e hipoglicemia grave). Observa-se também o tamanho da mandíbula. Micrognatia ocorre isoladamente ou fazendo parte de alteração genética (síndrome de Pierre Robin). Nesta situação, pode ocorrer *glossoptose* (queda da língua) com obstrução de vias respiratórias e consequente cianose. Em lactentes e pré-escolares jovens, o exame da boca e da orofaringe deve ser realizado com a criança em posição supina e com a cabeça para frente, solicitando-se aos pais que segurem os braços da criança esticados ao redor da cabeça, para restrição dos movimentos (Figura 22.35)

As crianças maiores tendem a ser mais cooperativas e o exame é muitas vezes realizado sem a necessidade de contenção. Em algumas crianças, o palato mole sobe e a língua desce espontaneamente quando a boca é aberta, proporcionando uma visão global da região. Naquelas em que isto não ocorre, pode ser necessário usar o abaixador de língua, que não deve avançar além dos dois terços anteriores da língua, evitando o reflexo de vômito. Enquanto se realiza a inspeção da cavidade oral, deve-se prestar atenção ao hálito da criança. Um odor de acetona (*hálito cetônico*) pode ser sentido em crianças em jejum prolongado ou com diabetes descompensado. A halitose pode estar associada a má higiene dentária, infecção gengival e de orofaringe ou sinusite. Em lactentes, frequentemente se observa uma cobertura esbranquiçada sobre a mucosa oral e a língua, que pode ser resquício de leite ingerido recentemente ou candidíase oral. Caso seja leite, ao se raspar a cobertura com uma espátula, esta sairá facilmente. Por outro lado, as lesões de candidíase oral são de difícil remoção e sua ras-

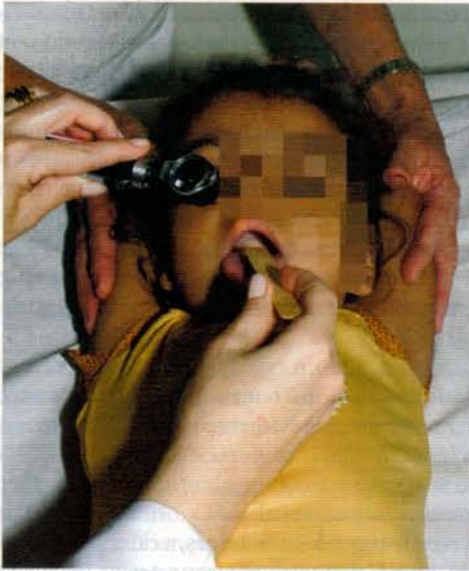

Figura 22.35 Técnica de contenção para exame da orofaringe.

pagem pode provocar sangramento. O aspecto da *língua em framboesa*, decorrente do aumento e da vermelhidão das papilas linguais, pode ser observado em crianças com infecção estreptocócica ou doença de Kawasaki. A *língua geográfica*, caracterizada por áreas bem demarcadas de coloração diferente, com aspecto de mapa, representa uma descamação cíclica irregular da superfície da língua e não tem significado patológico. Ao examinar os dentes, deve-se considerar o seu aspecto, a cronologia da erupção e as condições da gengiva. O início da erupção dentária geralmente ocorre no primeiro ano de vida, mais frequentemente por volta dos 6 meses de idade, e os dentes inferiores, em geral, nascem um pouco antes que os superiores. Os dentes permanentes começam a aparecer por volta dos 6 anos de idade e a substituição dos dentes decíduos ocorre na mesma ordem do seu aparecimento (Tabela 22.9)

O atraso na erupção dentária pode ser um sinal de atraso no desenvolvimento esquelético, como ocorre no hipotireoidismo congênito. As *cáries de mamadeira* são observadas em algumas crianças que fazem uso frequente e prolongado de mamadeira, especialmente naquelas que mamam à noite, ao dormir (Figura 22.36)

O tamanho das amígdalas varia consideravelmente entre as crianças. Em recém-nascidos, as amígdalas são praticamente invisíveis, aumentando progressivamente durante

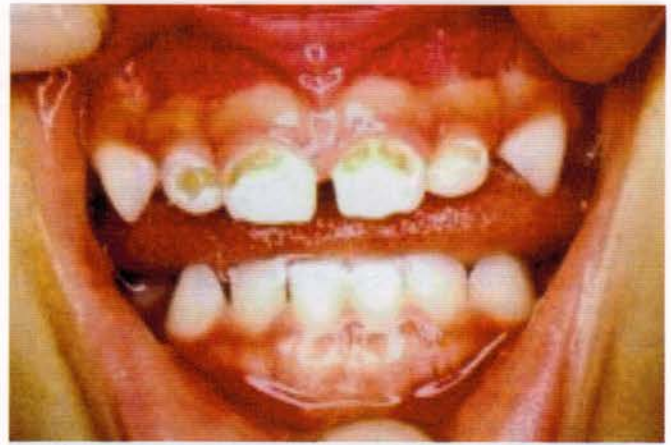

Figura 22.36 Cáries de mamadeira.

a infância, até alcançar o seu tamanho máximo entre 6 e 9 anos de idade. As criptas amigdalíneas em crianças são frequentemente profundas e podem acumular células epiteliais descamadas, linfócitos, bactérias e outros resíduos que calcificam, formando concreções brancas, que podem persistir por meses. Além disso, as criptas amigdalíneas podem conter restos alimentares. A faringoamigdalite estreptocócica é rara em crianças com idade inferior a 2 anos, com pico de incidência entre 5 e 10 anos. Os principais achados ao exame físico são hiperemia e aumento do tamanho das amígdalas, com exsudato purulento e petéquias no palato mole. As crianças com obstrução crônica das vias respiratórias superiores causada por hipertrofia de adenoide e de amígdalas podem ter fácies adenoideana, caracterizada por boca permanentemente aberta, protrusão do maxilar, hipotonia do lábio inferior e palato em ogiva (Figuras 22.37 e 22.38).

Tabela 22.9 Cronologia da erupção dos dentes decíduos e permanentes.

Tipo de dente	Decíduos (idade em meses)	Permanentes (idade em anos)
Incisivos centrais	5 a 8	6 a 8
Incisivos laterais	5 a 11	7 a 9
Caninos	24 a 30	11 a 12
Primeiros pré-molares	–	10 a 12
Segundos pré-molares	–	10 a 12
Primeiros molares	16 a 20	6 a 7
Segundos molares	24 a 30	11 a 13
Terceiros molares	–	17 a 22

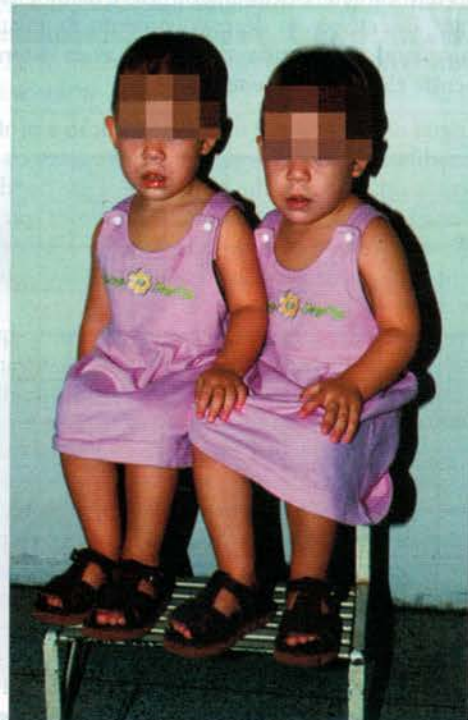

Figura 22.37 Fácies do respirador bucal crônico. Observe a boca permanentemente aberta, protrusão do maxilar e hipotonia do lábio inferior.

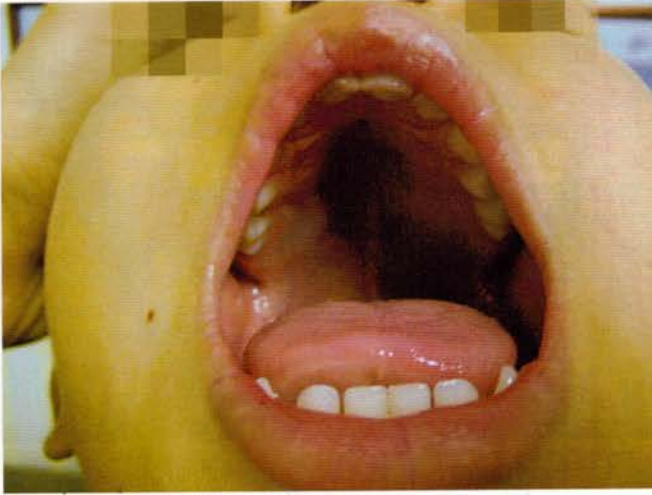

Figura 22.38 Palato em ogiva.

Pescoço

Recém-nascidos e lactentes têm o pescoço curto, dificultando o exame. A discreta extensão da cabeça possibilita sua melhor visualização. Deve-se palpar a parte mediana a fim de detectar bócio e observar a ocorrência de fístulas, cistos e restos de arcos branquiais. Na sua parte lateral, verifica-se se há estase jugular e palpa-se o músculo esternocleidomastóideo com o objetivo de verificar contraturas, como as que ocorrem no torcicolo congênito. Deve-se explorar a mobilidade e o tônus do pescoço, a fim de afastar anomalias das vértebras cervicais. Avalia-se a ocorrência de pele redundante na nuca, observada, por exemplo, na síndrome de Down ou na parte lateral (*pescoço alado*), observada na síndrome de Turner.

Sistema respiratório

Particularidades anatómicas e funcionais da criança

As crianças têm características anatómicas e fisiológicas que as tornam mais suscetíveis ao desenvolvimento de insuficiência respiratória quando acometidas de patologias do sistema respiratório. Dentre elas, destacam-se:

- A língua dos lactentes é maior em relação à orofaringe e a mandíbula é menor, em comparação com os adultos. Assim, a língua preenche grande parte da cavidade oral das crianças. Consequentemente, situações que causam perda do tônus muscular e deslocamento posterior da língua podem causar obstrução grave das vias respiratórias superiores em crianças
- A respiração é predominantemente nasal até o quarto ou sexto mês de idade. Assim, patologias que levam à obstrução nasal podem causar desconforto respiratório importante e crises de apneia nesta faixa etária
- As vias respiratórias em crianças têm menor diâmetro e são mais curtas e em menor número do que em adultos. Como a resistência ao fluxo de ar é inversamente proporcional à quarta potência do raio da via respiratória, reduções relativamente pequenas no diâmetro da via respiratória resultam em aumento proporcionalmente maior da resistência ao fluxo de ar e do trabalho da respiração em crianças
- Em adolescentes e adultos, a porção mais estreita da via respiratória é no nível das cordas vocais (rima glótica) e a laringe tem formato cilíndrico. Em crianças menores de 10 anos, a porção mais estreita da via respiratória é

inferior às cordas vocais, no nível da cartilagem cricoide, e a laringe assume a forma de funil, devido ao tamanho relativamente menor da cartilagem cricoide em relação à cartilagem tireoide. Consequentemente, patologias que acometem a região subglótica, como as laringites virais, podem resultar em aumento importante da resistência ao fluxo de ar nesta região e insuficiência respiratória aguda, particularmente em crianças mais jovens

- Em crianças, o menor suporte cartilaginoso da árvore traqueobrônquica a torna mais complacente e suscetível ao colapso dinâmico durante a inspiração na obstrução das vias respiratórias
- A caixa torácica em crianças é mais complacente do que em adultos, devido à consistência cartilaginosa dos ossos e ao menor desenvolvimento da musculatura respiratória. A maior complacência torácica resulta na necessidade de realizar maior esforço inspiratório para produzir um volume corrente adequado
- Em recém-nascidos e lactentes, a caixa torácica é arredondada, com o diâmetro anteroposterior igual ao transversal, devido à posição mais horizontal das costelas, quase perpendiculares à coluna vertebral. Com o crescimento, as costelas se tornam oblíquas, dirigindo-se para baixo e para frente. No final do primeiro ano de vida, o diâmetro transversal torna-se maior que o anteroposterior, adquirindo o formato elíptico do adulto, por volta dos 7 anos de idade. O formato arredondado do tórax confere desvantagem à mecânica respiratória de crianças pequenas, porque ocorre menor elevação das costelas durante a contração da musculatura intercostal
- A inserção do diafragma em crianças é mais horizontal e elevada (na altura da oitava e da nona vértebras torácicas), enquanto no adulto, o diafragma insere-se obliquamente, na altura da nona e da décima vértebras torácicas. Consequentemente, em crianças, o movimento do diafragma é menor durante a inspiração, o que limita a expansibilidade da caixa torácica
- As crianças são mais suscetíveis à fadiga respiratória do que os adultos, porque têm musculatura respiratória menos desenvolvida e frequência respiratória mais elevada.

Exame físico do tórax

No exame físico, devem ser contemplados os seguintes itens:

- **Abordagem geral:** como já foi ressaltado, em recém-nascidos, é importante que se faça o exame do sistema respiratório com o bebê calmo, já que o choro causará alteração dos parâmetros que devem ser medidos em repouso. O exame de lactentes e pré-escolares jovens deve também ser realizado, idealmente, com a criança calma e, de preferência, no colo da mãe, para evitar o choro. As crianças maiores e os adolescentes devem ser examinados da mesma maneira que os adultos
- **Deformidades torácicas:** as deformidades torácicas são comuns em crianças e podem ser congênicas ou adquiridas. As deformidades adquiridas decorrem da maior flexibilidade das costelas, que têm sua conformação alterada quando submetidas às trações musculares causadas por problemas cardiorrespiratórios ou resultantes de cirurgias torácicas. O *pectus excavatum* (peito escavado ou tórax em funil) caracteriza-se por uma depressão na parte inferior do esterno (Figura 22.39A). O peito escavado congênito, quando constitui achado isolado, geralmente não se associa a alterações respiratórias ou circulatórias,

e representa apenas um problema estético para a maioria das crianças. O peito escavado adquirido pode ser observado em algumas crianças com desconforto respiratório prolongado de início precoce, nos primeiros anos de vida, e normalmente regride quando a respiração se normaliza. O *pectus carinatum* (peito de pombo ou tórax em quilha) caracteriza-se por uma saliência na porção inferior do esterno (Figura 22.39B). Em algumas crianças, é um achado isolado, enquanto em outras, pode ser um sinal de alteração cardiopulmonar crônica

O tórax em barril ou tonel caracteriza-se pelo aumento do diâmetro anteroposterior do tórax em geral observado em crianças com patologias obstrutivas crônicas de vias respiratórias inferiores e aprisionamento de ar nos pulmões, como os ataques de asma brônquica. A cifoescoliose, ou desvio lateral da coluna, altera a conformação da caixa torácica e pode comprometer a função do sistema respiratório. O *tórax em forma de sino* pode ser observado em crianças acometidas por doenças neuromusculares, como a amiotrofia espinal tipo 1 (doença de Werdnig-Hoffmann)

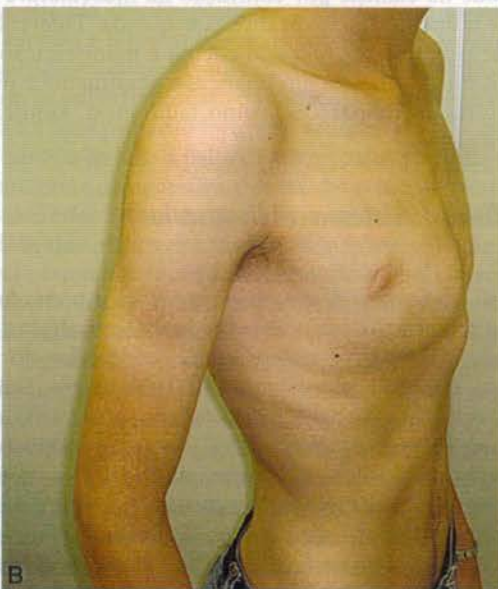
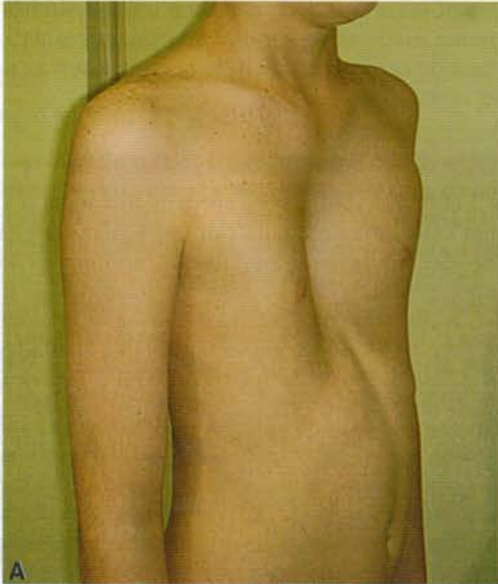
Figura 22.39 (A) *Pectus excavatum*. (B) *Pectus carinatum*.

- **Tipos de respiração:** em recém-nascidos, particularmente em prematuros, comumente observa-se uma respiração periódica caracterizada por padrão respiratório irregular, com períodos de pausas respiratórias curtas (cerca de 5 segundos), na ausência de qualquer anormalidade. As *crises de apneia* caracterizam-se por pausas maiores do que 20 s e geralmente se acompanham de cianose e bradicardia. São frequentes em bebês prematuros acometidos de infecções e podem ocorrer em crianças de qualquer idade associadas a patologias do sistema nervoso central e obstrução de vias respiratórias. Na apneia central, causada por infecções, hemorragias ou malformações do sistema nervoso central, observa-se uma pausa respiratória sem nenhum esforço respiratório aparente. Na apneia obstrutiva, observa-se redução ou ausência do fluxo de ar em associação a um esforço inspiratório vigoroso. A apneia obstrutiva do sono ocorre em crianças com obstrução parcial ou completa das vias respiratórias durante o sono, que se manifesta por roncos e distúrbios do sono. Em crianças com menos de 3 anos de idade, as costelas são horizontalizadas, a musculatura intercostal é pouco desenvolvida e a caixa torácica é mole e flexível. Nesta faixa etária, as costelas não se movem muito e a movimentação da respiração é predominantemente abdominal, pois o aumento do volume da caixa torácica ocorre, sobretudo, pela contração do diafragma. Em crianças maiores, observa-se o tipo respiratório costoabdominal do adulto. Normalmente, o abdome eleva-se na inspiração e deprime-se na expiração. Em crianças com paralisia diafragmática unilateral por lesão traumática do nervo frênico (durante o parto ou cirurgia cardíaca), observa-se o *movimento paradoxal do abdome*, caracterizado pela retração do abdome na inspiração, devido à imobilidade do hemidiafragma, que é aspirado para o tórax, deprimindo a parede abdominal do lado acometido (Figura 22.40)

- **Frequência respiratória:** em recém-nascidos e lactentes, a frequência respiratória deve ser contada durante 1 min, pois a frequência, a amplitude e o ritmo respiratório variam consideravelmente aos menores estímulos. A Tabela 22.10 mostra a frequência respiratória normal em cada faixa etária

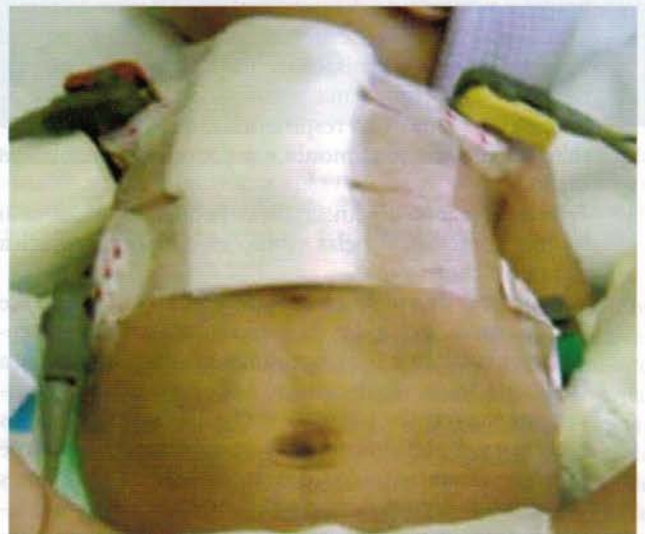

Figura 22.40 Lactente com paralisia diafragmática à esquerda pós-cirurgia cardíaca. Durante a inspiração, observa-se retração do abdome do lado esquerdo, que é aspirado para o tórax, deprimindo a parede abdominal.

Tabela 22.10 Valores de frequência respiratória em movimentos respiratórios por minuto (rpm) de acordo com a idade.

Idade	Frequência respiratória (rpm)
Recém-nascido	30 a 60
1 a 6 meses	25 a 35
6 a 12 meses	20 a 30
1 a 2 anos	20 a 30
2 a 6 anos	20 a 25
6 a 10 anos	18 a 20
> 10 anos	12 a 20

Estudos realizados em países em desenvolvimento, com baixo acesso a radiografias de tórax, evidenciaram que, dentre todos os sinais clínicos, a taquipneia, definida segundo a Organização Mundial da Saúde como a frequência respiratória > 60 movimentos respiratórios por minuto (rpm) em crianças com menos de 2 meses, > 50 rpm em crianças de 2 a 12 meses e > 40 rpm em crianças maiores de 12 meses, é o sinal com maior sensibilidade (74%) e especificidade (67%) para o diagnóstico de pneumonia, em crianças com idade inferior a 5 anos de idade. Em lactentes, frequência respiratória > 50 rpm e/ou retrações torácicas têm valor preditivo positivo de 45% e valor preditivo negativo de 83% para o diagnóstico de pneumonia. Além disso, frequência respiratória > 70 rpm em crianças com menos de 1 ano de idade é fator preditivo para hipoxemia, com sensibilidade de 63% e especificidade de 89%

- **Alterações do esforço e ruídos respiratórios:** as obstruções das vias respiratórias superiores ou extratorácicas, causadas, por exemplo, por laringite ou epiglote, manifestam-se com aumento do tempo inspiratório, estridor inspiratório e retrações supraesternais e do terço inferior do esterno. As obstruções das vias respiratórias inferiores, causadas, por exemplo, por asma ou bronquite, manifestam-se com aumento do tempo expiratório, sibilos expiratórios, retrações subcostais e intercostais baixas e aumento do diâmetro anteroposterior do tórax. O *gemido expiratório*, causado pelo fechamento parcial da glote durante a expiração, constitui sinal de gravidade associado à hipoxemia, secundária ao colapso alveolar e de pequenas vias respiratórias, que ocorre em patologias como a pneumonia e a doença da membrana hialina
- **Frêmito toracovocal:** em crianças pequenas, avalia-se o frêmito toracovocal pelas vibrações da parede torácica durante o choro
- **Percussão e ausculta:** em recém-nascidos, lactentes e pré-escolares, a escassez da musculatura e do tecido celular subcutâneo e o menor tamanho da caixa torácica facilitam a transmissão do som. Assim, o som é hiper-resonante à percussão, os ruídos respiratórios são mais altos e rudes e a supressão completa do murmúrio vesicular é rara. Em recém-nascidos, estertores finos ou crepitantes são comuns logo após o nascimento, assim como roncões de transmissão decorrentes de obstrução nasal. Em crianças, crepitações e respiração brônquica têm sensibilidade de 75% e especificidade de 57% para o diagnóstico de pneumonia.

Sistema cardiovascular

Transição da circulação fetal para a pós-natal

A circulação fetal caracteriza-se pelo *shunt* entre o átrio direito e o átrio esquerdo, pelo forame oval, e entre a aorta e a artéria pulmonar, por meio do canal arterial. A resistência vascular pulmonar é elevada e as trocas gasosas ocorrem na placenta. Ao nascimento, ocorrem mudanças importantes no sistema circulatório. Com a ligadura do cordão umbilical e a remoção da placenta, o fluxo sanguíneo pela veia cava inferior diminui, resultando em queda da pressão no átrio direito. O pulmão assume a realização das trocas gasosas e há aumento do fluxo sanguíneo pulmonar. Consequentemente, ocorre aumento do retorno venoso pelas veias pulmonares e da pressão no átrio esquerdo, que se torna maior que a pressão no átrio direito, resultando em fechamento do forame oval. Após o nascimento, com o aumento da oxigenação e a diminuição das concentrações plasmáticas de prostaglandina E₂, ocorre o fechamento do canal arterial em um período de horas ou alguns dias, separando a circulação pulmonar e a sistêmica, e estabelecendo o padrão circulatório pós-natal normal. Se o forame oval não fecha após o nascimento, situação chamada forame oval patente, o *shunt* entre o átrio esquerdo e o átrio direito persiste. Da mesma maneira, se o canal arterial permanece aberto (persistência do canal arterial), o *shunt* entre a aorta e a artéria pulmonar se mantém.

Apresentação clínica das cardiopatias congênitas

De cada 1.000 nascidos vivos, aproximadamente 13 crianças nascem com uma anomalia cardiovascular congênita. As apresentações clínicas mais comuns das cardiopatias congênitas são *sopro cardíaco*, *cianose central* e *insuficiência cardíaca congestiva*. A história frequentemente revela dificuldades alimentares, com sudorese excessiva durante as mamadas e baixo ganho de peso. Dor torácica secundária à isquemia miocárdica pode ocorrer em crianças com estenose aórtica grave ou origem anômala da artéria coronária esquerda, proveniente da artéria pulmonar. As crianças com cardiopatias que envolvem a estenose do infundíbulo da artéria pulmonar com comunicação interventricular, como a tetralogia de Fallot, podem apresentar crises de hipoxia, com aumento súbito da intensidade da cianose por contração da musculatura infundibular e aumento do *shunt* direita-esquerda. Diferentemente do que ocorre em adultos, o edema é manifestação tardia de insuficiência cardíaca em crianças e geralmente é precedido de outras manifestações, como taquipneia, taquicardia e hepatomegalia.

Exame físico do sistema cardiovascular

Inspeção

Devem-se observar o *desenvolvimento físico* e o *estado nutricional* da criança. As crianças com doenças cardíacas congênitas podem ter peso e comprimento adequados ao nascer, entretanto, muitas delas evoluem com subnutrição. Devem-se também verificar os achados *dismórficos*, pois várias cardiopatias congênitas estão associadas a alterações cromossômicas e síndromes *dismórficas* não cromossômicas. Por exemplo, o defeito completo do septo atrioventricular ocorre em aproximadamente 30% das crianças com síndrome de Down. Nas crianças que evoluem com insuficiência cardíaca congestiva e cardiomegalia, pode-se observar o *abaulamento do hemitórax* esquerdo (Figura 22.41).

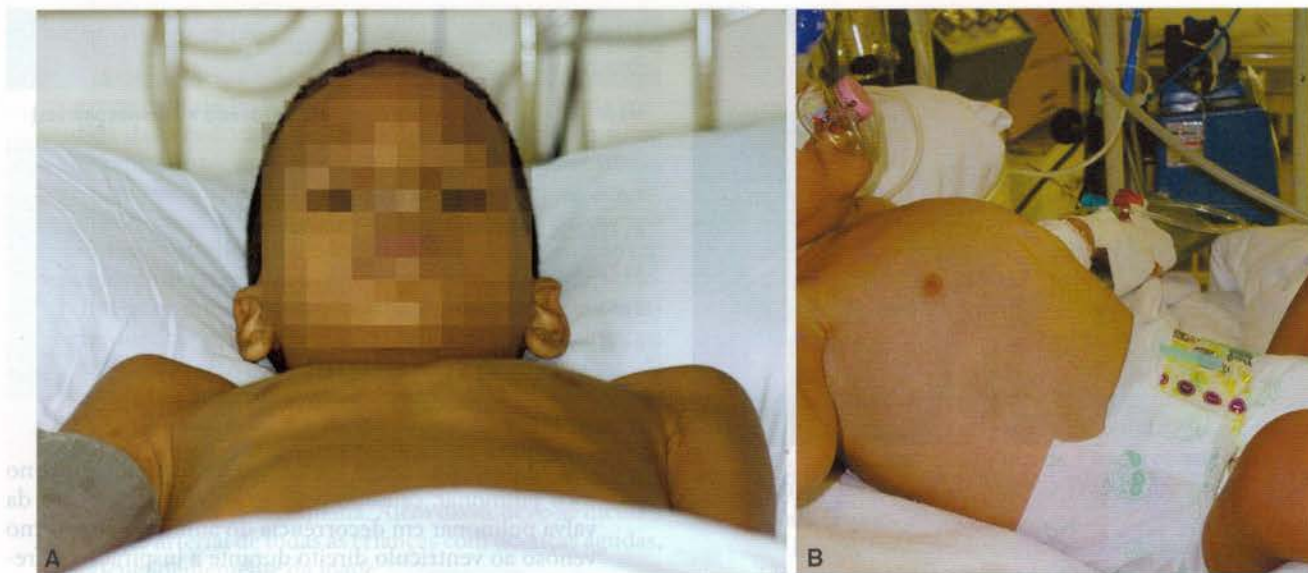

Figura 22.41 Abaulamento do hemitórax esquerdo em pacientes com cardiomegalia secundária à cardiopatia congênita.

Palpação

A palpação envolve os passos listados a seguir:

- **Ictus cordis:** em crianças pequenas, o coração está localizado em posição mais elevada e mais próxima da horizontal, devido à inserção mais elevada do diafragma. Com o desenvolvimento do tórax, o coração se desloca para baixo e para dentro. Assim, o *ictus* normalmente se localiza no quarto espaço intercostal esquerdo, à esquerda da linha hemiclavicular em crianças com menos de 4 anos de idade, e na linha hemiclavicular entre 4 e 6 anos. A partir dos 7 anos de idade, o *ictus* se situa normalmente no quinto espaço intercostal esquerdo, à direita da linha hemiclavicular. Em crianças com dextrocardia, o *ictus* encontra-se no hemitórax direito. O aumento da amplitude do *ictus* pode ser observado na hipertrofia do ventrículo esquerdo ou em estados hiperdinâmicos, enquanto a diminuição da amplitude do *ictus* acontece na insuficiência cardíaca congestiva.
- **Ventrículo direito:** pode ser palpado com as pontas do segundo e terceiro dedos da mão direita, à esquerda do apêndice xifoide (Figura 22.42). Normalmente, sente-se um impulso fraco; caso o ventrículo direito esteja aumentado, uma pulsação forte será sentida.
- **Pulsos arteriais:** a palpação dos pulsos arteriais deve ser bidigital e comparativa, ou seja, deve-se comparar a intensidade dos pulsos dos membros superiores com a intensidade dos pulsos dos membros inferiores (Figura 22.43). Na coarctação da aorta, os pulsos dos membros superiores são amplos, enquanto os pulsos dos membros inferiores são fracos ou ausentes.
- Em condições de insuficiência aórtica e persistência do canal arterial, observa-se aumento da amplitude dos pulsos, em decorrência do grande diferencial entre as pressões sistólica e diastólica. Nestas situações, deve-se verificar o *pulso em martelo d'água*, elevando-se o membro superior e envolvendo o braço da criança com uma das mãos (Figura 22.44). Por outro lado, a diminuição global da amplitude dos pulsos é um sinal de choque circulatório.
- **Tempo de enchimento capilar:** com o membro superior do paciente elevado levemente superior ao nível do coração,

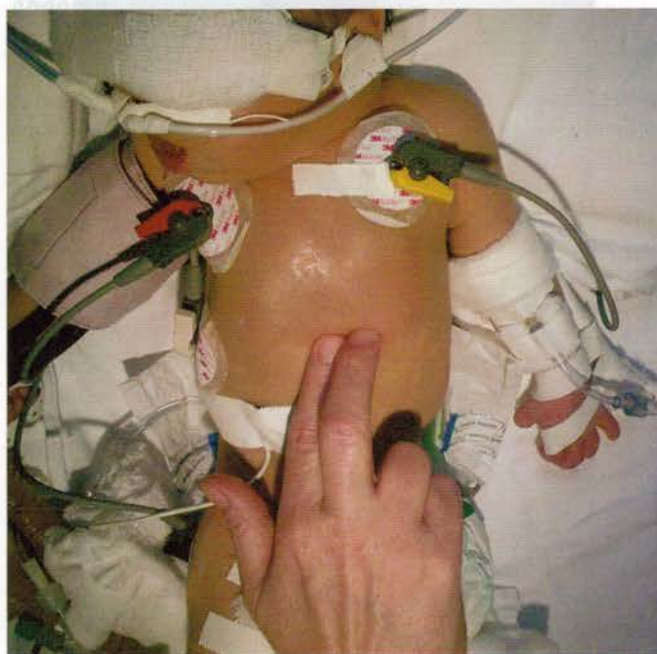

Figura 22.42 Técnica de palpação do ventrículo direito em recém-nascido portador de coarctação de aorta e hipertensão pulmonar. Pressionando-se o precórdio à esquerda do apêndice xifoide com o primeiro e o segundo dedos da mão direita, sente-se o ventrículo direito aumentado.

aplica-se pressão firme à falange distal do dedo indicador do paciente durante 5 s e conta-se o tempo até que a reperfusão do dedo seja completa. O tempo de enchimento capilar é considerado normal quando for menor ou igual a 2 s. O prolongamento do tempo de enchimento capilar maior que 2 s indica má perfusão tecidual. O tempo de enchimento capilar maior ou igual a 3 s tem sensibilidade de 86%, especificidade de 47%, valor preditivo positivo de 41% e valor preditivo negativo de 88% para prever fluxo sanguíneo inadequado em crianças. Ressalta-se que a baixa temperatura do ambiente também pode prolongar o tempo de enchimento capilar.

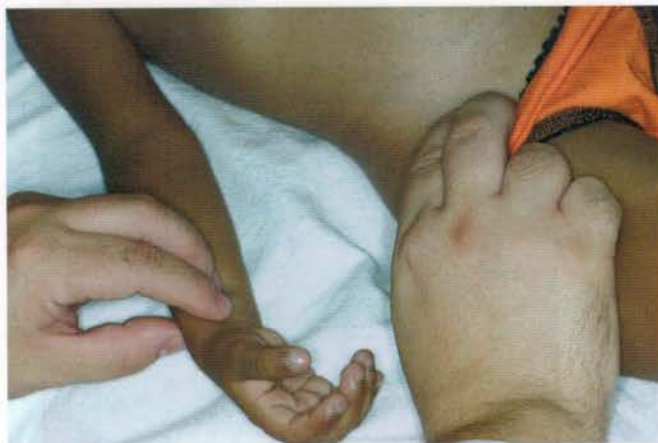

Figura 22.43 Técnica de palpação bidigital dos pulsos arteriais – comparação entre a intensidade dos pulsos dos membros superiores com a dos membros inferiores.

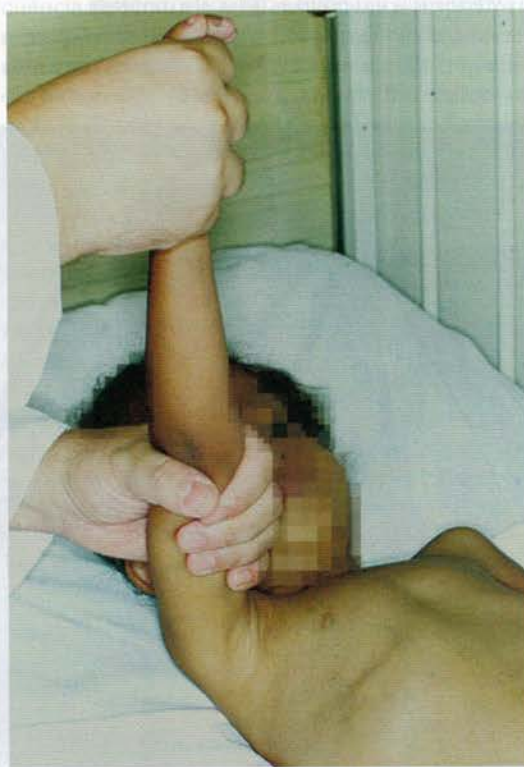

Figura 22.44 Técnica de palpação do pulso em martelo d'água.

Ausculta

Algumas particularidades da ausculta cardíaca em crianças e adolescentes são:

- **Frequência cardíaca:** a Tabela 22.11 contém os valores da frequência cardíaca normal em função das faixas etárias
- **Ausculta:** na criança pequena, a caixa torácica é mais delgada e, conseqüentemente, as bulhas são mais audíveis. A *arritmia sinusal*, caracterizada pelo aumento da frequência cardíaca na inspiração e diminuição na expiração, é um achado normal em crianças e decorre da variação fisiológica, relacionada com a respiração, dos impulsos provenientes do nó sinusal. As extrassístoles são comuns em crianças saudáveis e costumam ser benignas.

Tabela 22.11 Valores de frequência cardíaca em batimentos por minuto (bpm) de acordo com a idade.

Idade	Frequência cardíaca (bpm) (média • 2 desvios padrões)
Recém-nascido	140 ± 50
1 a 6 meses	130 ± 50
6 a 12 meses	115 ± 40
1 a 2 anos	110 ± 40
2 a 6 anos	105 ± 35
6 a 10 anos	95 ± 30
> 10 anos	85 ± 30

nas. O desdobramento fisiológico da segunda bulha no foco pulmonar, causado pelo atraso do fechamento da valva pulmonar em decorrência do aumento do retorno venoso ao ventrículo direito durante a inspiração, é frequentemente observado em crianças, particularmente em pré-escolares e escolares. Um *sopro inocente* pode ser auscultado em aproximadamente 50% das crianças saudáveis. Caracteriza-se por sopro sistólico suave, grau + ou ++, mais audível na borda esternal esquerda baixa, e resulta da turbulência do fluxo sanguíneo gerada pela ejeção do sangue do ventrículo esquerdo na raiz da aorta. Em recém-nascidos, sopros inocentes são menos comuns e, portanto, a ausculta de sopro em neonatos é preocupante, particularmente se ele não for suave. Ocasionalmente, em recém-nascidos a termo, ausculta-se um sopro sistólico no terceiro ou quarto espaço intercostal ao longo da borda esternal esquerda, nas primeiras 48 h de vida. Quando é um achado isolado, sem qualquer sintomatologia associada, como taquicardia, taquipneia e cianose, costuma ser destituído de significado patológico e, em geral, desaparece no fim dos três primeiros meses de vida. O *sopro fisiológico* resulta da turbulência causada pelo aumento do fluxo sanguíneo, em situações como a febre e a anemia, e frequentemente se associa à taquicardia. À ausculta, assemelha-se ao sopro inocente. Os *sopros orgânicos* são em geral rudes, de grau igual ou maior do que +++, e encontrados em crianças com cardiopatias congênicas ou adquiridas. A comunicação interventricular é a anomalia cardíaca congênita mais comum, diagnosticada em 20% dos pacientes com cardiopatia congênita. Caracteriza-se por um orifício localizado no septo interventricular pelo qual ocorre a passagem de sangue entre o ventrículo esquerdo, geralmente com maior pressão, e o ventrículo direito. À ausculta, nota-se um sopro holossistólico, intenso e rude, geralmente acompanhado de frêmito, na borda esternal esquerda, com irradiação para axila e dorso. Nos primeiros dias de vida, entretanto, este sopro pode não ocorrer, devido ao aumento das pressões no território vascular pulmonar e no ventrículo direito. A persistência do canal arterial é bastante comum em recém-nascidos prematuros e pode ser responsável por quadros graves de insuficiência cardíaca congestiva. A passagem de sangue entre a aorta e a artéria pulmonar pelo canal arterial produz um sopro contínuo (sistólico e diastólico), intenso e áspero, *tipo maquinaria*, frequentemente acompanhado de frêmito, no segundo espaço intercostal esquerdo, com irradiação para a região infraclavicular esquerda

- **Avaliação da pressão arterial:** a incidência de hipertensão arterial em crianças varia de 0,8 a 9%; não é rara, embora seja muito menor que em adultos (15 a 20%). A Academia Americana de Pediatria recomenda a realização da medida da pressão arterial como parte do cuidado médico de rotina de todas as crianças maiores de 3 anos de idade, e naquelas menores de 3 anos com uma ou mais das seguintes condições: história de prematuridade, baixo peso ao nascer ou complicações perinatais, com internação em unidade de terapia intensiva; cardiopatia congênita; infecções recorrentes do trato urinário, hematuria ou proteinúria; doença renal conhecida ou malformações urológicas; história familiar de doença renal congênita; transplante de órgãos ou de medula óssea; tratamento com substâncias que causem o aumento da pressão arterial; outras doenças sistêmicas associadas à hipertensão arterial (neurofibromatose, esclerose tuberosa etc.); evidências de elevação da pressão intracraniana. Além disso, deve-se medir a pressão arterial de todas as crianças com doenças agudas, independentemente da idade
- **Técnica de medida da pressão arterial:** a medida correta da pressão arterial em crianças requer a utilização de esfigmomanômetro com manguito de tamanho apropriado. A parte interna de borracha, não a parte externa de tecido, deve cobrir pelo menos dois terços do comprimento do braço e envolver 80 a 100% de sua circunferência, com ou sem superposição. Um manguito muito pequeno resulta em valores falsamente elevados de pressão arterial; um manguito muito grande, entretanto, não falseia níveis elevados de pressão arterial. Portanto, na ausência de um manguito de tamanho ideal, deve-se optar pelo de maior tamanho. Por convenção, a pressão arterial deve ser medida em uma sala quieta, com a criança sentada, calma e em repouso, com o braço direito totalmente exposto sobre uma superfície, com o cotovelo na altura do coração. O manguito deve ser inflado a 20 mmHg acima da pressão necessária para ocluir o pulso braquial. A pressão é então liberada 2 a 3 mmHg/s, enquanto o examinador identifica os sons de Korotkoff, com o estetoscópio colocado sobre a artéria braquial. O primeiro som (K1) designa a pressão arterial sistólica e o desaparecimento de todos os sons (K5), a pressão arterial diastólica. Em algumas crianças, os sons de Korotkoff podem ser ouvidos até 0 mmHg, devendo-se considerar o abafamento dos sons (K4) como a pressão diastólica nestas circunstâncias. É importante realizar medidas repetidas de pressão arterial em pelo menos três ocasiões diferentes, para confirmar o diagnóstico de hipertensão arterial, exceto em casos de elevações extremas da pressão arterial, em crianças sintomáticas ou agudamente doentes, que devem ser prontamente tratadas. As medidas devem ser realizadas em posição sentada e deitada. Na primeira avaliação de hipertensão arterial, deve-se medir a pressão arterial nos quatro membros para descartar coarctação da aorta. O período do dia pode afetar a pressão arterial que segue um ritmo circadiano, sendo mais alta durante o dia e mais baixa à noite, durante o sono. Em recém-nascidos e lactentes, a pressão arterial deve ser medida com a criança deitada, e todos os esforços devem ser feitos para que a criança fique quieta, lembrando que alimentação e sucção aumentam a pressão arterial. Para este grupo de crianças, o método auscultatório é muitas vezes difícil, optando-se pela utilização de dispositivos oscilométricos ou Doppler

- **Definição de hipertensão arterial em crianças:** o crescimento é o maior determinante da pressão arterial normal na infância e na adolescência. Os dados obtidos com a realização de estudos epidemiológicos originaram tabelas de pressão arterial para crianças e adolescentes, segundo a idade, o sexo e a estatura (Tabelas 22.12 e 22.13). Considera-se *pré-hipertensão* quando os valores da pressão arterial sistólica e/ou diastólica são iguais ou superiores ao percentil 90 e inferiores ao percentil 95 em crianças, ou maiores do que 120/80 mmHg em adolescentes. O diagnóstico de *hipertensão arterial* é feito quando os valores da pressão sistólica e/ou diastólica são iguais ou superiores ao percentil 95. Quando os valores de pressão arterial estão acima do percentil 95 apenas no consultório, deve-se considerar o diagnóstico de hipertensão “do aventa! branco”. Para lactentes menores de 1 ano, recomenda-se a utilização de curvas de pressão arterial segundo o sexo e a idade (Figura 22.45).

Em recém-nascidos, a pressão arterial aumenta com a idade gestacional, idade pós-concepcional e peso ao nascer, considerando-a elevada quando acima do limite de 95% do intervalo de confiança das curvas de pressão arterial (Figura 22.46).

Abdome

Técnica do exame

A palpação do abdome deve ser feita com a criança calma e em decúbito dorsal. A fim de relaxar a parede abdominal e facilitar o exame, pode-se realizar a flexão dos joelhos e dos quadris do paciente. Em recém-nascidos, a palpação abdominal fica tecnicamente muito mais fácil quando realizada com o bebê dormindo. Deve-se tentar realizá-la logo no início do exame físico. Com as mãos limpas e aquecidas, palpa-se o abdome suave e superficialmente, iniciando-se na fossa ilíaca e dirigindo-se no sentido cranial ao rebordo costal. Após a palpação superficial, faz-se uma palpação mais profunda. Em crianças com dor abdominal, deve-se inicialmente realizar a palpação dos locais distantes do ponto máximo de dor, deixando as regiões mais comprometidas para o final.

Particularidades da criança

Em recém-nascidos e lactentes, o abdome é protuberante, pois a musculatura da parede abdominal é pouco desenvolvida. O abdome deprimido ou escavado em bebês sugere o deslocamento de parte do conteúdo abdominal para o tórax, como ocorre na hérnia diafragmática. Por outro lado, abdome distendido, com onda peristáltica visível, sugere obstrução do trato gastrointestinal.

O umbigo deve ser examinado em todos os recém-nascidos. O cordão umbilical normalmente contém duas artérias e uma veia. As artérias são identificadas como vasos de paredes espessas e de menor calibre, enquanto a veia tem maior calibre e paredes mais finas. A artéria umbilical única pode estar associada a anomalias renais ou problemas genéticos, particularmente a trissomia do 18. Inicialmente gelatinoso, o coto umbilical começa a secar, mumificando-se em torno do terceiro ou quarto dia de vida, e costuma cair em torno do sexto ao décimo quinto dia. Deve-se observar se há secreções na base do coto umbilical ou de eritema da pele em torno da implantação umbilical. Secreção purulenta na base do coto, com edema e hiperemia da parede abdominal, especialmente formando um triângulo na parte superior do umbigo, indicam *onfalite*, infecção de alto risco para a criança. A limpeza com álcool a 70% nesta região é um impor-

Tabela 22.12 Valores de pressão arterial para meninos por idade e percentil de estatura.

Idade (anos)	Percentil de PA	Percentil de estatura													
		PAS, mmHg							PAD, mmHg						
		5	10	50	25	75	90	95	5	10	50	25	75	90	95
1	50	80	81	83	85	87	88	89	34	35	36	37	38	39	39
	90	94	95	97	99	100	102	103	49	50	51	52	53	53	54
	95	98	99	101	103	104	106	106	54	54	55	56	57	58	58
	99	105	106	108	110	112	113	114	61	62	63	64	65	66	66
2	50	84	85	87	88	90	92	92	39	40	41	42	43	44	44
	90	97	99	100	102	104	105	106	54	55	56	57	58	58	59
	95	101	102	104	106	108	109	110	59	59	60	61	62	63	63
	99	109	110	111	113	115	117	117	66	67	68	69	70	71	71
3	50	86	87	89	91	93	94	95	44	44	45	46	47	48	48
	90	100	101	103	105	107	108	109	59	59	60	61	62	63	63
	95	104	105	107	109	110	112	113	63	63	64	65	66	67	67
	99	111	112	114	116	118	119	120	71	71	72	73	74	75	75
4	50	88	89	91	93	95	96	97	47	48	49	50	51	51	52
	90	102	103	105	107	109	110	111	62	63	64	65	66	66	67
	95	106	107	109	111	112	114	115	66	67	68	68	70	71	71
	99	113	114	116	118	120	121	122	74	75	76	77	78	78	79
5	50	90	91	93	95	96	98	98	50	51	52	53	54	55	55
	90	104	105	106	108	110	111	112	65	66	67	68	69	69	70
	95	108	109	110	112	114	115	116	69	70	71	72	73	74	74
	99	115	116	118	120	121	123	123	77	78	79	80	81	81	82
6	50	91	92	94	96	98	99	100	53	53	54	55	56	57	57
	90	105	106	108	110	111	113	113	68	68	69	70	71	72	72
	95	109	110	112	114	115	117	117	72	72	73	74	75	76	76
	99	116	117	119	121	123	124	125	80	80	81	82	83	84	84
7	50	92	94	95	97	99	100	101	55	55	56	57	58	59	59
	90	106	107	109	111	113	114	115	70	70	71	72	73	74	74
	95	110	111	113	115	117	118	119	74	74	75	76	77	78	78
	99	117	118	120	122	124	125	126	82	82	83	84	85	86	86
8	50	94	95	97	99	100	102	102	56	57	58	59	60	60	61
	90	107	109	110	112	114	115	116	71	72	72	73	74	75	76
	95	111	112	114	116	118	119	120	75	76	77	78	79	79	80
	99	119	120	122	123	125	127	127	83	84	85	86	87	87	88
9	50	95	96	98	100	102	103	104	57	58	59	60	61	61	62
	90	109	110	112	114	115	117	118	72	73	74	75	76	76	77
	95	113	114	116	118	119	121	121	76	77	78	79	80	81	81
	99	120	121	123	125	127	128	129	84	85	86	87	88	88	89
10	50	97	98	100	102	103	105	106	58	59	60	61	61	62	63
	90	111	112	114	115	117	119	119	73	73	74	75	76	77	78
	95	115	116	117	119	121	122	123	77	78	79	80	81	81	82
	99	122	123	125	127	128	130	130	85	86	86	88	88	89	90
11	50	99	100	102	104	106	107	107	59	58	60	61	62	63	63
	90	113	114	115	117	119	120	121	74	74	75	76	77	78	78
	95	117	118	119	121	123	124	125	78	78	79	80	81	82	82
	99	124	125	127	129	130	132	132	86	86	87	88	89	90	90
12	50	101	102	104	106	108	109	110	59	60	61	62	63	63	64
	90	115	116	118	120	121	123	123	74	75	75	76	77	78	79
	95	119	120	122	123	125	127	127	78	79	80	81	82	82	83
	99	126	127	129	131	133	134	135	86	87	88	89	90	90	91

continua

Tabela 22.12 Valores de pressão arterial para meninos por idade e percentil de estatura. (Continuação)

Idade (anos)	Percentil de PA	Percentil de estatura													
		PAS, mmHg							PAD, mmHg						
		5	10	50	25	75	90	95	5	10	50	25	75	90	95
13	50	104	105	106	108	110	111	112	60	60	61	62	63	64	64
	90	117	118	120	122	124	125	126	75	75	76	77	78	79	79
	95	121	122	124	126	128	129	130	79	79	80	81	82	83	83
	99	128	130	131	133	136	136	137	87	87	88	89	90	91	91
14	50	106	107	109	111	113	114	115	60	61	62	63	64	65	65
	90	120	121	123	125	126	128	128	75	76	77	78	79	79	80
	95	124	125	127	128	130	132	132	79	80	81	82	83	84	84
	99	131	132	134	136	138	139	140	87	88	89	90	91	92	92
15	50	109	110	112	113	115	117	117	61	62	63	64	65	66	66
	90	122	124	125	127	129	130	131	76	77	78	79	80	80	81
	95	126	127	129	131	133	134	135	81	81	82	83	84	85	85
	99	134	135	136	138	140	142	142	88	89	90	91	92	93	93
16	50	111	112	114	116	118	119	120	63	63	64	65	66	67	67
	90	125	126	128	130	131	133	134	78	78	79	80	81	82	82
	95	129	130	132	134	135	137	137	82	83	83	84	85	86	87
	99	136	137	139	141	143	144	145	90	90	91	92	93	94	94
17	50	114	115	116	118	120	121	122	65	66	66	67	68	69	70
	90	127	128	130	132	134	135	136	80	80	81	82	83	84	84
	95	131	132	134	136	138	139	140	84	85	86	87	87	88	89
	99	139	140	141	143	145	146	147	92	93	93	94	95	96	97

PA = pressão arterial; PAS = pressão arterial sistólica; PAD = pressão arterial diastólica. Com base em The fourth report on the diagnosis, evaluation, and treatment of high blood pressure in children and adolescents. Pediatrics. 2004; 114:555-76.

Tabela 22.13 Valores de pressão arterial para meninas por idade e percentil de estatura.

Idade (anos)	Percentil de PA	Percentil de estatura													
		PAS, mmHg							PAD, mmHg						
		5	10	50	25	75	90	95	5	10	50	25	75	90	95
1	50	83	84	85	86	88	89	90	38	39	39	40	41	41	42
	90	97	97	98	100	101	102	103	52	53	53	54	55	55	56
	95	100	101	102	104	105	106	107	56	57	57	58	59	59	60
	99	108	108	109	111	112	113	114	64	64	65	65	66	67	67
2	50	85	85	87	88	89	91	91	43	44	44	45	46	46	47
	90	98	99	100	101	103	104	105	57	58	58	59	60	61	61
	95	102	103	104	105	107	108	109	61	62	62	63	64	65	65
	99	109	110	111	112	114	115	116	69	69	70	70	71	72	72
3	50	86	87	88	89	91	92	93	47	48	48	49	50	50	51
	90	100	100	102	103	104	106	106	61	62	62	63	64	64	65
	95	104	104	106	107	108	109	110	65	66	66	67	68	68	69
	99	111	111	113	114	115	116	117	73	73	74	74	75	76	76
4	50	88	88	90	91	92	94	94	50	50	51	52	52	53	54
	90	101	102	103	104	106	107	108	64	64	65	66	67	67	68
	95	105	106	107	108	110	111	112	68	68	69	70	71	71	72
	99	112	113	114	115	117	118	119	76	76	76	77	78	79	79
5	50	89	90	91	93	94	95	96	52	53	53	54	55	55	56
	90	103	103	105	106	107	109	109	66	67	67	68	69	69	70
	95	107	107	108	110	111	112	113	70	71	71	72	73	73	74
	99	114	114	116	117	118	120	120	78	78	79	79	80	81	81

continua

Tabela 22.13 Valores de pressão arterial para meninas por idade e percentil de estatura. (Continuação)

Idade (anos)	Percentil de PA	PAS, mmHg								PAD, mmHg							
		5	10	50	25	75	90	95	5	10	50	25	75	90	95		
6	50	91	92	93	94	96	97	98	54	54	55	56	56	57	58		
	90	104	105	106	108	109	110	111	68	68	69	70	70	71	72		
	95	108	109	110	111	113	114	115	72	72	73	74	74	75	76		
	99	115	116	117	119	120	121	122	80	80	80	81	82	83	83		
7	50	93	93	95	96	97	99	99	55	56	56	57	58	58	59		
	90	106	107	108	109	111	112	113	69	70	70	71	72	72	73		
	95	110	111	112	113	115	116	116	73	74	74	75	76	76	77		
	99	117	118	119	120	122	123	124	81	81	82	82	83	84	84		
8	50	95	95	96	98	99	100	101	57	57	57	58	59	60	60		
	90	108	109	110	111	113	114	114	71	71	71	72	73	74	74		
	95	112	112	114	115	116	118	118	75	75	75	76	77	78	78		
	99	119	120	121	122	123	125	125	82	82	83	83	84	85	86		
9	50	96	97	98	100	101	102	103	58	58	58	59	60	61	61		
	90	110	110	112	113	114	116	116	72	72	72	73	74	75	75		
	95	114	114	115	117	118	119	120	76	76	76	77	78	79	79		
	99	121	121	123	124	125	127	127	83	83	84	84	85	86	87		
10	50	98	99	100	102	103	104	105	59	59	59	60	61	62	62		
	90	112	112	114	115	116	118	118	73	73	73	74	75	76	76		
	95	116	116	117	119	120	121	122	77	77	77	78	79	80	80		
	99	123	123	125	126	127	129	129	84	84	85	86	86	87	88		
11	50	100	101	102	103	105	106	107	60	60	60	61	62	63	63		
	90	114	114	116	117	118	119	120	74	74	74	75	76	77	77		
	95	118	118	119	121	122	123	124	78	78	78	79	80	81	81		
	99	125	125	126	128	129	130	131	85	85	86	87	87	88	89		
12	50	102	103	104	105	107	108	109	61	61	61	62	63	64	64		
	90	116	116	117	119	120	121	122	75	75	75	76	77	78	78		
	95	119	120	121	123	124	125	126	79	79	79	80	81	82	82		
	99	127	127	128	130	131	132	133	86	86	87	88	88	89	90		
13	50	104	105	106	107	109	110	110	62	62	62	63	64	65	65		
	90	117	118	119	121	122	123	124	76	76	76	77	78	79	79		
	95	121	122	123	124	126	127	128	80	80	80	81	82	83	83		
	99	128	129	130	132	133	134	135	87	87	88	89	89	90	91		
14	50	106	106	107	109	110	111	112	63	63	63	64	65	66	66		
	90	119	120	121	122	124	125	125	77	77	77	78	79	80	80		
	95	123	123	125	126	127	129	129	81	81	81	82	83	84	84		
	99	130	131	132	133	135	136	136	88	88	89	90	90	91	92		
15	50	107	108	109	110	111	113	113	64	64	64	65	66	67	67		
	90	120	121	122	123	125	126	127	78	78	78	79	80	81	81		
	95	124	125	126	127	129	130	131	82	82	82	83	84	85	85		
	99	131	132	133	134	136	137	138	89	89	90	91	91	92	93		
16	50	108	108	110	111	112	114	114	64	64	65	66	66	67	68		
	90	121	122	123	124	126	127	128	78	78	79	80	81	81	82		
	95	125	126	127	128	130	131	132	82	82	83	84	85	85	86		
	99	132	133	134	135	137	138	139	90	90	90	91	92	93	93		
17	50	108	109	110	111	113	114	115	64	65	65	66	67	67	68		
	90	122	122	123	125	126	127	128	78	79	79	80	81	81	82		
	95	125	126	127	129	130	131	132	82	83	83	84	85	85	86		
	99	133	133	134	136	137	138	139	90	90	91	91	92	93	93		

PA = pressão arterial; PAS = pressão arterial sistólica; PAD = pressão arterial diastólica. Com base em The fourth report on the diagnosis, evaluation, and treatment of high blood pressure in children and adolescents. Pediatrics. 2004; 114:555-76.

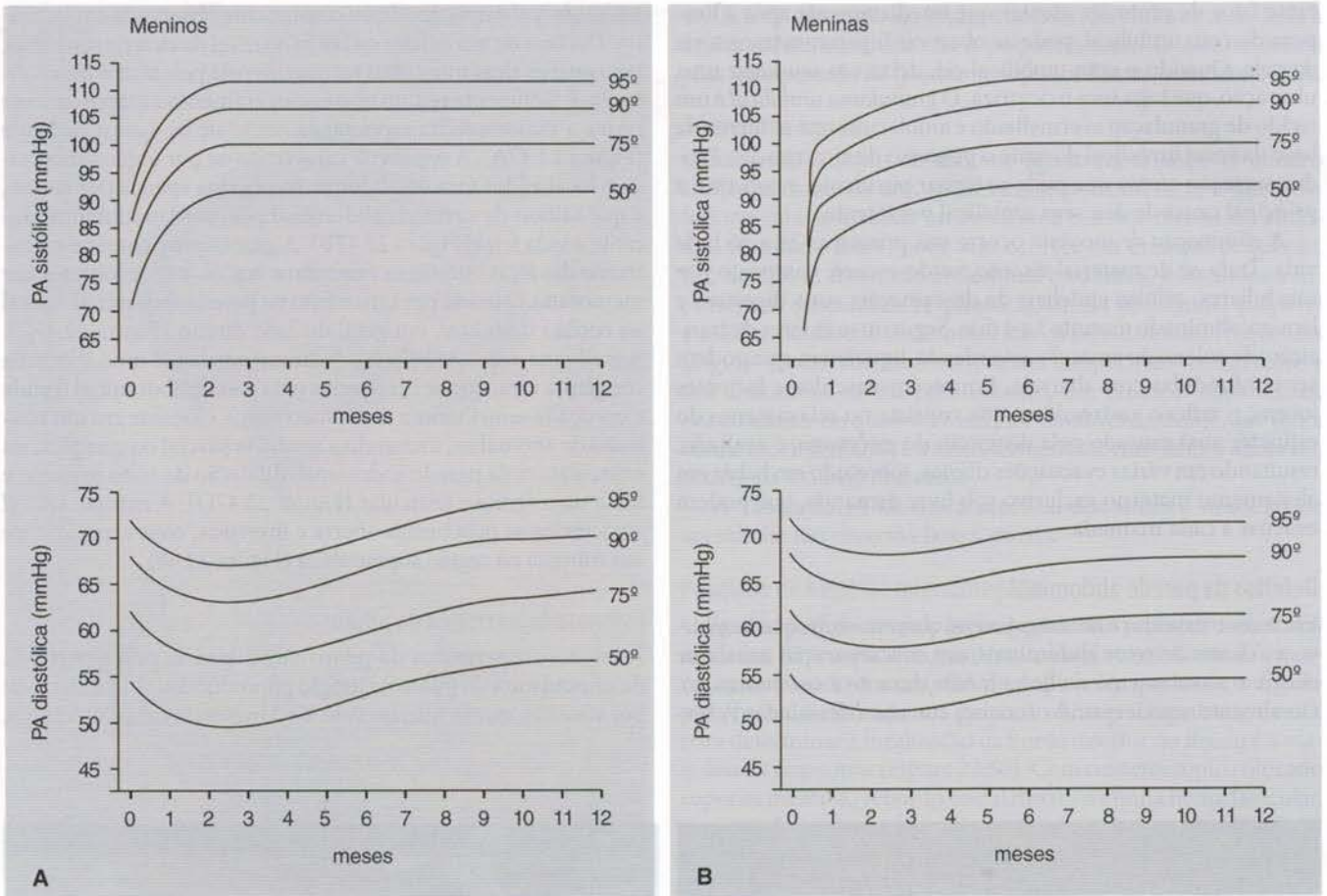


Figura 22.45 Pressão arterial em lactentes do nascimento até 12 meses de idade para os sexos masculino (A) e feminino (B). Adaptada de Task Force on Blood Pressure Control in Children. Report of The Second Task Force on Blood Pressure Control in Children – 1987. National Heart, Lung, and Blood Institute, Bethesda, Maryland. Pediatrics. 1987; 79:1-25.

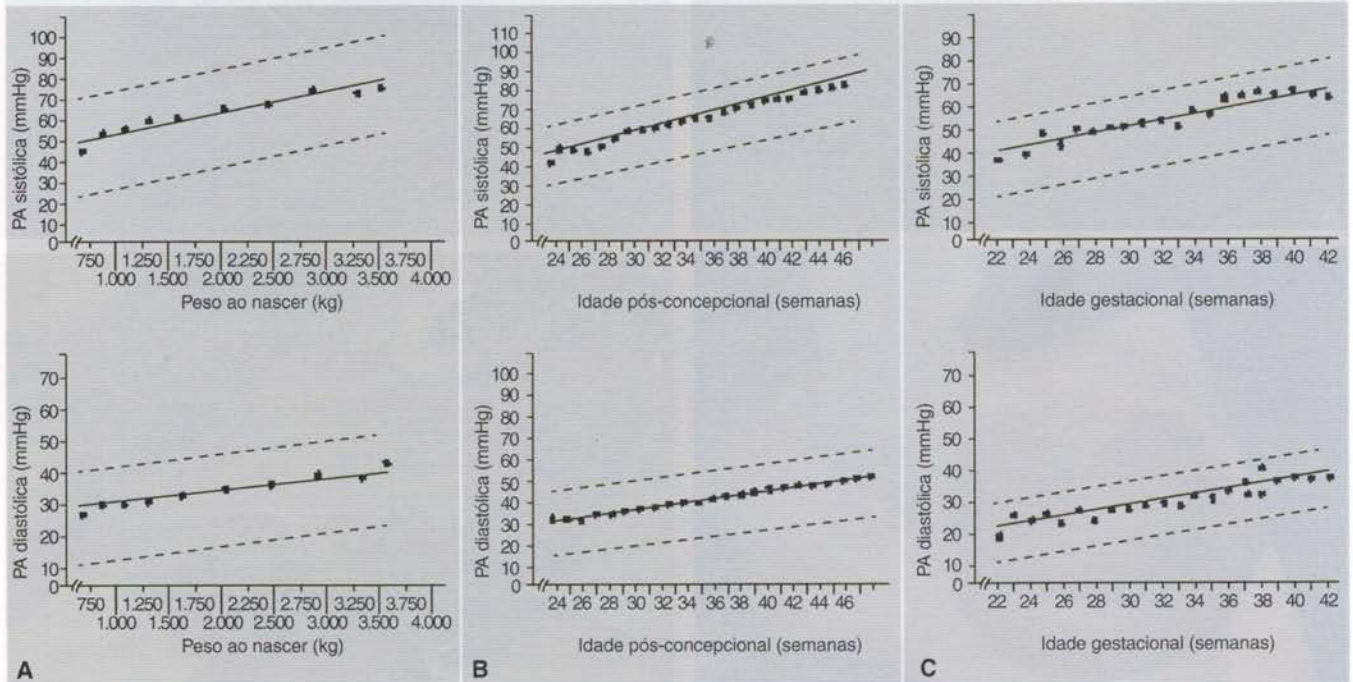


Figura 22.46 Pressão arterial sistólica e diastólica. (A) Por peso ao nascer no primeiro dia de vida. (B) Por idade pós-concepcional em semanas. (C) Por idade gestacional no primeiro dia de vida. As linhas tracejadas representam os limites superior e inferior de 95% do intervalo de confiança. Adaptada de Flynn J. Neonatal hypertension: diagnosis and management. Pediatric Nephrology. 2000;14:332-41.

tante fator de proteção; atentar que imediatamente após a limpeza do coto umbilical, pode-se observar hiperemia transitória da pele. Quando o coto umbilical cai, deixa em seu lugar uma ulceração, que logo seca e cicatriza. O *granuloma umbilical* é um tecido de granulação avermelhado e amolecido, que se forma na base da fossa umbilical durante o processo de cicatrização. Produz secreção serosa que pode se tornar purulenta, e constitui a principal causa de descarga umbilical persistente.

A *eliminação de mecônio* ocorre nas primeiras 24 a 36 h de vida. Trata-se de material viscoso, verde-escuro, composto por sais biliares, células epiteliais de descamação, suco digestivo e lanugo, eliminado durante 3 a 4 dias. Seguem-se as fezes de transição, de coloração amarelo-esverdeada, liquefeitas, que podem ser confundidas com diarreia. Em recém-nascidos e lactentes jovens, o reflexo gastrocólico, que consiste no relaxamento do esfíncter anal causado pela distensão do estômago, é exaltado, resultando em várias evacuações diárias, sobretudo em bebês em aleitamento materno exclusivo sob livre demanda, que podem evacuar a cada mamada.

Defeitos da parede abdominal

Em recém-nascidos e lactentes jovens, observa-se, frequentemente, a *diástase* de retos abdominais, em cuja separação muscular ocorre o abaulamento na linha média durante a sua contração. Geralmente regride quando a criança começa a deambular. A *hér-*

nia umbilical é uma condição comumente observada em lactentes. Decorre de um defeito da fâscia no nível da cicatriz umbilical, pelo qual as alças intestinais recobertas pela pele fazem uma saliência. É facilmente redutível, o encarceramento é extremamente raro e a maioria fecha espontaneamente até os 4 anos de idade (Figura 22.47A). A *onfalocele* caracteriza-se por órgãos abdominais localizados fora do abdome, recobertos apenas por âmnio, e que saíram da cavidade abdominal pelo cordão umbilical durante a vida fetal (Figura 22.47B). A *gastroquise* consiste na extrusão das alças intestinais e de outros órgãos, não recobertos por membrana, causada por um defeito na parede abdominal, lateral ao cordão umbilical, em geral do lado direito (Figura 22.47C). A *síndrome de prune belly* (abdome em ameixa) é uma anomalia congênita rara, que se caracteriza pela parede abdominal flácida e enrugada semelhante a uma ameixa seca. Consiste em um conjunto de anomalias, incluindo a ausência parcial ou completa da musculatura da parede abdominal, dilatação do trato urinário e falha da migração testicular (Figura 22.47D). A *extrofia vesical* caracteriza-se pela bexiga aberta e invertida, com exposição de sua mucosa na região suprapúbica (Figura 22.48).

Estenose hipertrófica do piloro

A *estenose hipertrófica do piloro* caracteriza-se pela hipertrofia da musculatura do piloro na junção piloroduodenal. Manifesta-se por vômitos, que se iniciam com 1 a 3 meses de vida e, ao exame,

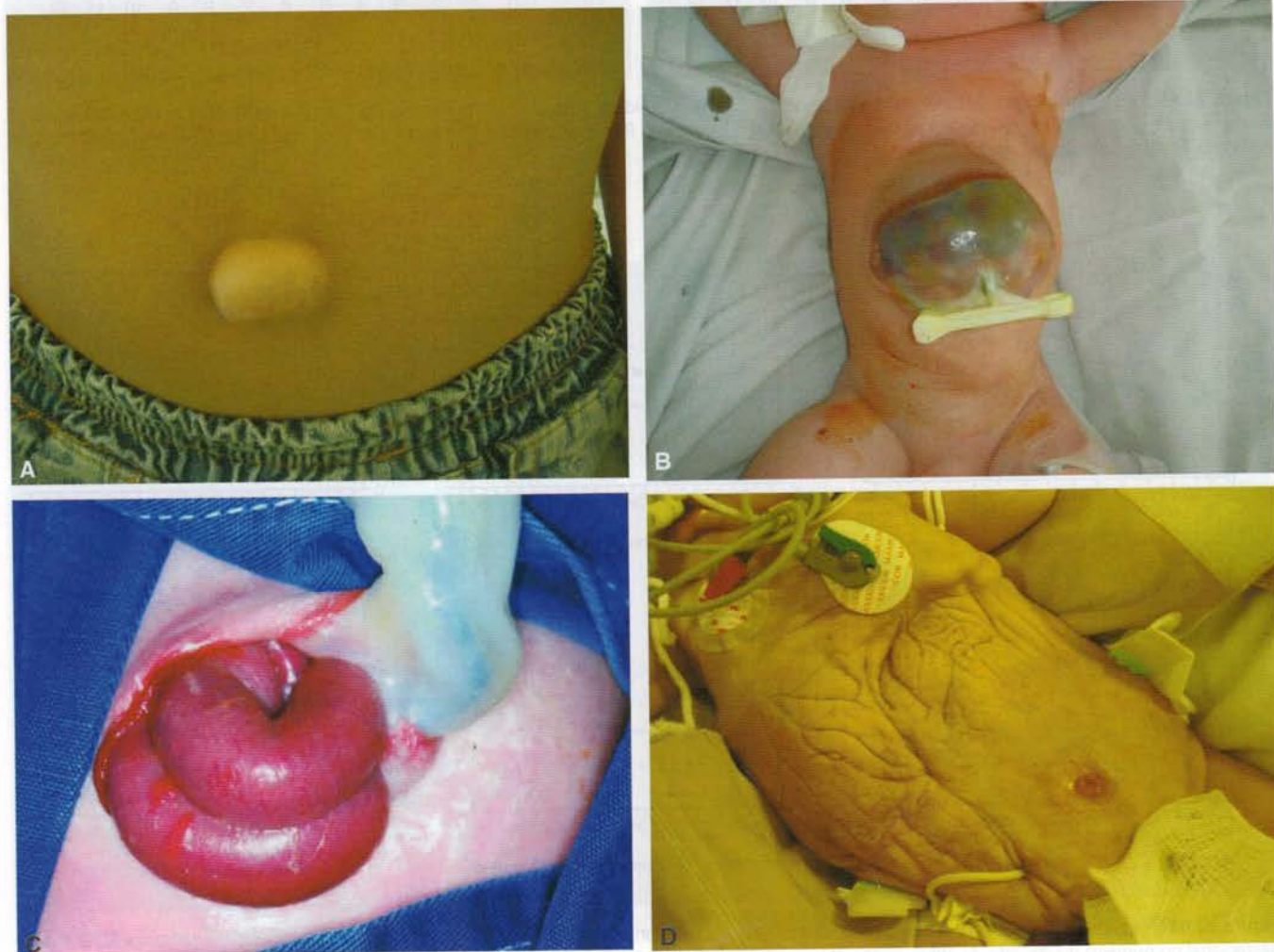


Figura 22.47 Defeitos da parede abdominal. (A) Hérnia umbilical. (B) Onfalocele. (C) Gastroquise. (D) Síndrome de prune belly.

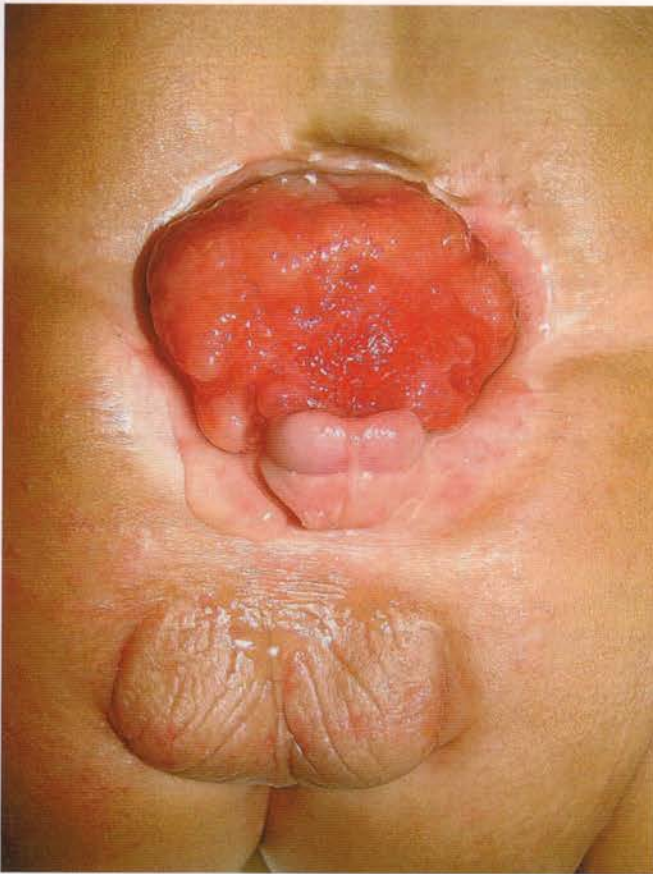


Figura 22.48 Extrofia vesical.

verifica-se distensão do andar superior do abdome associada a ondas peristálticas visíveis. À palpação, sente-se a musculatura pilórica espessada no quadrante superior direito, como uma oliva.

Apendicite aguda

Causa mais comum de abdome agudo na criança. O quadro clínico clássico de dor, inicialmente periumbilical e que posteriormente se localiza no quadrante inferior direito do abdome, vômitos e febre, pode não ocorrer em crianças pequenas. Em neonatos, distensão abdominal e vômitos, associados a hipotermia, dificuldade respiratória, massa abdominal palpável e celulite da parede abdominal são os achados mais frequentes (Figura 22.49). Em lactentes, sinais inespecíficos como febre e dor abdominal difusa predominam. Em crianças mais velhas, dor constante no quadrante inferior direito do abdome, que piora com a movimentação e a tosse, juntamente com febre e anorexia, ocorre na maioria dos casos.

A Tabela 22.14 mostra a acurácia dos sinais e sintomas de apendicite nas diversas faixas etárias.

Pesquisa de hepatoesplenomegalia

O fígado é facilmente palpável em pacientes pediátricos de todas as idades. Recomenda-se manter a mão sobre o abdome da criança, aproveitando o momento da respiração, que move o fígado para baixo, facilitando sua palpação. Uma técnica bastante útil para determinar a localização da borda inferior do fígado é a *manobra da raspadura* (Figura 22.50). Com o estetoscópio colocado superiormente ao rebordo costal direito na linha hemiclavicular, raspa-se delicadamente a pele do abdome, desde a fossa ilíaca direita até o rebordo costal. Quando o dedo que realiza a raspadura alcança a borda hepática, ausculta-se um ruído mais intenso.

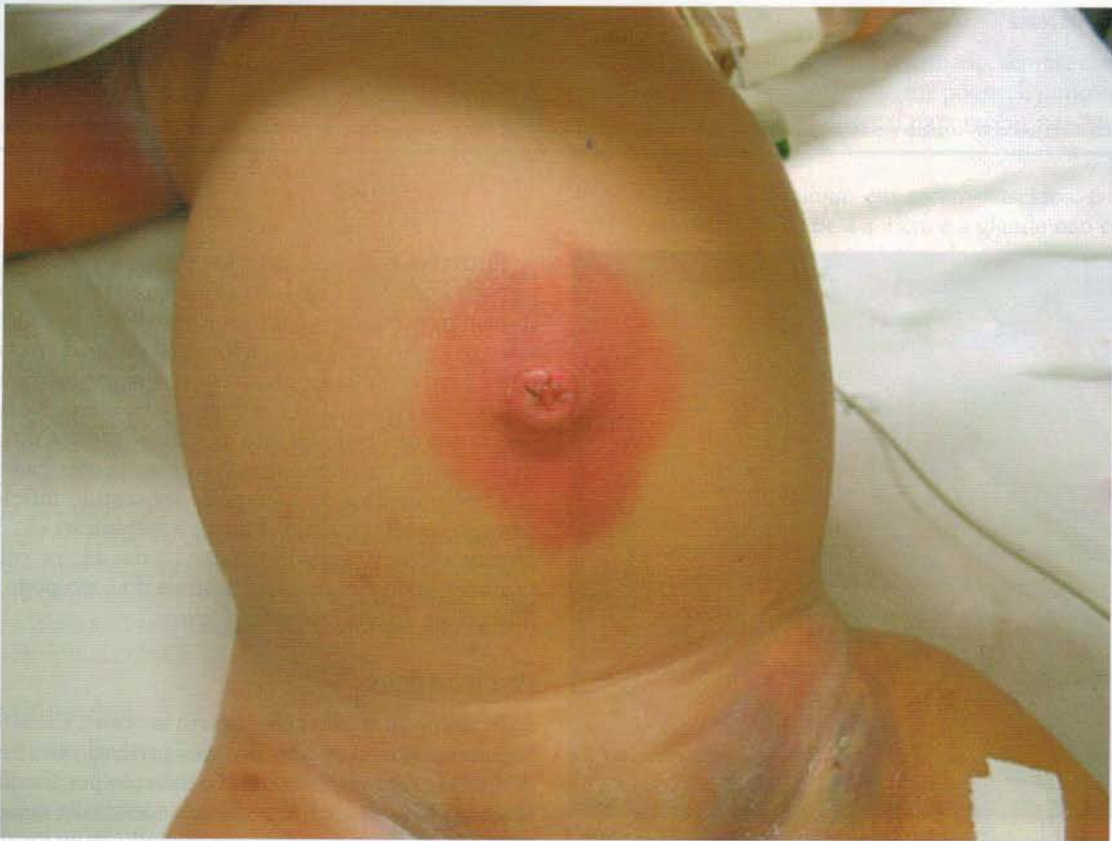

Figura 22.49 Celulite da parede abdominal secundária à peritonite por apendicite aguda supurada em lactente de 6 meses.

Tabela 22.14 Acurácia dos sintomas e sinais de apendicite nas diversas faixas etárias.

Sintomas e sinais	Prevalência	Sensibilidade	Especificidade	RV+	RV-
Dor abdominal	1º mês até 2 anos: 35 a 77% 2 a 5 anos: 89 a 100% 6 a 12 anos: cerca de 100%	—	—	—	—
Vômito	Neonatos: 59% 1º mês até 2 anos: 85 a 90% 2 a 5 anos: 66 a 100% 6 a 12 anos: 68 a 95%	0,43	0,64	1,2	0,9
Anorexia	2 a 5 anos: 53 a 60% 6 a 12 anos: 47 a 75%	0,64	0,46	1,2	0,8
Dor piora com a movimentação	6 a 12 anos: 41 a 75%	0,80	0,52	1,7	0,4
Febre	Lactentes: 87 a 100% Pré-escolares: 82% Escolares: 63%	—	—	—	—
Dor à palpação do quadrante inferior direito do abdome	Lactentes: 50% Pré-escolares: 58 a 85% Escolares: > 90%	—	—	—	—
Rigidez involuntária	Pré-escolares: 95% Escolares: 51 a 90%	0,78	0,75	3,12	0,29
Dor à descompressão brusca	Pré-escolares: 50% Escolares: 41 a 83%	0,50	0,60	1,25	0,83

RV+ = razão de verossimilhança positiva; RV- = razão de verossimilhança negativa. Adaptada de Kwok MY, Kim MK, Gorelick MH. Evidence-based approach to the diagnosis of appendicitis in children. *Pediatr Emerg Care.* 2004; 20:690-8.

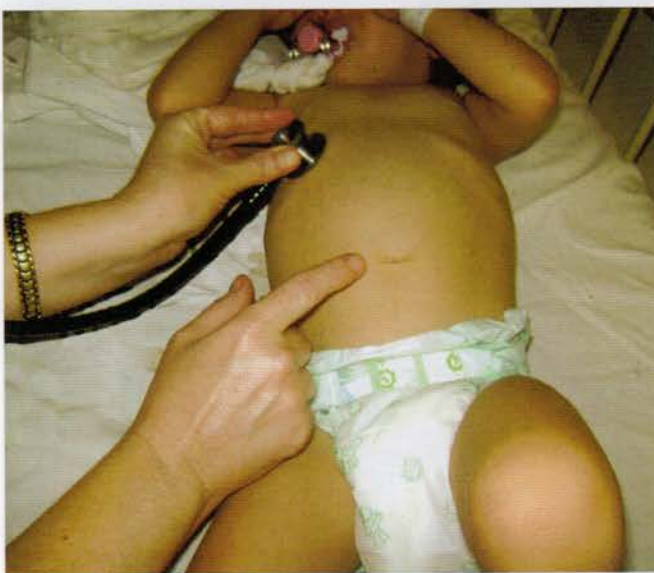

Figura 22.50 Manobra da raspadura para delimitação da borda hepática inferior.

Em recém-nascidos e lactentes, a borda hepática é normalmente palpada a cerca de 2 cm inferiormente ao rebordo costal direito, enquanto em escolares e adolescentes a borda hepática localiza-se sob o rebordo costal. O tamanho total do fígado na criança varia de 5 a 8 cm na linha hemiclavicular. A hepatimetria encontra-se ilustrada na Figura 22.51 conforme a faixa etária. No recém-nascido, a borda do fígado é pouco mais arredondada, diferentemente da borda fina encontrada em crianças maiores e adultos.

O polo inferior do baço pode ser sentido inferiormente ao rebordo costal esquerdo, durante a inspiração, em 30% dos recém-nascidos, 10% dos lactentes e 1% dos adolescentes normais. O aumento do tamanho do fígado e do baço pode ocorrer em infecções e distúrbios hematológicos.

Períneo e ânus

A *dermatite de fraldas* é comum em lactentes. Caracteriza-se por hiperemia intensa da pele da região perineal, que se estende para as dobras cutâneas e se associa à infecção por *Candida albicans* (Figura 22.52). O *ânus imperfurado* é anomalia rara que consiste na ausência do orifício anal, observando-se no local correspondente a pele lisa ou com pequena depressão.

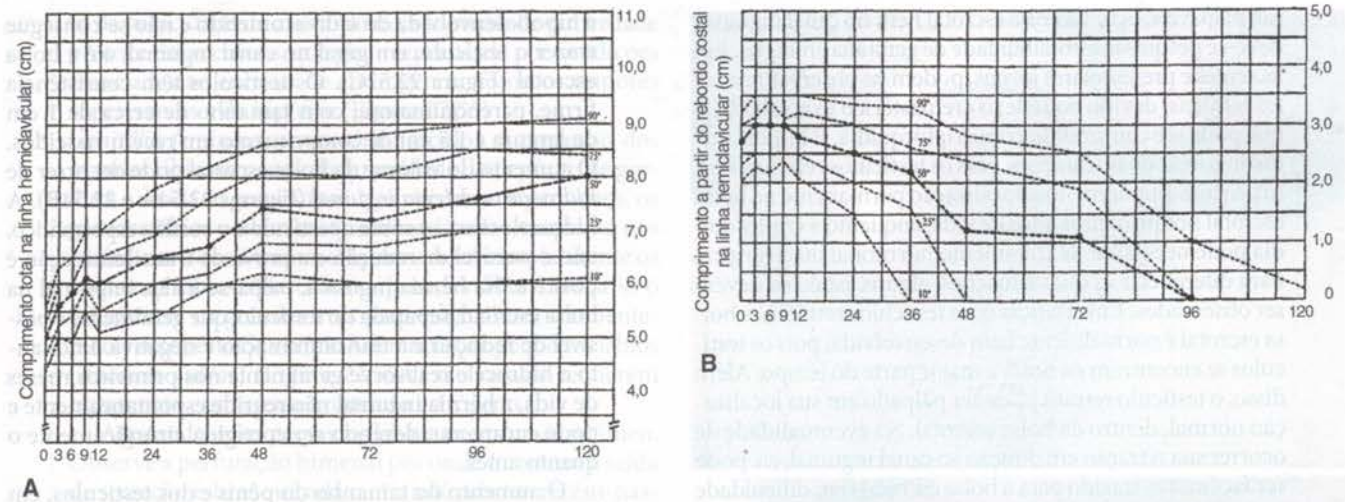


Figura 22.51 Hepatimetria em função da idade. (A) Comprimento total do fígado. (B) Comprimento do fígado a partir do rebordo costal direito na linha hemiclavicular.

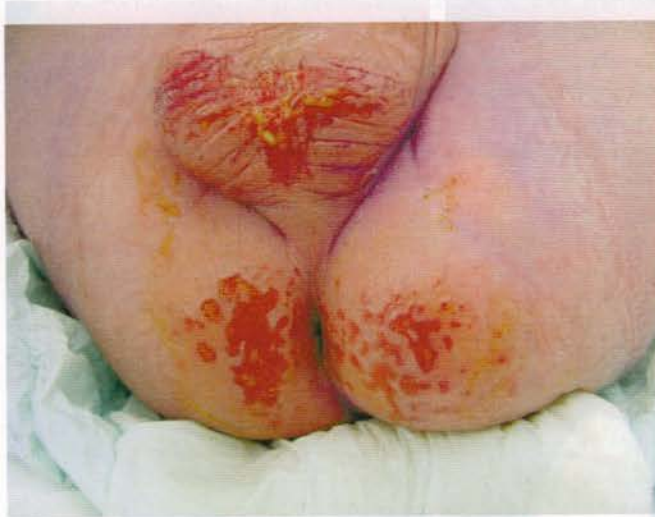

Figura 22.52 Dermatite de fralda.

Toque retal

Deve ser realizado em crianças com abdome agudo, patologia pélvica ou perirrretal. A criança deve ficar em decúbito lateral esquerdo, com a perna esquerda semiestendida e a direita flexionada, ou em decúbito dorsal, com os joelhos e quadris flexionados e as pernas abduzidas. Lactentes jovens devem ser examinados com o dedo mínimo, e crianças maiores, com o dedo indicador. O dedo enluvado e lubrificado deve ser aplicado delicadamente ao ânus, aumentando-se gradualmente a pressão, para promover o relaxamento do esfíncter e facilitar sua introdução no reto. Na invaginação intestinal, o dedo sai recoberto com material contendo sangue e muco, que se assemelha a geleia de morango. Na apendicite aguda, o toque retal provoca dor à direita. O reto cheio de fezes endurecidas sugere constipação intestinal crônica.

Sistema geniturinário

A primeira diurese pode ocorrer na sala de parto, ou nas primeiras 48 h de vida. Em mais de 90% dos recém-nascidos, ocorre nas primeiras 24 h, observando-se, eventualmente, urina de coloração avermelhada, devido aos cristais de ácido úrico, sem significado patológico.

Técnica de palpação dos rins

Coloca-se a mão direita no flanco, elevando-se a mão para tentar empurrar o rim para frente e, com a mão esquerda lateral e paralelamente ao músculo reto, palpa-se o abdome. Com palpação cuidadosa e profunda, os rins podem ser percebidos em recém-nascidos e lactentes jovens, principalmente em prematuros. Por vezes, hesita-se ao se identificar a massa palpada como rim ou baço. Lembre-se de que, quando se trata do baço, não se consegue palpar entre ele e o rebordo costal, por sua localização inferior às costelas. Os rins podem estar aumentados em situações patológicas, como na doença renal policística, hidronefrose ou trombose da veia renal.

Genitália

O exame da genitália deve ser detalhado, sempre com a presença de um dos pais e, se isto não for possível, junto com um auxiliar. Esta regra é fundamental para recém-nascidos, crianças e adolescentes:

- **Genitália masculina:** em recém-nascidos, o pênis normalmente mede de 2 a 3 cm e a glândula não costuma ser exposta nem com a tentativa de retração do prepúcio. O orifício prepucial é geralmente estreito e a visualização do meato urinário na extremidade da glândula nem sempre é possível. Quando a glândula encontra-se naturalmente exposta, deve-se atentar para o diagnóstico de hipospádia ou epispádia. Quando o orifício de saída da uretra encontra-se na face ventral do pênis, tem-se a hipospádia (Figura 22.53A) e quando na face dorsal, a epispádia (Figura 22.53B). Na hipospádia, o orifício pode localizar-se desde a transição balanoprepucial até a penescrotal. Assim, a rafe peniana deve ser bem observada

No recém-nascido a termo, a bolsa escrotal é rugosa. À palpação, podem-se verificar os testículos, assim como sua sensibilidade, consistência e tamanho. Os testículos migram da cavidade abdominal para a bolsa escrotal, pelo canal inguinal, durante o final da gestação, e no recém-nascido a termo, os testículos encontram-se dentro da bolsa escrotal. A não palpação dos testículos na bolsa pode significar *criptorquidia*, que consiste na falha da migração de um ou ambos os testículos, que podem se localizar em qualquer ponto do trajeto normal da migração testicular. Quando a criptorquidia é bilateral e os dois testículos não

são palpáveis, nem na bolsa escrotal nem no canal inguinal, deve-se pesquisar a possibilidade de genitália ambígua. Em lactentes e pré-escolares jovens, podem-se observar *testículos retráteis*, devido ao reflexo cremastérico exacerbado, o que pode ser confundido com criptorquidia. É importante distinguir as duas situações, pois os testículos retráteis normalmente adquirem uma localização permanente na bolsa escrotal nos primeiros anos de vida, enquanto a criptorquidia pode necessitar de tratamento hormonal ou cirúrgico. Para diferenciar as duas situações, alguns aspectos devem ser observados. Em crianças com testículos retráteis, a bolsa escrotal é normalmente bem desenvolvida, pois os testículos se encontram na bolsa a maior parte do tempo. Além disso, o testículo retrátil pode ser palpado em sua localização normal, dentro da bolsa escrotal. Na eventualidade de ocorrer sua retração em direção ao canal inguinal, ele pode ser facilmente trazido para a bolsa escrotal sem dificuldade ou tensão. Por outro lado, na criptorquidia, a bolsa escrotal

é hipodesenvolvida do lado acometido e não se consegue trazer o testículo, em geral no canal inguinal, até a bolsa escrotal (Figura 22.53C). Os testículos têm consistência firme, parenquimatosa, com tamanho de cerca de 1 cm de largura e 1,5 cm de comprimento em recém-nascidos. O aumento do volume da bolsa escrotal pode decorrer de *hidrocele* ou *hérnia inguinal* (Figuras 22.54A e 22.54B). A hidrocele situa-se sobre o testículo e o cordão espermático, não é passível de redução e a prova da transiluminação é positiva. Na hérnia inguinal, palpa-se a alça intestinal na bolsa escrotal, separada do testículo, que geralmente é passível de redução e a transiluminação é negativa. Enquanto a hidrocele reabsorve geralmente nos primeiros meses de vida, a hérnia inguinal não regride espontaneamente e pode encarcerar, devendo ser corrigida cirurgicamente o quanto antes.

O aumento do tamanho do pênis e dos testículos, em conjunto com o aparecimento de pelos pubianos e aumen-

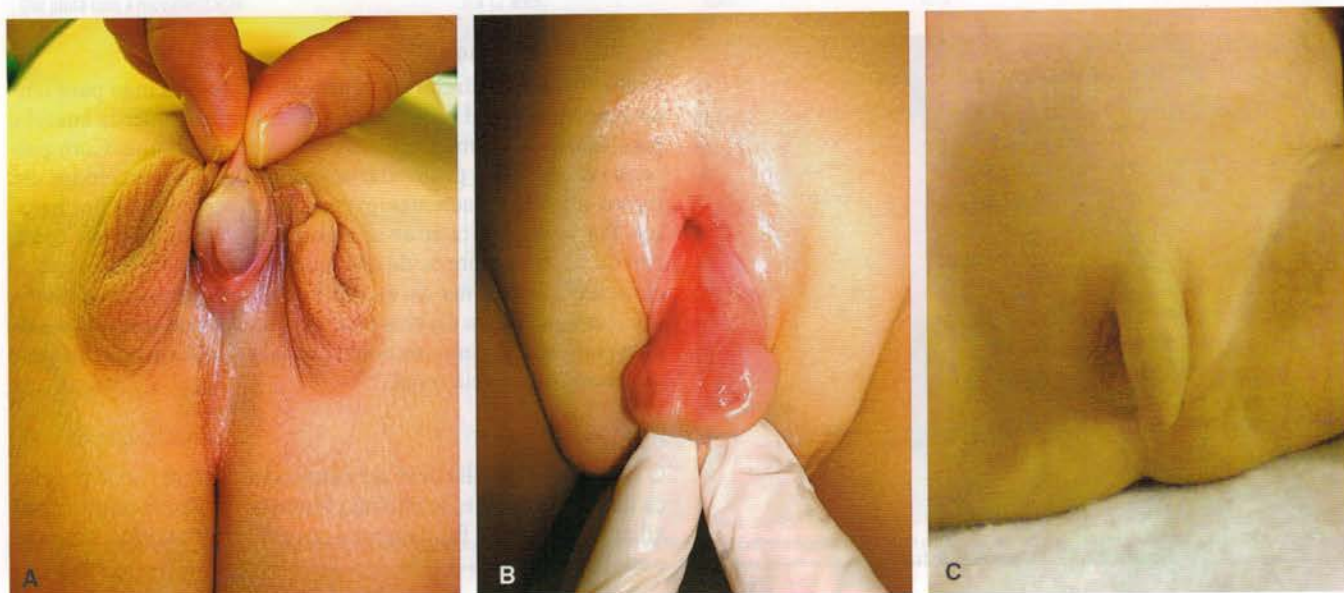


Figura 22.53 Alterações da genitália masculina. (A) Hipospádia. (B) Epispádia. (C) Criptorquidia bilateral. Note a bolsa escrotal hipodesenvolvida bilateralmente.

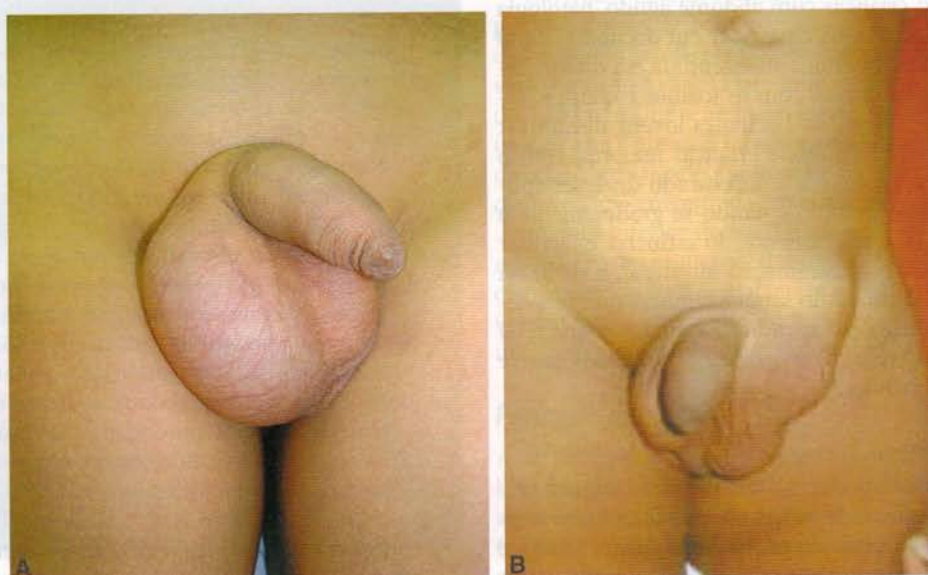

Figura 22.54 (A) Hidrocele à direita. (B) Hérnia inguinal à esquerda.

to da velocidade de crescimento, são sinais de puberdade precoce em meninos, que pode ser causada por condições associadas ao excesso de andrógenos, como os tumores suprarrenais e da hipófise (Figura 22.55)

▪ **Genitália feminina:** em recém-nascidos, o tamanho dos grandes lábios depende da quantidade do depósito de gordura e da idade gestacional. Nos pré-termos pequenos, os grandes lábios podem ser quase inexistentes, enquanto nos recém-nascidos a termo, chegam a recobrir totalmente os pequenos lábios. Afastados os grandes lábios, avalia-se o sulco entre os grandes e os pequenos lábios, frequentemente recoberto de vénix. Aderências de pequenos lábios (*sinequia vulvar*) (Figura 22.56A) são raras e requerem tratamento com creme contendo estrógeno

Afastando-se os pequenos lábios, examina-se o hímen. Observe a perfuração himenal por onde é comum a saída de secreção esbranquiçada ou translúcida em recém-nascidos, em consequência da ação do estrógeno materno e que costuma desaparecer ao final da primeira semana de vida. No segundo ou terceiro dia de vida, pode até mesmo ocorrer discreto sangramento vaginal. A imperfuração do hímen leva a *hidrocolpos* (Figura 22.56B), observando-se hímen abaulado, em forma de bolsa, sendo necessária intervenção cirúrgica no período neonatal. A hipertrofia do hímen, com prolapso da parte distal para fora dos grandes lábios, é um achado comum e sem significado patológico

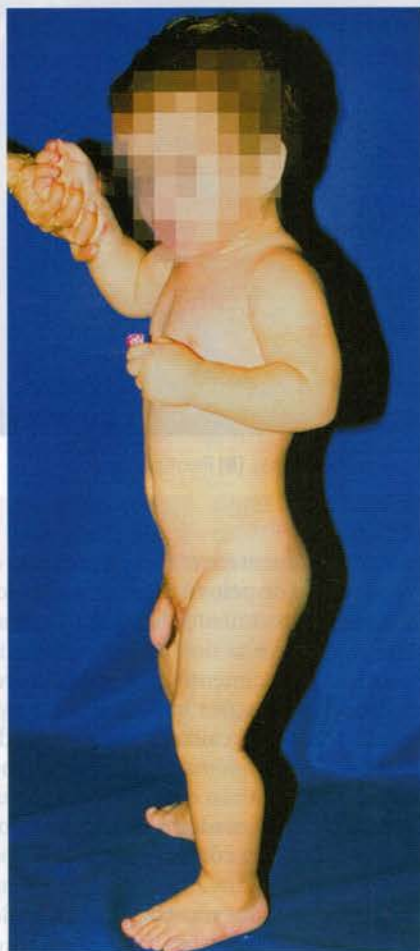

Figura 22.55 Puberdade precoce em menino de 2 anos de idade. Os sinais de virilização são evidentes, como o aumento do pênis e dos testículos, o aumento do crescimento somático e da massa muscular, a constatação de pelos pubianos e o hirsutismo.

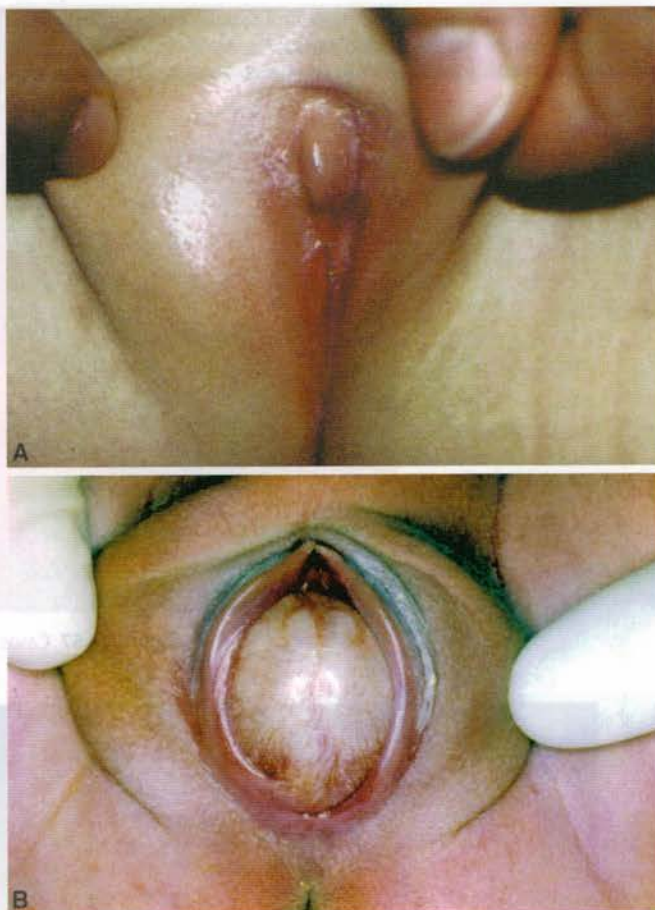

Figura 22.56 (A) Sinequia vulvar. (B) Hidrocolpos por imperfuração himenal em recém-nascido.

O clitóris normalmente é pequeno em recém-nascidos. Em prematuros, devido à escassez dos grandes lábios, o clitóris pode se sobressair, dando a impressão errônea de clitoromegalia. Fusão posterior dos grandes lábios e hipertrofia clitoriana sugerem genitália ambígua, que requer investigação (Figura 22.57).

Observe os orifícios uretral e vaginal. Anomalias anorretais podem provocar a eliminação de mecônio pela vagina ou pela uretra. Em meninas pré-escolares e escolares, é comum a leucorreia fisiológica, caracterizada pela saída de secreção mucosa esbranquiçada pela vagina. Por outro lado, a leucorreia purulenta é um sinal de vulvovaginite, decorrente, na maioria das vezes, de higiene inadequada, devendo ser tratada. O hímen imperfurado não diagnosticado em crianças pode acarretar hematocolpos por ocasião da menarca. O aumento do tamanho das mamas, aparecimento de pelos pubianos e aumento da velocidade de crescimento são sinais de puberdade precoce nas meninas (Figura 22.58).

Maturação sexual

A puberdade, evento intrínseco ao crescimento e desenvolvimento humano, ocorre durante o período da adolescência e deve ser acompanhada com atenção, visando a auxiliar o adolescente no ritual de passagem da infância à vida adulta. Nessa fase da maturação biológica, começam a aparecer os *caracteres sexuais secundários*, cuja avaliação é realizada utilizando-se os critérios de classificação da maturação sexual ou estadiamento de Tanner. Tais critérios são estabelecidos pelo exame do crescimento da

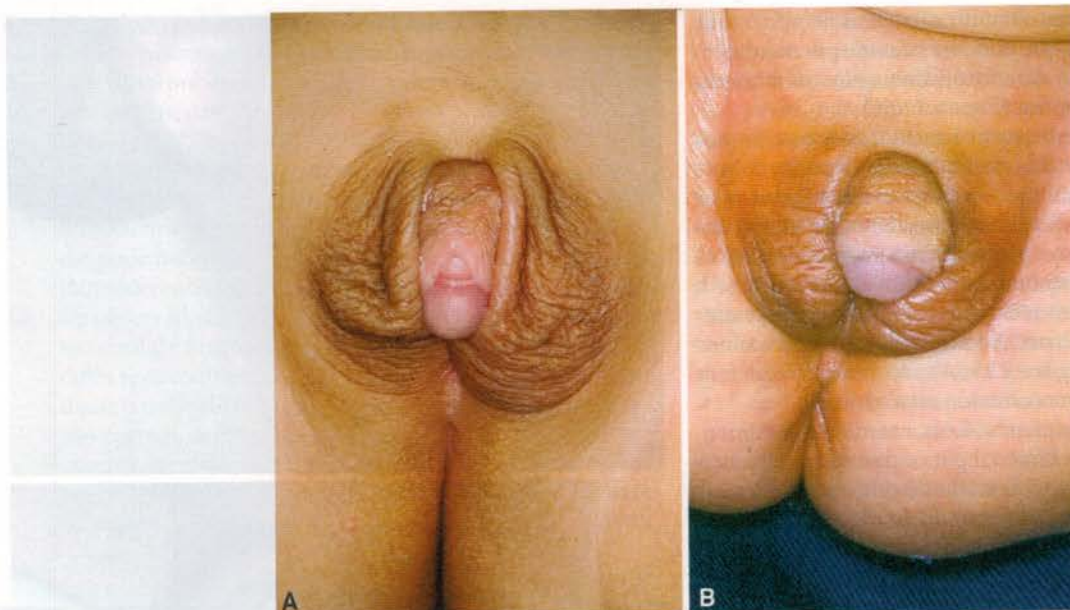


Figura 22.57 Casos de genitália ambígua.

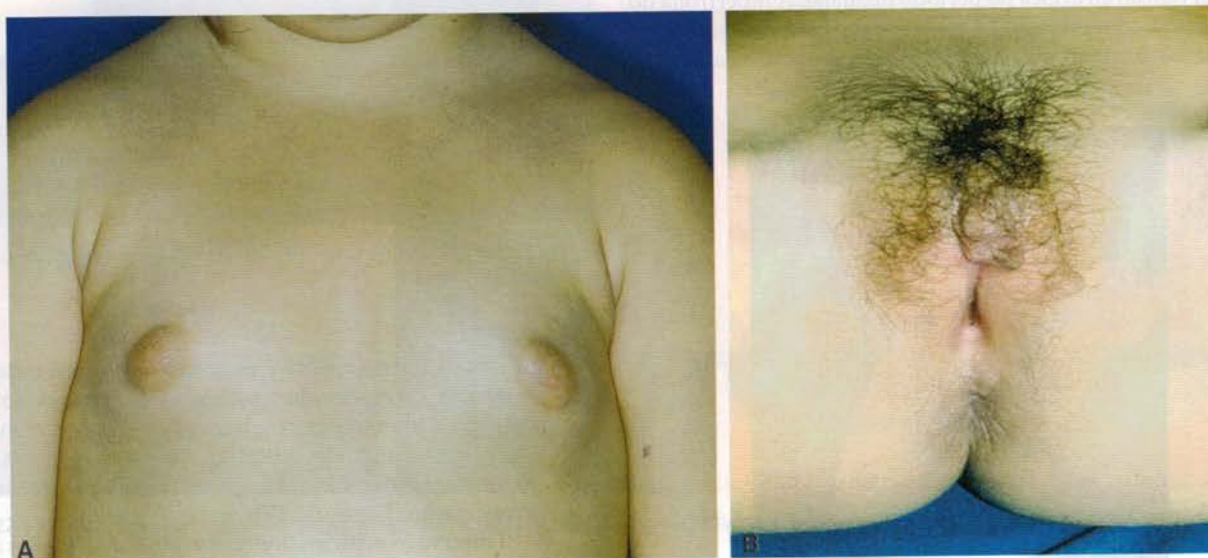

Figura 22.58 Puberdade precoce em menina de 4 anos de idade. (A) Aumento das mamas. (B) Pelos pubianos.

genitália (forma, tamanho e características) e dos pelos pubianos para o sexo masculino, e do desenvolvimento das mamas (forma, tamanho e características) e dos pelos pubianos para o sexo feminino, elementos cujas modificações traduzem a evolução do processo puberal. Na avaliação dos pelos em ambos os sexos devem-se considerar suas características, distribuição e quantidade.

O *estadiamento puberal* sempre deve ser expresso separadamente para as mamas, os genitais e os pelos (p. ex., M2 P2, G3 P2 etc.), pois os eventos podem ocorrer em diferentes épocas. Por meio dele é possível avaliar o momento maturacional do adolescente, estimar a provável idade da menarca, identificar a época do estirão do crescimento e inferir a estatura final, além de subsidiar orientações quanto a promoção da saúde e prevenção de agravos.

A sequência de eventos pubertários para o sexo masculino inicia-se com o aumento do volume testicular e da bolsa escrotal, seguido pelo aparecimento de pelos pubianos e au-

mento do pênis, inicialmente em comprimento e depois em diâmetro, aparecimento de pelos axilares e aumento das glândulas sudoríparas e aparecimento dos pelos faciais. A espermarca pode ocorrer por volta dos 13 anos e coincidir com o pico de velocidade de crescimento. A medida do volume testicular proporciona informações importantes na avaliação da maturação sexual. Pode ser realizada com o uso de um instrumento denominado *orquidômetro*. Os orquidômetros mais utilizados na prática clínica são o de Prader (conjunto de 12 tamanhos de testículos, de madeira ou de plástico, com volumes de 1 a 25 ml, que são comparados, por palpação, com o testículo examinado) (Figura 22.59) e o de Takihara (o testículo é encaixado em moldes recortados em plástico ou madeira, com 15 diferentes dimensões, correspondendo a volumes de 1 a 30 ml).

Na criança, os testículos medem de 1 a 3 ml. Volumes iguais ou superiores a 4 ml geralmente são de testículos púberes. Portanto, um volume testicular de 4 ml já corresponde

ao estágio G2 de Tanner. Na maioria dos adolescentes, os volumes testiculares direito e esquerdo são praticamente iguais, mas é possível encontrar o testículo esquerdo com volume ligeiramente inferior ao do direito. O volume testicular médio na adolescência pode variar em torno de 4 ml em G2, 9 ml em G3, 16 ml em G4 e 20 ml em G5. Testículos adultos podem ter entre 12 e 30 ml.

No sexo feminino, as modificações puberais iniciam-se com o aumento do broto mamário, seguido do aumento dos pelos pubianos, pelos axilares e glândulas sudoríparas. O surgimento do broto mamário, que é denominado de *telarca* e define o estágio M2, pode ser inicialmente unilateral e assimétrico. Algumas semanas mais tarde, a mama contralateral também começará a aumentar de tamanho. A papila aumenta mais entre os estágios M3 e M4 (evoluindo de um diâmetro médio de 4,8 mm em M3, para 7,5 mm em M4 e 9,6 mm em M5), possibilitando uma boa avaliação das diferentes etapas. Em algumas adolescentes, a evolução do estágio M3 para M5 pode ser muito rápida e quase imperceptível. A *menarca* ocorre geralmente após o pico de velocidade de crescimento, no estágio M4 de Tanner, na fase de desaceleração do crescimento. As Tabelas 22.15 e 22.16 mostram a cronologia das mudanças fisiológicas durante a puberdade nos sexos masculino e feminino. Já as Figuras 22.60 e 22.61 e as Tabelas 22.17 e 22.18 mostram os estágios puberais em ambos os sexos.



Figura 22.59 Orquidômetro de Prader.

Tabela 22.15 Cronologia das mudanças fisiológicas durante a puberdade no sexo masculino.

Característica	Idade (anos)
Início do estirão de crescimento	11 a 12
Pico da velocidade de crescimento	13 a 14
Final do estirão de crescimento	18
Testículos e escroto	10 a 13 ½
Pelos pubianos	12 a 16
Crescimento	10 ½ a 16
Pênis, próstata e vesículas seminais	11 a 14 ½
Alteração da voz	11 a 14 ½
Semenarca	1 ano após o aumento do pênis
Pelos em face e axila	2 anos após o aparecimento dos pelos pubianos
Glândulas sudoríparas e sebáceas	2 anos após o aparecimento dos pelos pubianos

Tabela 22.16 Cronologia das mudanças fisiológicas durante a puberdade no sexo feminino.

Característica	Idade (anos)
Início do estirão de crescimento	9 a 10
Pico da velocidade de crescimento	11 a 12
Final do estirão de crescimento	16
Mamas	6 a 13
Pelos pubianos	6 a 14
Crescimento	9 ½ a 14 ½
Menarca	10 a 16 ½
Pelos axilares	2 anos após o aparecimento dos pelos pubianos
Glândulas sudoríparas e sebáceas	2 anos após o aparecimento dos pelos pubianos

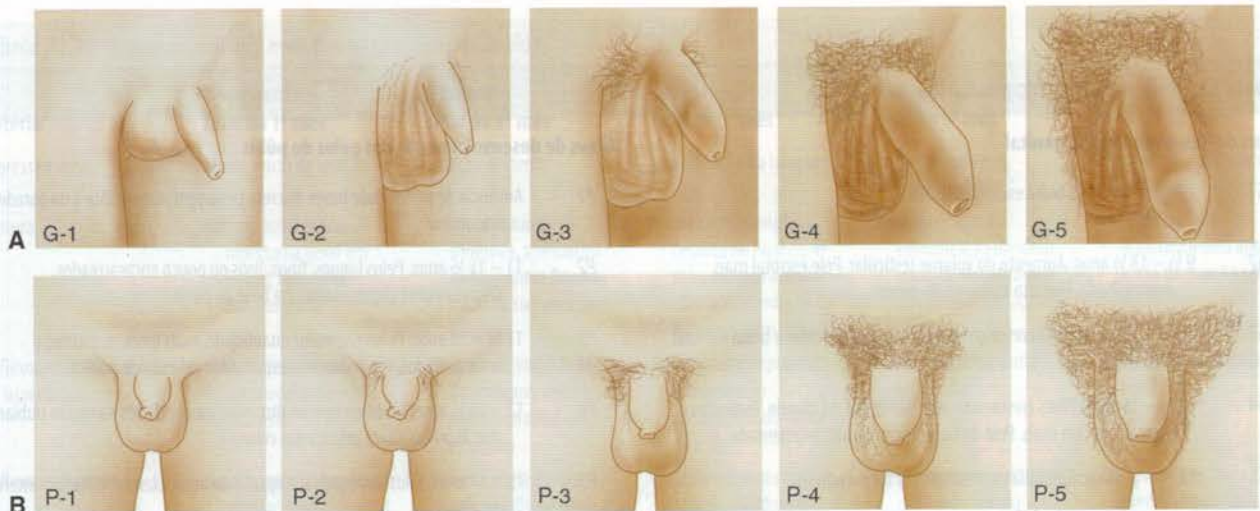


Figura 22.60 Desenvolvimento puberal masculino. (A) Graus de desenvolvimento genital. (B) Graus de desenvolvimento da pelagem pubiana. De acordo com Tanner JM.

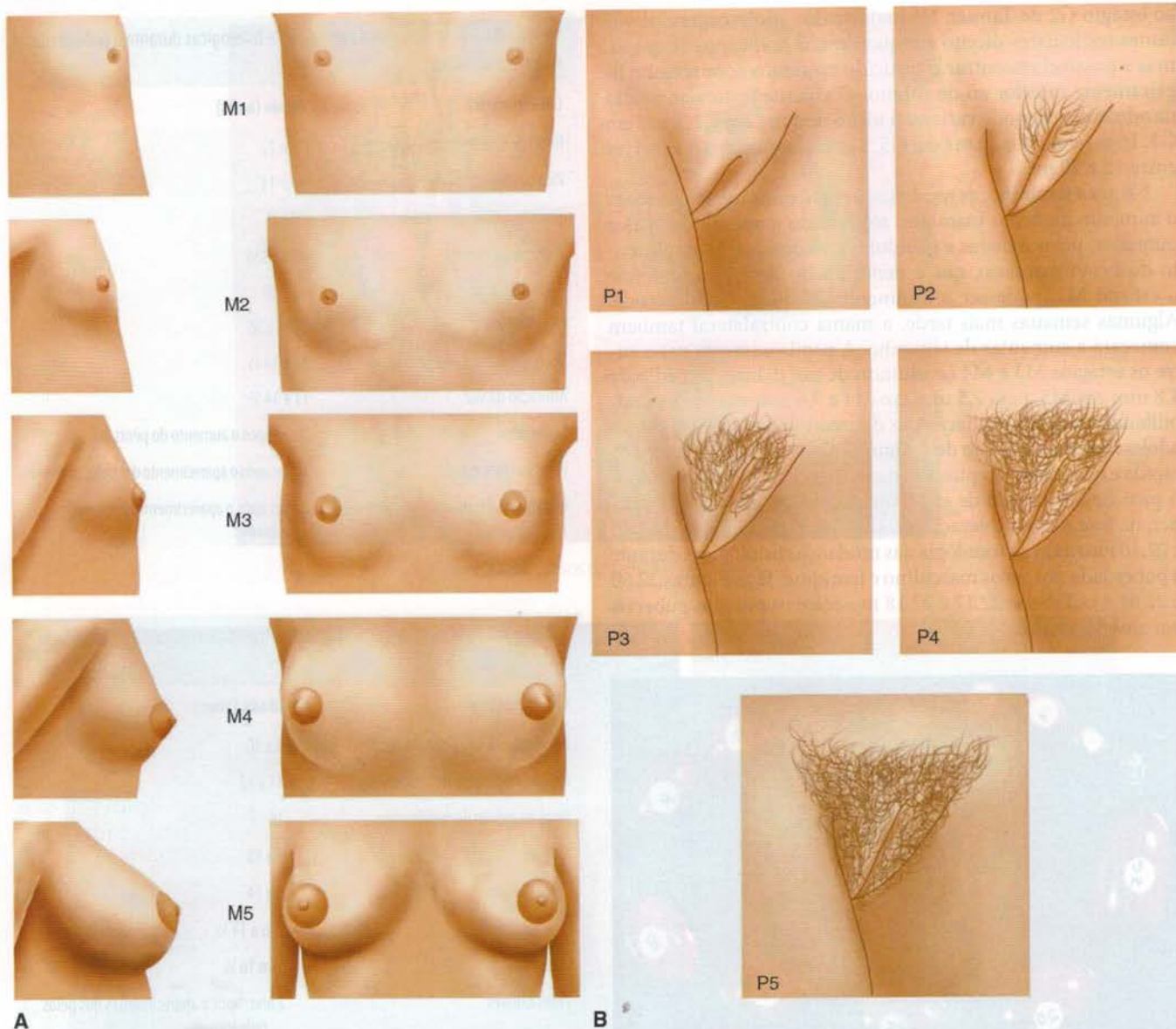


Figura 22.61 Desenvolvimento puberal feminino. **(A)** Graus de desenvolvimento mamário. **(B)** Graus de desenvolvimento da pelugem pubiana. De acordo com Tanner JM.

Tabela 22.17 Desenvolvimento puberal masculino.

Graus de desenvolvimento genital		Graus de desenvolvimento dos pelos do púbis	
G1	Pênis, testículos e bolsa escrotal infantis	P1	Ausência de pelos. Pode haver discreta penugem semelhante à da parede abdominal
G2	9 ½ – 13 ½ anos: Aumento do volume testicular. Pele escrotal mais avermelhada. Discreto aumento do pênis	P2	11 – 15 ½ anos: Pelos longos, finos, lisos ou pouco encaracolados, discretamente pigmentados, na base do pênis
G3	10 ½ – 15 anos: Pênis cresce em comprimento. Testículos e bolsa escrotal crescem	P3	11 ¾ – 16 anos: Pelos em maior quantidade, mais grossos, escuros e encaracolados, esparsamente espalhados pela sínfise púbica
G4	11 ½ – 16 anos: Pênis cresce mais em diâmetro e na glândula. Testículos e escroto crescem mais. Pele da bolsa escrotal mais pigmentada	P4	12 – 16 ½ anos: Pelos do tipo adulto, mais concentrados na região pubiana, sem alcançar a face interna das coxas
G5	12 ½ – 17 anos: Genitália com tamanho e forma adulta.	P5	13 – 17 anos: Pilosidade pubiana igual à do adulto também na face interna das coxas

Correlacionar com os achados da Figura 22.60.

Tabela 22.18 Desenvolvimento puberal feminino.

Graus de desenvolvimento mamário		Graus de desenvolvimento dos pelos do púbis	
M1	Mama infantil, apenas com elevação da papila.	P1	Ausência de pelos. Pode haver discreta penugem semelhante à da parede abdominal
M2	8 a 13 anos: Aumento da mama e do diâmetro da aréola, com elevação da aréola e papila e modificação da textura	P2	9 a 14 anos: Pelos longos, finos, lisos ou pouco encaracolados, discretamente pigmentados, ao longo dos grandes lábios
M3	10 a 14 anos: Aumento maior da mama e da aréola, sem separação de seus contornos	P3	10 a 14 ½ anos: Pelos em maior quantidade, mais grossos, escuros e encaracolados, esparsamente espalhados pela sínfise púbica
M4	11 a 15 anos: Maior crescimento da mama e da aréola que forma uma segunda saliência superior ao contorno da mama	P4	11 a 15 anos: Pelos do tipo adulto, mais concentrados na região pubiana, sem alcançar a face interna das coxas
M5	13 a 18 anos: Mamas com aspecto adulto	P5	12 a 16 ½ anos: Pilosidade pubiana igual à do adulto na face interna das coxas

Correlacionar com os achados da Figura 22.61.

Sistema nervoso

O sistema nervoso da criança apresenta grande evolução, principalmente no primeiro ano de vida. Diferentemente do que ocorre em adultos, o comprometimento neurológico em crianças manifesta-se, muitas vezes, por atraso do desenvolvimento. É importante, portanto, conhecer os marcos do desenvolvimento neuromotor e durante a realização do exame neurológico, avaliar se o desenvolvimento da criança está apropriado para a idade, lembrando que na avaliação de crianças pré-termo, deve-se considerar a idade corrigida até os 2 anos de vida (Tabelas 22.19 e 22.20).

Ressalta-se que o exame neurológico é influenciado por diversos fatores, como o estado de consciência da criança, se ela está alimentada ou não e a temperatura do ambiente. É fundamental que sejam fornecidas orientações ao responsável pela criança sobre as manobras a serem realizadas durante o exame. Ressalta-se que a paciência e a persistência do examinador são de extrema importância para a realização de um exame neurológico bem feito.

Quando se inicia o exame físico geral do recém-nascido, simultaneamente inicia-se a avaliação neurológica, pela observação de sua postura, movimentação espontânea, resposta ao manuseio e choro. Deve-se evitar a realização do exame neurológico nas primeiras 12 h de vida, minimizando a influência do

estresse do parto, que pode mascarar algumas respostas normais, dando a falsa impressão de seu comprometimento. Durante o exame deve-se atentar para o estado de consciência da criança, que reflete a integridade de vários níveis do sistema nervoso central. Como sofre grande influência do estado de sono-vigília, evidentemente deve-se aguardar a criança despertar para uma avaliação adequada.

Tônus

Pode ser avaliado por meio da resistência à movimentação passiva e da adaptabilidade às mudanças posturais. No primeiro mês de vida, predominam o tônus flexor generalizado e a hipotonia paravertebral. O tônus em flexão relaciona-se com a idade gestacional. Recém-nascidos a termo têm hipertonía em flexão dos membros, com postura semelhante à fetal. Ao segurar o bebê pelos antebraços, tracionando-o para a posição sentada, observa-se que a maioria dos recém-nascidos a termo consegue manter a cabeça no mesmo nível que o corpo por alguns segundos (musculatura cervical posterior normotônica).

Reflexos primitivos

O processo de mielinização ocorre gradativamente após o nascimento. Em virtude disso, o recém-nascido tem reflexos transitórios ou primitivos. Estes reflexos são mediados por mecanismos neuromusculares subcorticais e o seu desaparecimento atribuído

Tabela 22.19 Exame neurológico evolutivo no primeiro ano de vida.

Critério	Nascimento – final do 1º mês	2 meses – final do 3º mês	4 meses – final do 6º mês	7 meses – final do 9º mês	10 meses – final do 12º mês
Expressão vocal	Choro, início da lalação	Lalação evidente	Estabilização da lalação	Primeiras palavras, palavras-frase	Predomínio das primeiras palavras
Postura	Atitude assimétrica, hipertonía geral em flexão, hipotonia paravertebral	Início da atitude simétrica, atenuação da hipertonía flexora, início da sustentação cefálica	Sustentação completa cefálica no final do 4º mês, começa a sentar com apoio, redução da hipertonía em flexão	Senta sem apoio, estabilização do tônus, início do engatinhar e da marcha com apoio	Início da posição ortostática sem apoio, início da marcha sem apoio
Reflexos miotáticos e superficiais	Mais vivos, reflexo cutâneo-plantar em extensão	Redução da vivacidade dos reflexos, reflexo cutâneo-plantar em extensão	Reflexo cutâneo-plantar em extensão inconstante do hálux	Reflexo cutâneo-plantar em flexão	Reflexo cutâneo-plantar em flexão
Reflexos primitivos	Sucção, preensão palmar e plantar, tônus cervical assimétrico, Moro, reflexo da marcha	Desaparecimento dos reflexos tônus cervical assimétrico e da marcha	Desaparecimento dos reflexos de Moro e preensão palmar	Desaparecimento do reflexo de sucção	Desaparecimento da preensão plantar

Tabela 22.18 Desenvolvimento puberal feminino.

Graus de desenvolvimento mamário		Graus de desenvolvimento dos pelos do púbis	
M1	Mama infantil, apenas com elevação da papila.	P1	Ausência de pelos. Pode haver discreta penugem semelhante à da parede abdominal
M2	8 a 13 anos: Aumento da mama e do diâmetro da aréola, com elevação da aréola e papila e modificação da textura	P2	9 a 14 anos: Pelos longos, finos, lisos ou pouco encaracolados, discretamente pigmentados, ao longo dos grandes lábios
M3	10 a 14 anos: Aumento maior da mama e da aréola, sem separação de seus contornos	P3	10 a 14 ½ anos: Pelos em maior quantidade, mais grossos, escuros e encaracolados, esparsamente espalhados pela sínfise púbica
M4	11 a 15 anos: Maior crescimento da mama e da aréola que forma uma segunda saliência superior ao contorno da mama	P4	11 a 15 anos: Pelos do tipo adulto, mais concentrados na região pubiana, sem alcançar a face interna das coxas
M5	13 a 18 anos: Mamas com aspecto adulto	P5	12 a 16 ½ anos: Pilosidade pubiana igual à do adulto na face interna das coxas

Correlacionar com os achados da Figura 22.61.

Sistema nervoso

O sistema nervoso da criança apresenta grande evolução, principalmente no primeiro ano de vida. Diferentemente do que ocorre em adultos, o comprometimento neurológico em crianças manifesta-se, muitas vezes, por atraso do desenvolvimento. É importante, portanto, conhecer os marcos do desenvolvimento neuromotor e durante a realização do exame neurológico, avaliar se o desenvolvimento da criança está apropriado para a idade, lembrando que na avaliação de crianças pré-termo, deve-se considerar a idade corrigida até os 2 anos de vida (Tabelas 22.19 e 22.20).

Ressalta-se que o exame neurológico é influenciado por diversos fatores, como o *estado de consciência* da criança, se ela está alimentada ou não e a temperatura do ambiente. É fundamental que sejam fornecidas orientações ao responsável pela criança sobre as manobras a serem realizadas durante o exame. Ressalta-se que a paciência e a persistência do examinador são de extrema importância para a realização de um exame neurológico bem feito.

Quando se inicia o exame físico geral do recém-nascido, simultaneamente inicia-se a avaliação neurológica, pela observação de sua postura, movimentação espontânea, resposta ao manuseio e choro. Deve-se evitar a realização do exame neurológico nas primeiras 12 h de vida, minimizando a influência do

estresse do parto, que pode mascarar algumas respostas normais, dando a falsa impressão de seu comprometimento. Durante o exame deve-se atentar para o estado de consciência da criança, que reflete a integridade de vários níveis do sistema nervoso central. Como sofre grande influência do estado de sono-vigília, evidentemente deve-se aguardar a criança despertar para uma avaliação adequada.

Tônus

Pode ser avaliado por meio da resistência à movimentação passiva e da adaptabilidade às mudanças posturais. No primeiro mês de vida, predominam o tônus flexor generalizado e a hipotonia paravertebral. O tônus em flexão relaciona-se com a idade gestacional. Recém-nascidos a termo têm hipertonia em flexão dos membros, com postura semelhante à fetal. Ao segurar o bebê pelos antebraços, tracionando-o para a posição sentada, observa-se que a maioria dos recém-nascidos a termo consegue manter a cabeça no mesmo nível que o corpo por alguns segundos (musculatura cervical posterior normotônica).

Reflexos primitivos

O processo de mielinização ocorre gradativamente após o nascimento. Em virtude disso, o recém-nascido tem reflexos transitórios ou primitivos. Estes reflexos são mediados por mecanismos neuromusculares subcorticais e o seu desaparecimento atribuído

Tabela 22.19 Exame neurológico evolutivo no primeiro ano de vida.

Critério	Nascimento – final do 1º mês	2 meses – final do 3º mês	4 meses – final do 6º mês	7 meses – final do 9º mês	10 meses – final do 12º mês
Expressão vocal	Choro, início da lalação	Lalação evidente	Estabilização da lalação	Primeiras palavras, palavras-frase	Predomínio das primeiras palavras
Postura	Atitude assimétrica, hipertonia geral em flexão, hipotonia paravertebral	Início da atitude simétrica, atenuação da hipertonia flexora, início da sustentação cefálica	Sustentação completa cefálica no final do 4º mês, começa a sentar com apoio, redução da hipertonia em flexão	Senta sem apoio, estabilização do tônus, início do engatinhar e da marcha com apoio	Início da posição ortostática sem apoio, início da marcha sem apoio
Reflexos miotáticos e superficiais	Mais vivos, reflexo cutaneoplantar em extensão	Redução da vivacidade dos reflexos, reflexo cutaneoplantar em extensão	Reflexo cutaneoplantar em extensão inconstante do hálux	Reflexo cutaneoplantar em flexão	Reflexo cutaneoplantar em flexão
Reflexos primitivos	Sucção, preensão palmar e plantar, tônico cervical assimétrico, Moro, reflexo da marcha	Desaparecimento dos reflexos tônico cervical assimétrico e da marcha	Desaparecimento dos reflexos de Moro e preensão palmar	Desaparecimento do reflexo de sucção	Desaparecimento da preensão plantar

Tabela 22.20 Exame neurológico evolutivo dos 2 aos 7 anos de idade.

	2 anos	3 anos	4 anos	5 anos	6 anos	7 anos
<i>Fala</i>	Frases agramaticais	Frases gramaticais	Usa plural	Conta histórias	Discriminação visual e auditiva motora	Descreve o que vê
<i>Equilíbrio estático</i>	Brinca agachada, levanta e senta	À manobra de Romberg, mantém o equilíbrio com os olhos abertos por 30 s	À manobra de Romberg, mantém o equilíbrio com os olhos fechados por 30 s	Consegue ficar na ponta dos dois pés com os olhos abertos por 10 s; parada e em posição ortostática, coloca um pé na frente do outro (calcanhar de um pé e os dedos do outro pé)	Idem com os olhos fechados por 10 segundos e em um pé só, com os olhos abertos por 10 s	Consegue ficar agachada com os membros superiores abduzidos em posição horizontal por 10 s, com os olhos abertos
<i>Equilíbrio dinâmico</i>	Corre e salta	Anda em linha reta e para trás puxando carrinho	Anda nas pontas dos pés, sobe e desce escadas sem apoio, salta de pés juntos	Anda para frente, medindo pés, salta em um pé de olho aberto	Idem, para trás	Salta o mais alto que puder e bate palmas duas vezes
<i>Coordenação apendicular</i>	Folheia livros, torre de seis cubos, garatuja	Constrói uma torre com nove cubos, <i>index</i> -nariz com os olhos abertos, desenha círculo	<i>Index</i> -nariz com os olhos fechados, desenha cruz	Joga bola de tênis em alvo de 30 × 30 cm a uma distância de 2 m	Bate <i>index</i> direito na mesa e o pé no chão ao mesmo tempo, alternando com o esquerdo, inicia a escrita	Consegue fazer um círculo no ar com a mão; bate alternadamente os pés como se estivesse marcando um ritmo; movimenta as mãos no ar como se estivesse com uma marionete
<i>Coordenação tronco-membros</i>	—	—	—	—	Inclinando o tronco para trás com a criança em pé, observa-se flexão do joelho	—
<i>Sincinesia</i>	—	Ocorre em todas as provas	Ocorre em todas as provas	Ocorre em todas as provas	Ocorre em todas as provas	Ocorre em todas as provas
<i>Persistência motora</i>	—	—	Mantém os olhos fechados por 20 s	Mantém a língua protrusa com os olhos fechados por 20 s	—	Mantém os membros superiores horizontalmente para frente por 30 s com os olhos fechados
<i>Sensibilidade</i>	—	—	Noção de posição segmentar	Conhece cores	Noção de tempo	Reconhece direita e esquerda

ao desenvolvimento de mecanismos corticais inibitórios durante o curso normal de maturação do sistema neuromuscular. A avaliação dos reflexos primitivos pode trazer informações importantes sobre o estado de saúde de recém-nascidos e lactentes jovens. A ausência dos reflexos primitivos em idade apropriada, sua permanência por tempo maior do que o normal e reflexos assimétricos ou associados a posturas anormais são sinais de alterações neurológicas ou do desenvolvimento. São eles:

- **Reflexo de sucção:** a sucção reflexa é obtida pelo estímulo da porção anterior da língua com a própria mão do lactente, o dedo mínimo do examinador ou a chupeta, observando-se movimentos de sucção dos lábios e da língua. O bebê desenvolve sincronia entre a respiração, sucção e deglutição somente após 32 a 34 semanas de gestação, o que dificulta a alimentação por via oral (VO) em recém-nascidos pré-termo. O reflexo de sucção ocorre até os 7 meses de vida (Figura 22.62A)
- **Reflexo dos pontos cardeais de Thomas ou da voracidade:** o reflexo da voracidade é obtido estimulando as comissuras labiais e a porção média superior e média inferior

dos lábios com o dedo mínimo do examinador. A resposta esperada é o desvio da cabeça e dos lábios em direção ao estímulo. Este reflexo não deve ser testado logo após a amamentação, pois a resposta ao estímulo pode ser débil ou não ocorrer. Desaparece entre o terceiro e sexto mês de idade

- **Reflexo de preensão palmar:** a compressão leve da palma da mão do recém-nascido com o indicador do examinador, no nível da junção metacarpofalangiana, desencadeia a flexão dos dedos. O reflexo desaparece por volta do quarto ao sexto mês, quando surge a preensão voluntária (Figura 22.62B)
- **Reflexo cutaneoplantar:** estimula-se a região plantar no sentido calcanhar-artelhos. Na maioria dos recém-nascidos, a resposta será de extensão do hálux (Figura 22.62C)
- **Reflexo de preensão plantar:** ao exercer uma pressão na planta do pé, na base dos artelhos, observa-se a flexão dos dedos. Desaparece por volta do décimo mês (Figura 22.62D)
- **Reflexo de marcha:** a marcha reflexa e o apoio plantar podem ser pesquisados segurando-se a criança pelas axilas em posição vertical, com os pés apoiados na mesa de exame. Ao

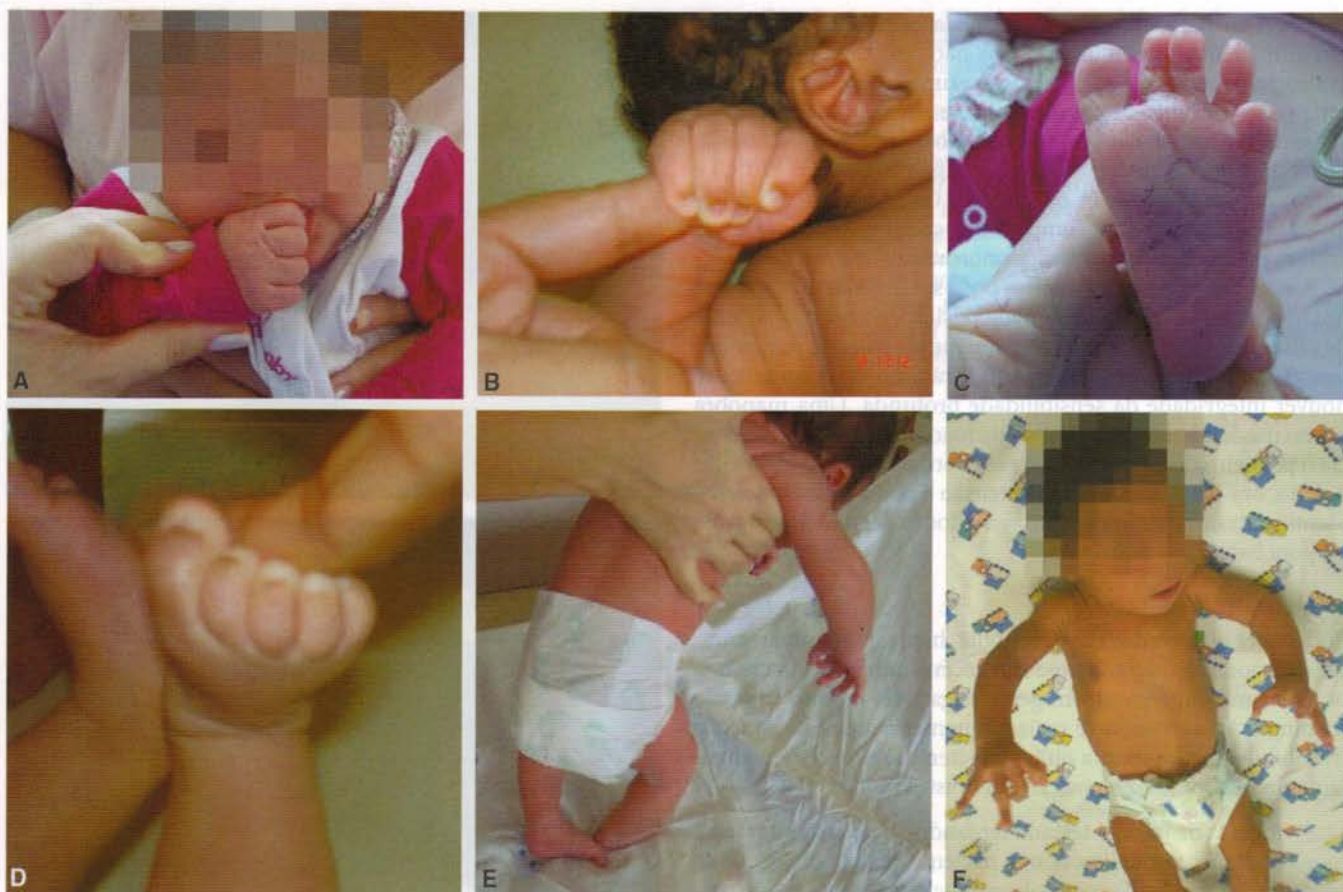

Figura 22.62 Reflexos primitivos do recém-nascido. (A) Sucção. (B) Preensão palmar. (C) Cutaneoplantar em extensão. (D) Preensão plantar. (E) Marcha. (F) Moro.

contato das plantas do pé com a superfície plana, a criança estende as pernas, até então fletidas e, se ela for inclinada para frente, inicia-se a marcha reflexa (Figura 22.62E)

- **Reflexo de fuga à asfixia:** é avaliado colocando-se a criança de bruços no leito, com a face voltada ao colchão. Em alguns segundos, o recém-nascido deverá virar o rosto para liberar o nariz, possibilitando uma respiração adequada

- **Reflexo de Moro:** é um dos mais importantes a serem avaliados, haja vista a gama de informações que pode trazer. É desencadeado por um estímulo brusco, como bater palmas, o estiramento brusco do lençol onde a criança está deitada ou o soltar dos braços semiesticados da criança quando se faz a avaliação da preensão palmar. O reflexo consiste em uma resposta de extensão-abdução dos membros superiores (eventualmente dos inferiores), ou seja, em uma primeira fase os braços ficam estendidos e abertos com a abertura dos dedos das mãos, e em seguida há flexão-adução dos braços, voltando à posição original (Figura 22.62F). O reflexo de Moro inicia-se a partir de 28 semanas de gestação, por volta dos 3 ou 4 meses de vida ele vai se fragmentando e desaparece até o sexto mês. A assimetria ou a ausência do reflexo de Moro podem indicar lesões nervosas, musculares ou ósseas

- **Reflexo de Magnus-De Kleijn (do esgrimista):** com a criança posicionada em decúbito dorsal, o examinador estabiliza a região anterior do tórax com uma mão e com a outra vira a cabeça da criança para o lado. A resposta esperada é a extensão dos membros voltados para o lado facial e flexão dos membros voltados para o lado

occipital (posição de esgrima). Geralmente desaparece no segundo mês

- **Reflexo de olhos de boneca:** é desencadeado quando se promove a rotação lateral da cabeça do recém-nascido, observando-se a movimentação ocular. Ao desviar a cabeça para um dos lados há o desvio do olhar para o lado oposto
- **Reflexo cocleopalpebral:** ao bater palmas a cerca de 30 cm do ouvido da criança, verifica-se o piscamento dos olhos
- **Reflexo de Babkin:** é uma reação à pressão simultânea das palmas das mãos do bebê, que consiste em abrir a boca, virando a cabeça para a linha média e levantando ou flexionando a cabeça. Pode também haver fechamento dos olhos e flexão do antebraço do bebê
- **Reflexo de encurvamento do tronco:** com o bebê em decúbito ventral apoiado sobre uma das mãos do examinador, estimula-se o dorso na altura de T10, no sentido horizontal, da linha vertebral para a lateral, observando-se flexão lateral do tronco do lado estimulado. Desaparece por volta dos 2 meses de idade.

Pares cranianos

O exame dos pares cranianos faz parte do exame neurológico da criança, mas é discutido em detalhes no capítulo dedicado exclusivamente a este tema.

Sensibilidade

O exame da sensibilidade sempre é subjetivo, pois depende da informação prestada pelo paciente. Logo, na infância, é praticamente impossível obter estes dados de maneira precisa. Para avaliar a sensibilidade, devem-se fazer os estímulos correspon-

dentos. A sensibilidade dolorosa é testada usando, de preferência, um alfinete que provoque dor, mas não penetre a pele. Para a avaliação da sensibilidade tátil, usa-se um algodão seco, gaze ou um pedaço de lenço de papel. Avalia-se a sensibilidade térmica colocando-se nos locais a serem testados, de maneira aleatória, dois tubos de ensaio cheios, um com água fria (+ ou - 10°C) e outro com água quente (+ ou - 45°C). Os testes devem ser feitos nas regiões suspeitas, comparando-se a sensibilidade dessas regiões com outras, consideradas normais.

A sensibilidade proprioceptiva pode ser testada colocando-se um dos membros em determinada posição, estando o paciente de olhos fechados e solicitando para que ele coloque o membro homólogo na mesma posição. Isto será feito corretamente, se houver integridade da sensibilidade profunda. Uma manobra muito usada é balançar os dedos da mão ou do pé, de preferência o primeiro dedo, pegando-o pela bordas laterais e parar com o dedo, ora em flexão, ora em extensão e pedir para o paciente identificar esta posição de olhos fechados (o dedo está para cima ou para baixo?).

Sinais de irritação meníngea

Podem ser observados em meningite, hemorragia subaracnóide e tumores intracranianos. Em recém-nascidos e lactentes, os sinais meníngeos são, em geral, negativos, mesmo havendo meningite, observando-se mais frequentemente nesta situação irritabilidade, hipotermia ou febre, icterícia, convulsões, abaulamento de fontanela e posição em opistótono:

- **Rigidez de nuca:** é testada tentando-se fletir subitamente o segmento cefálico, com o paciente deitado em decúbito dorsal. Quando ocorre, observa-se resistência à flexão passiva da cabeça e até retração por hipertonia dos músculos cervicais posteriores, não sendo possível aproximar o queixo do esterno
- **Sinal de Brudzinski:** é testado pela mesma manobra, observando-se flexão dos membros inferiores enquanto se mantém a flexão do pescoço por alguns segundos na posição máxima (Figura 22.63).
- **Sinal de Kernig:** é testado flexionando-se o quadril e o joelho em ângulo reto e depois, tentando-se estender passivamente o joelho. Este movimento produz dor, resistência e incapacidade de realizar o movimento (Figura 22.64).

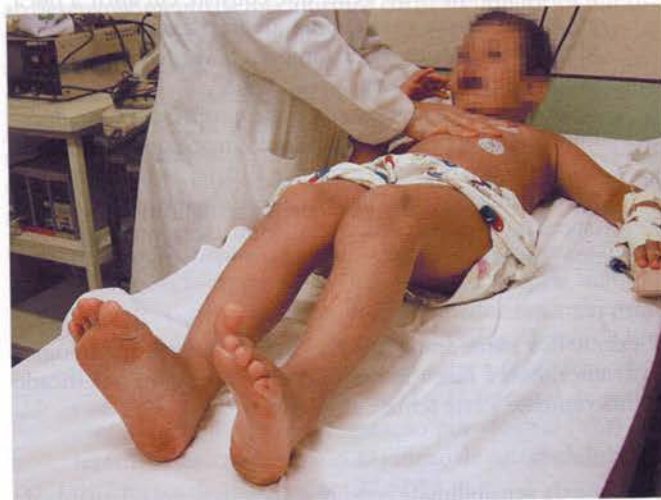

Figura 22.63 Sinais de irritação meníngea: observa-se resistência à flexão passiva da cabeça (rigidez de nuca) e flexão dos membros inferiores quando se mantém a flexão do pescoço por alguns segundos (sinal de Brudzinski).

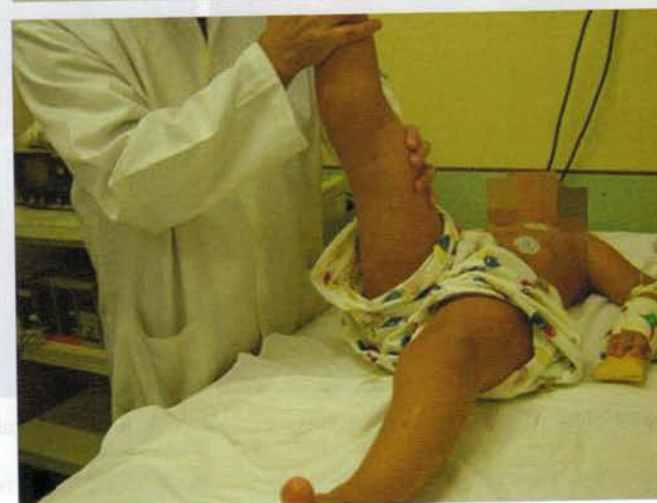
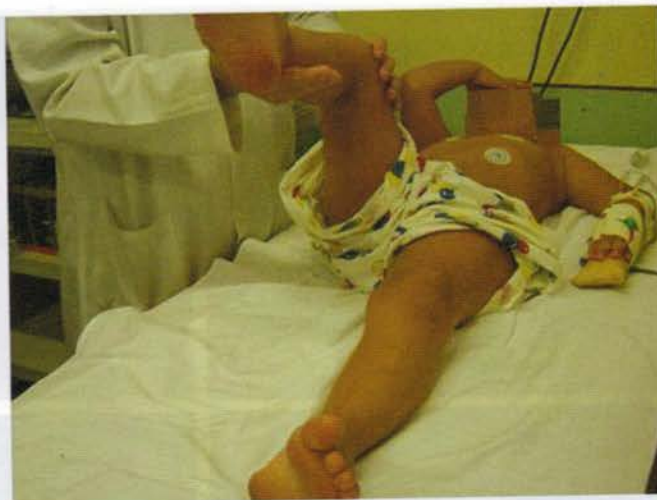
Figura 22.64 Sinal de Kernig. A extensão passiva do joelho fletido sobre o quadril em ângulo reto provoca dor e resistência ao movimento.

Referências selecionadas

- American Academy of Pediatrics. Joint Committee on infant hearing. Year 2000 position statement: principles and guidelines for early hearing detection and intervention programs. *Pediatrics*. 2000; 106:798-817.
- American Academy of Pediatrics. Subcommittee on Management of Sinusitis and Committee on Quality Improvement. Clinical practice guideline: management of sinusitis. *Pediatrics*. 2001; 108:798-808.
- Aucott SW. Physical examination and care of the newborn. In: Fanaroff AA, Martin RJ (eds). *Neonatal-perinatal medicine. Diseases of the fetus and infant*. St Louis: Mosby-Year Book, 1997. pp. 403-24.
- D'Harlingue AE, Durand DJ. Recognition, stabilization and transport of the high-risk newborn. In: Klaus MH, Fanaroff AA (eds). *Care of the high-risk neonate*. Philadelphia: W.B. Saunders Company, 2001. pp. 65-99.
- De Onis M, Onyango AW, Borghi E *et al*. Development of a WHO growth reference for school-aged children and adolescents. *Bulletin of the WHO*. 2007; 85:660-7.
- Dibley MJ, Staehling N, Nieburg P *et al*. Interpretation of z-score anthropometric indicators derived from the international growth reference. *Am J Clin Nutr*. 1987; 46:749-62.
- Fox LA, Zeller WP. Evaluation of short stature. *Compr Therap*. 1995; 21:115-21.
- Funayama CAR. Exame neurológico na criança. Ribeirão Preto: Funpec, 2004. p. 96.
- Goldbloom RB. *Pediatric clinical skills*. Philadelphia: Saunders, 2003.
- Kumar P, McKean MC. Evidence based paediatrics: review of BTS guidelines for the management of community acquired pneumonia in children. *J Infect*. 2004; 48:134-8.
- Maffei C, Pietrobello A, Grezzani A *et al*. Waist circumference and cardiovascular risk factors in prepubertal children. *Obes Res*. 2001; 9:179-87.
- Pernetta C. *Semiologia pediátrica*. Rio de Janeiro: Guanabara Koogan, 1990.

Ricco RG, Del Ciampo LA, Almeida CAN (eds). Puericultura: princípios e práticas. Atenção integral à saúde da criança e do adolescente. São Paulo: Atheneu, 2008.

Skoner DP. Allergic rhinitis: definition, epidemiology, pathophysiology, detection, and diagnosis. *J Allergy Clin Immunol*. 2001; 108:S2-8.

Szilagyí PG. Avaliação da criança: do lactente ao adolescente. In: Bickley LS (ed). Bates – Propedêutica Médica. Rio de Janeiro: Guanabara Koogan, 2005. pp. 611-769.

Tanner JM. Foetus into man: physical growth from conception to maturity. Ware: Castlemead Publication, 1989.

Tanner JM, Goldstein H, Whitehouse RH. Standard for children's height at ages 2-9 years allowing for height of parents. *Arch Dis Child*. 1970; 45:755-62.

Tanner JM, Whitehouse RH, Takaishi M. Standards from birth to maturity for height, weight, height velocity and weight velocity: British children, 1965. I. *Arch Dis Child*. 1966; 41:454-71.

Tanner JM, Whitehouse RH, Takaishi M. Standards from birth to maturity for height, weight, height velocity and weight velocity: British children, 1965. II. *Arch Dis Child*. 1966; 41:613-35.

Tanner JM, Whitehouse RH. Atlas of children growth. Normal variation and growth disorders. London: Academic Press, 1982.

Tibby SM, Hatherill M, Murdoch IA. Capillary refill and core-peripheral temperature gap as indicators of haemodynamic status in paediatric intensive care patients. *Arch Dis Child*. 1999; 80:163-6.

WHO Multicentre Growth Reference Study Group – WHO Child Growth Standards: length/height-for-age, weight-for-age, weight-for-length, weight-for-height and body mass index-for-age, methods and development. Geneva: WHO, 2006.

World Health Organization. Physical status: the use and interpretation of anthropometry. Report of a WHO Experts Committee. World Health Org, Tech Rep Ser. 1995; 854:1-452.

Quais são os principais métodos de avaliação da nutrição?

Os métodos de avaliação da nutrição são divididos em subjetivos e objetivos. Os métodos subjetivos incluem a história alimentar e o exame físico. Os métodos objetivos incluem a antropometria, a bioimpedância elétrica, a análise de urina e a análise de sangue.

A história alimentar é um método subjetivo que envolve a coleta de informações sobre a ingestão alimentar do indivíduo. O exame físico é outro método subjetivo que envolve a observação visual de sinais e sintomas de má nutrição.

A antropometria é um método objetivo que envolve a medição das dimensões físicas do corpo humano. A bioimpedância elétrica é um método objetivo que envolve a medição da resistência elétrica do corpo humano.

A análise de urina é um método objetivo que envolve a análise da composição química da urina. A análise de sangue é um método objetivo que envolve a análise da composição química do sangue.

Os métodos de avaliação da nutrição são utilizados para identificar indivíduos com má nutrição e para monitorar a evolução da nutrição ao longo do tempo. A escolha do método de avaliação da nutrição depende do objetivo da avaliação e das características do indivíduo.

Os métodos de avaliação da nutrição são utilizados para identificar indivíduos com má nutrição e para monitorar a evolução da nutrição ao longo do tempo. A escolha do método de avaliação da nutrição depende do objetivo da avaliação e das características do indivíduo.

Os métodos de avaliação da nutrição são utilizados para identificar indivíduos com má nutrição e para monitorar a evolução da nutrição ao longo do tempo. A escolha do método de avaliação da nutrição depende do objetivo da avaliação e das características do indivíduo.

Os métodos de avaliação da nutrição são utilizados para identificar indivíduos com má nutrição e para monitorar a evolução da nutrição ao longo do tempo. A escolha do método de avaliação da nutrição depende do objetivo da avaliação e das características do indivíduo.

Os métodos de avaliação da nutrição são utilizados para identificar indivíduos com má nutrição e para monitorar a evolução da nutrição ao longo do tempo. A escolha do método de avaliação da nutrição depende do objetivo da avaliação e das características do indivíduo.

Os métodos de avaliação da nutrição são utilizados para identificar indivíduos com má nutrição e para monitorar a evolução da nutrição ao longo do tempo. A escolha do método de avaliação da nutrição depende do objetivo da avaliação e das características do indivíduo.

Os métodos de avaliação da nutrição são utilizados para identificar indivíduos com má nutrição e para monitorar a evolução da nutrição ao longo do tempo. A escolha do método de avaliação da nutrição depende do objetivo da avaliação e das características do indivíduo.

Os métodos de avaliação da nutrição são utilizados para identificar indivíduos com má nutrição e para monitorar a evolução da nutrição ao longo do tempo. A escolha do método de avaliação da nutrição depende do objetivo da avaliação e das características do indivíduo.

Os métodos de avaliação da nutrição são utilizados para identificar indivíduos com má nutrição e para monitorar a evolução da nutrição ao longo do tempo. A escolha do método de avaliação da nutrição depende do objetivo da avaliação e das características do indivíduo.

Os métodos de avaliação da nutrição são utilizados para identificar indivíduos com má nutrição e para monitorar a evolução da nutrição ao longo do tempo. A escolha do método de avaliação da nutrição depende do objetivo da avaliação e das características do indivíduo.

Os métodos de avaliação da nutrição são utilizados para identificar indivíduos com má nutrição e para monitorar a evolução da nutrição ao longo do tempo. A escolha do método de avaliação da nutrição depende do objetivo da avaliação e das características do indivíduo.

Os métodos de avaliação da nutrição são utilizados para identificar indivíduos com má nutrição e para monitorar a evolução da nutrição ao longo do tempo. A escolha do método de avaliação da nutrição depende do objetivo da avaliação e das características do indivíduo.

Os métodos de avaliação da nutrição são utilizados para identificar indivíduos com má nutrição e para monitorar a evolução da nutrição ao longo do tempo. A escolha do método de avaliação da nutrição depende do objetivo da avaliação e das características do indivíduo.

Os métodos de avaliação da nutrição são utilizados para identificar indivíduos com má nutrição e para monitorar a evolução da nutrição ao longo do tempo. A escolha do método de avaliação da nutrição depende do objetivo da avaliação e das características do indivíduo.