


Radiologia da Coluna Vertebral

Anatomia

- Regiões

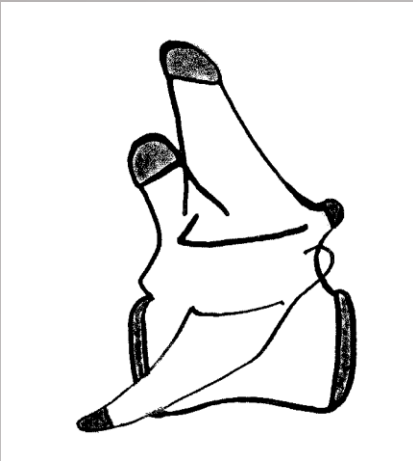- Cervical, Torácica, Lombar, Sacra, Coccígea



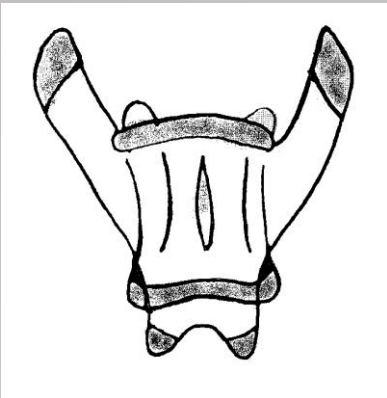
Anatomia

- Vértebra:
 - corpo
 - processos espinhosos e transversos
 - articulações sinoviais e cartilagíneas
- Discos intervertebrais
- Espaços intervertebrais: T10-11 menor

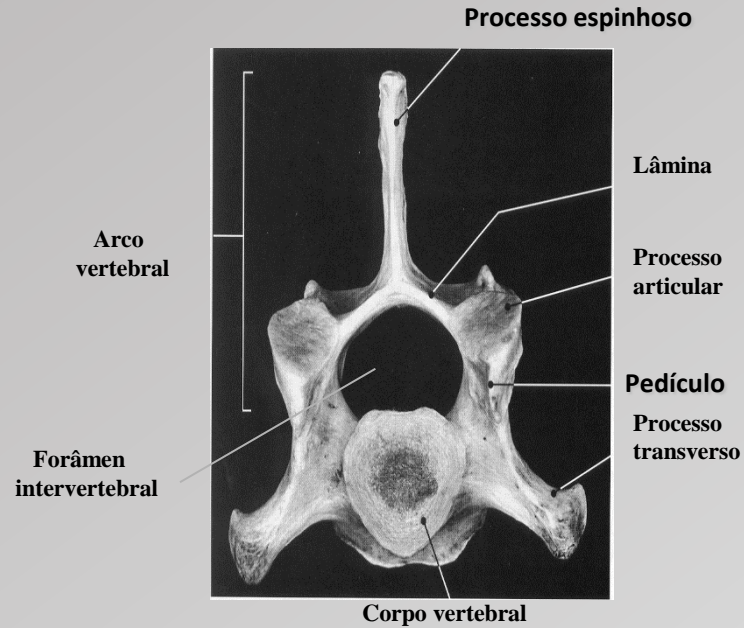
Anatomia



Vista lateral

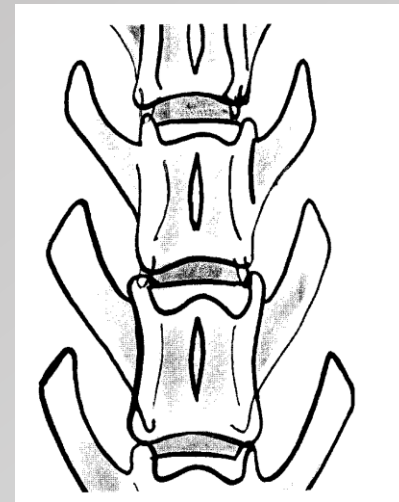



Vista ventrodorsal



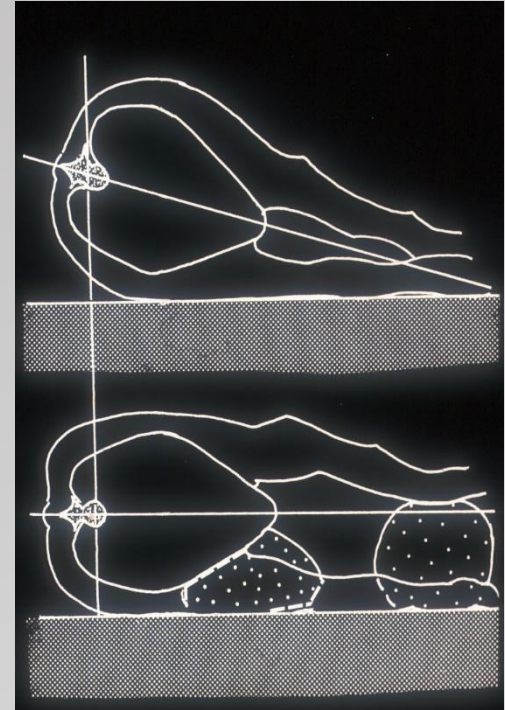
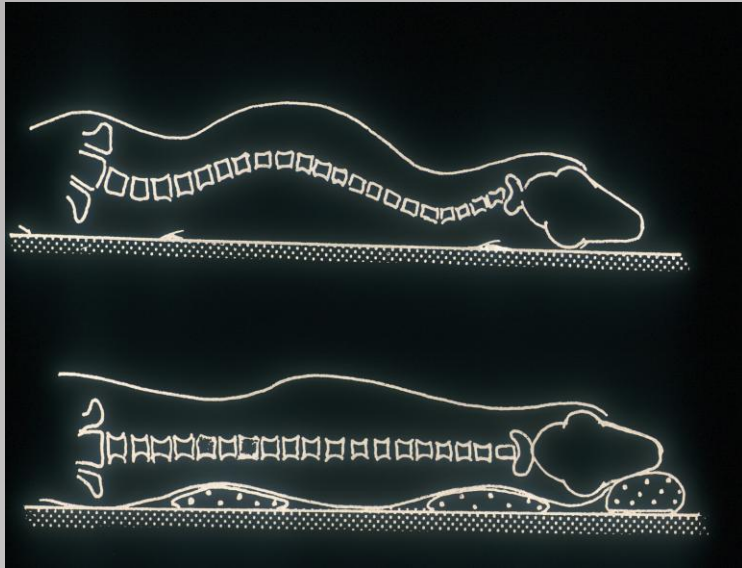
Vista craniocaudal

Anatomia Radiográfica



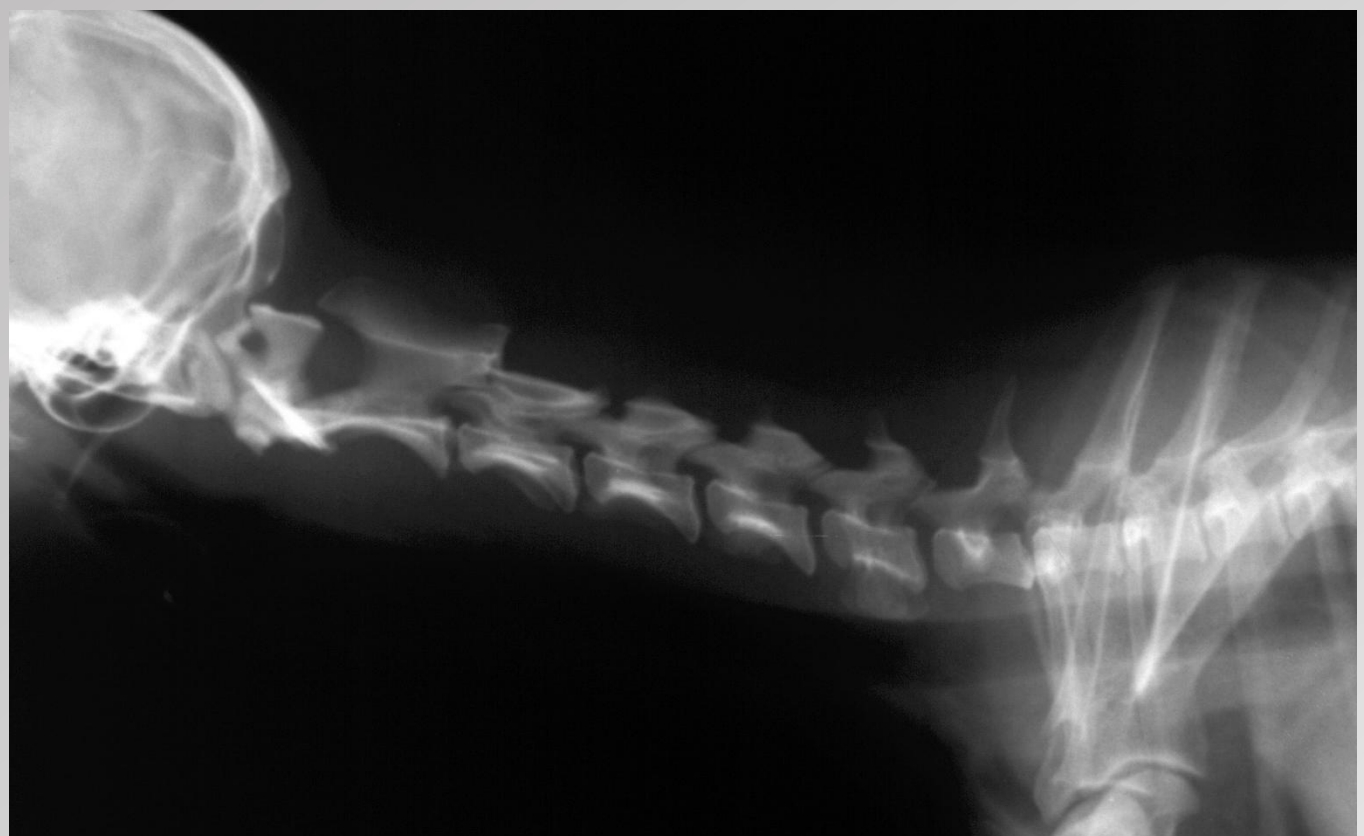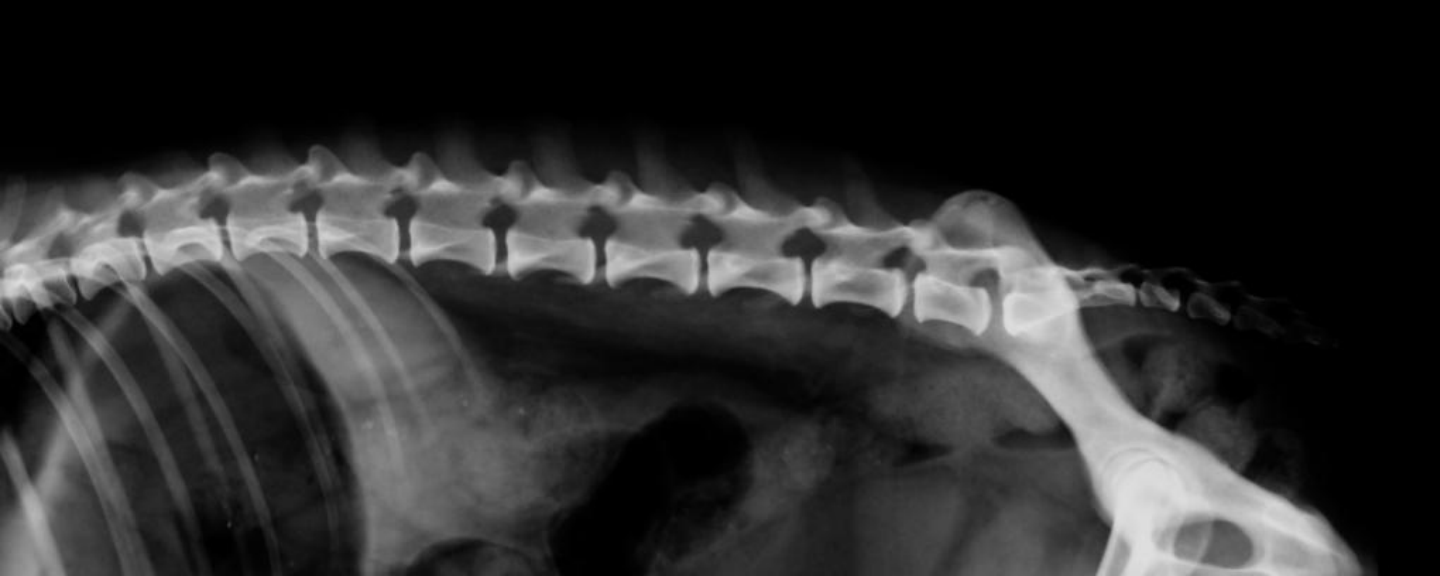Técnica Radiográfica

- Preparo do animal
- Posicionamento / Enquadramento
- Exame Simples
- Exame Contrastado (Mielografia)
- Projeções:
 - LL
 - VD
 - Oblíquas
 - Estresse (ventroflexão; dorsoextensão) – qdo necessário.



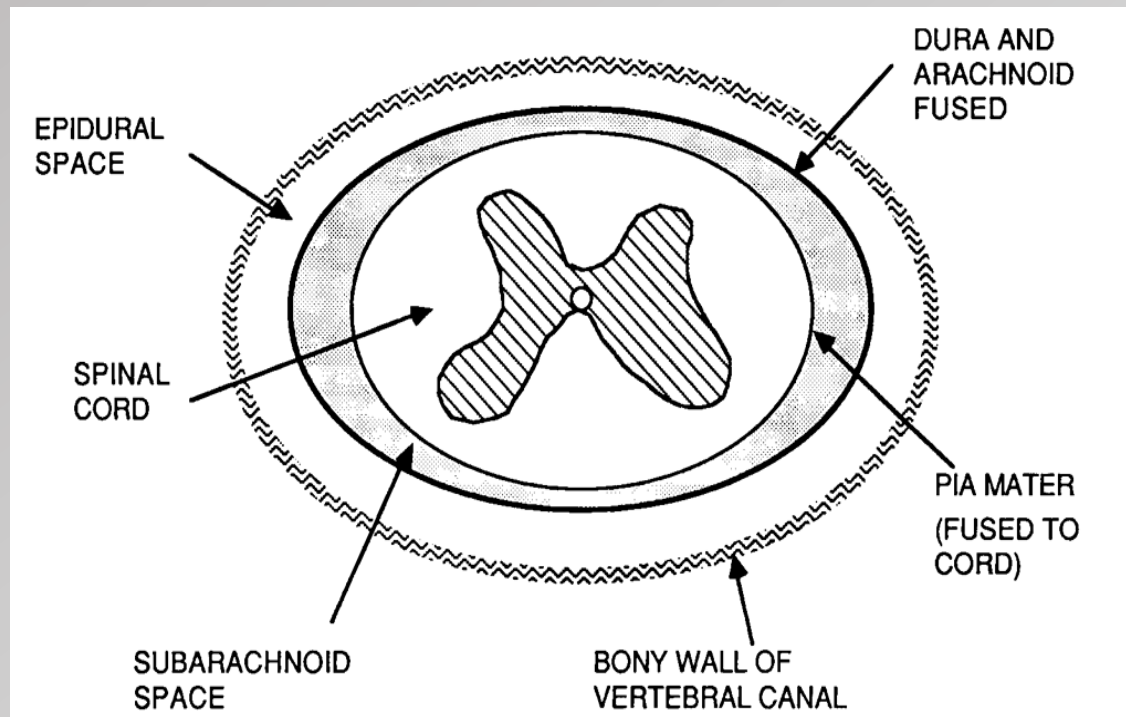
O que observar na radiografia?

- Alterações na radiopacidade
 - Aumento
 - Diminuição
- Alterações na forma e no contorno
- Alterações no alinhamento
- Espaço intervertebral:
 - aumento do tamanho
 - diminuição do tamanho
 - aumento da radiopacidade

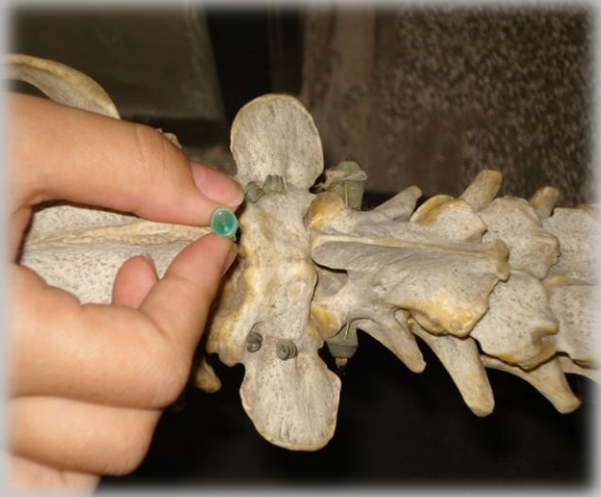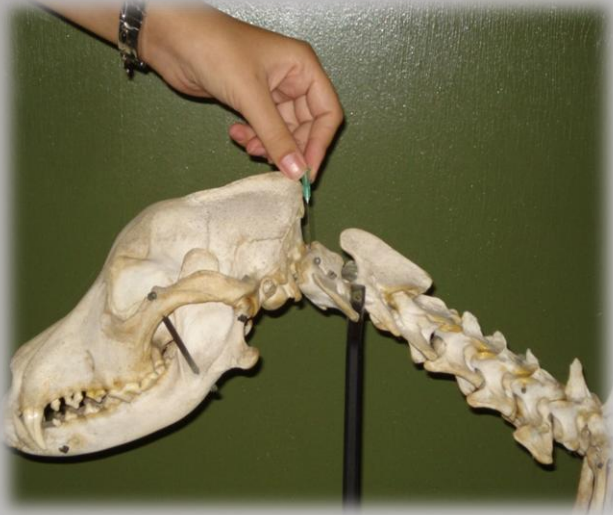


Exame Contrastado

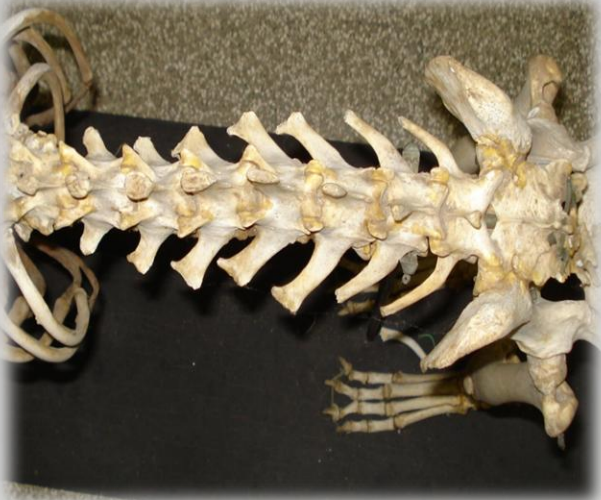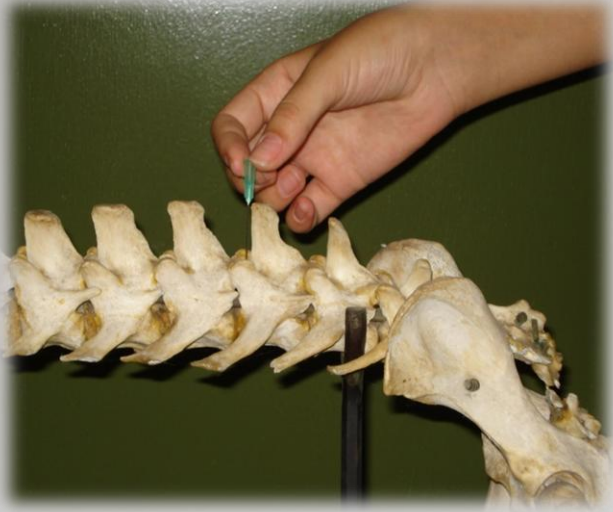
- Mielografia
 - Contraste iodado não iônico:
 - espaço subaracnóide
 - Iohexol (Omnipaque[®]): 0,3 - 0,5ml/Kg. Vol max:9ml
 - Contra-indicações: processos infecciosos, condições adversas do paciente

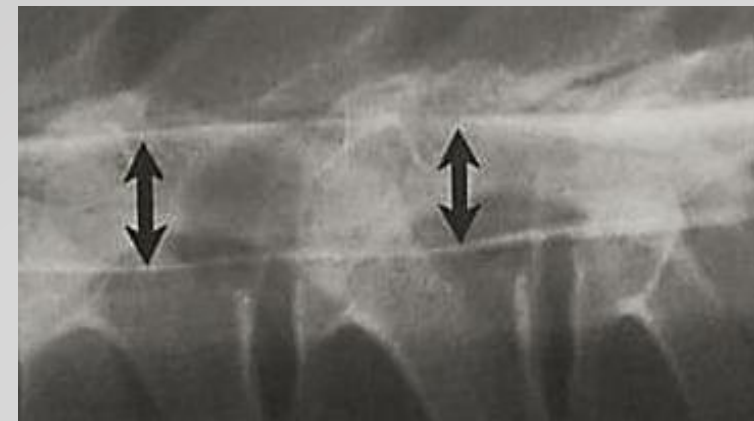

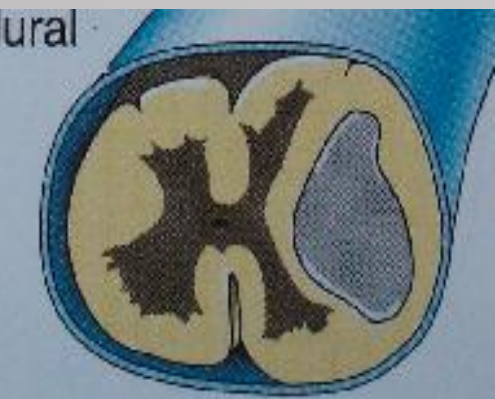
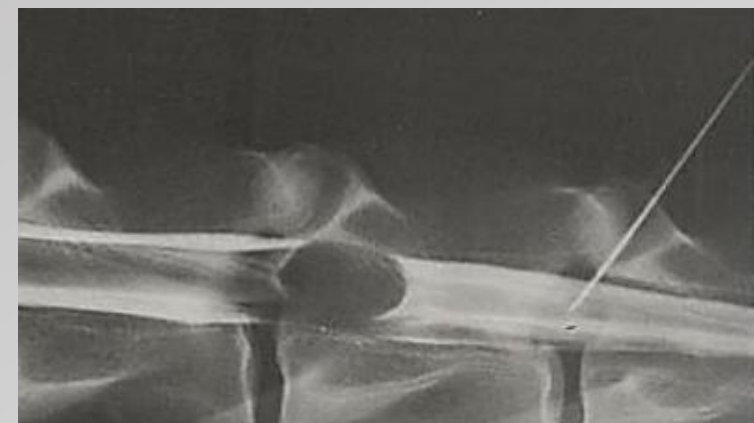
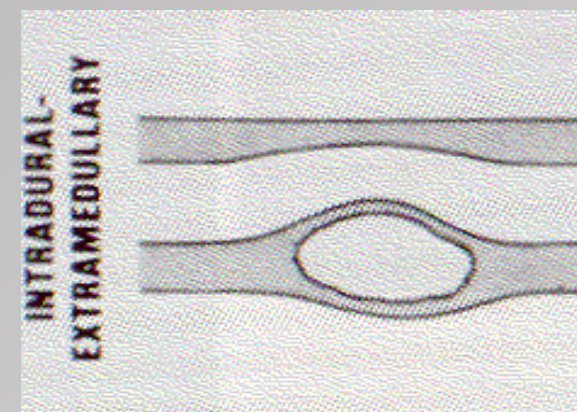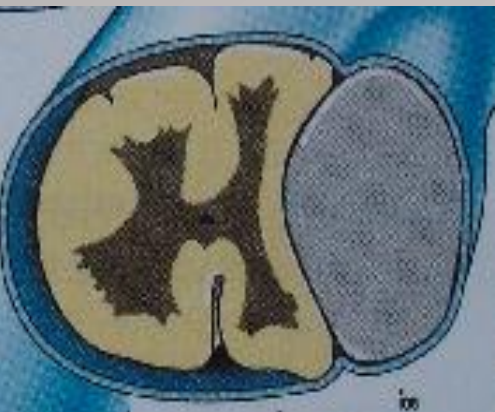
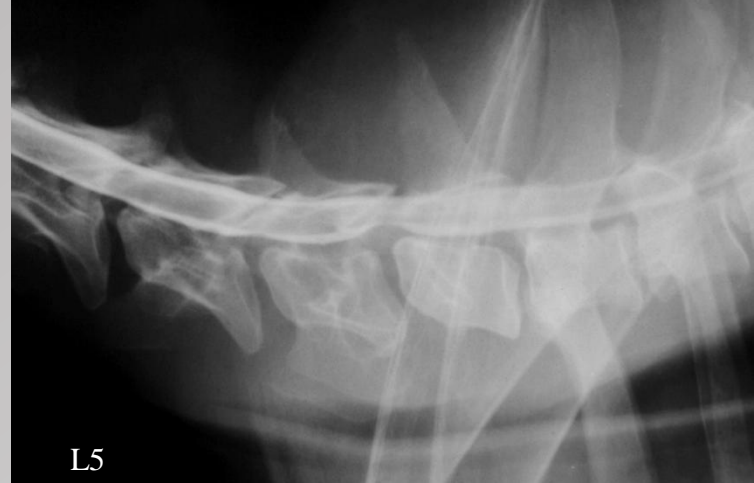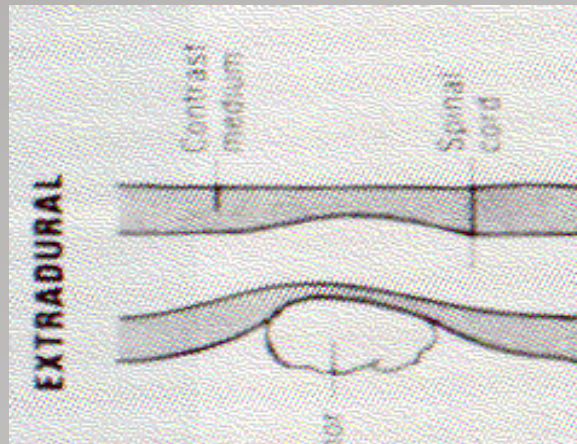


Punção cervical



Punção lombar

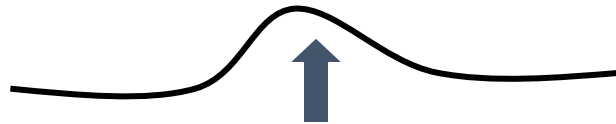



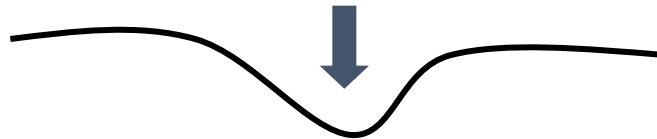
Afecções da Coluna Vertebral

Desvios de eixo

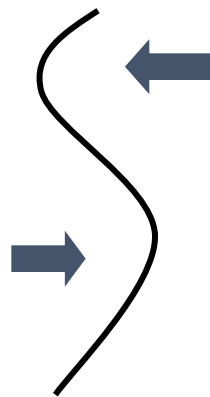
- Cifose



- Lordose



- Escoliose

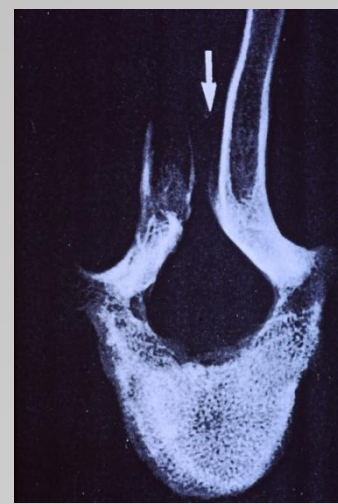

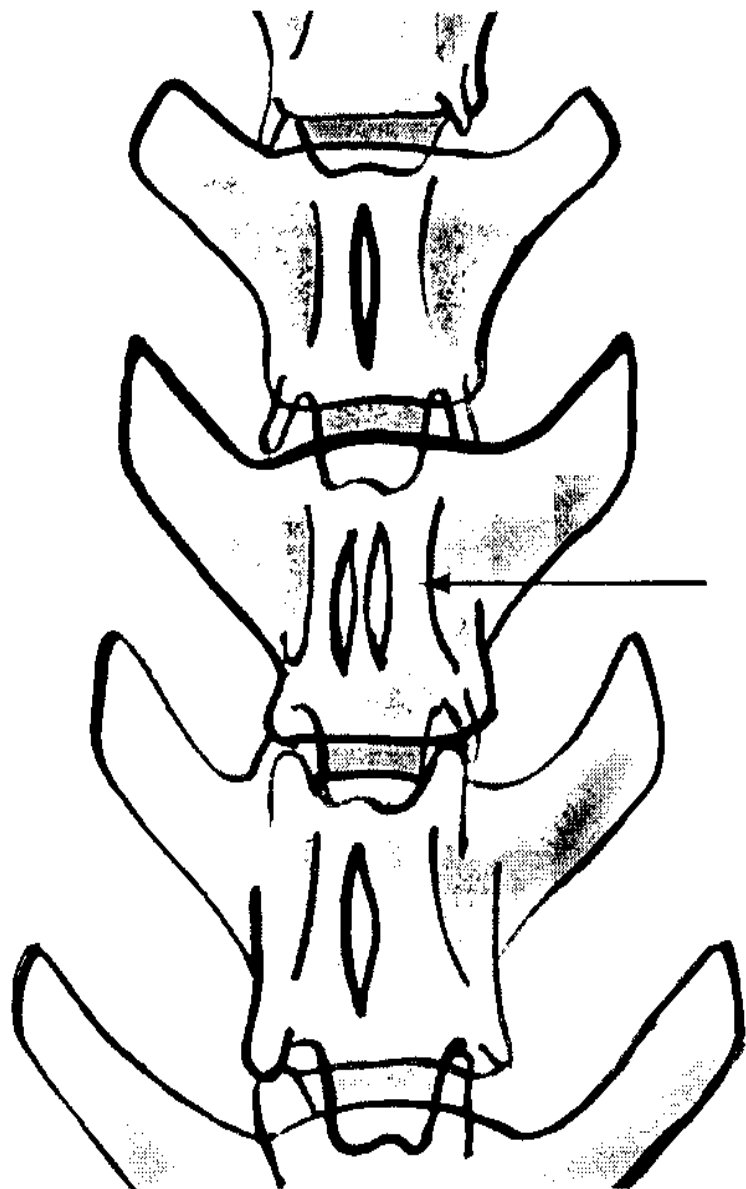
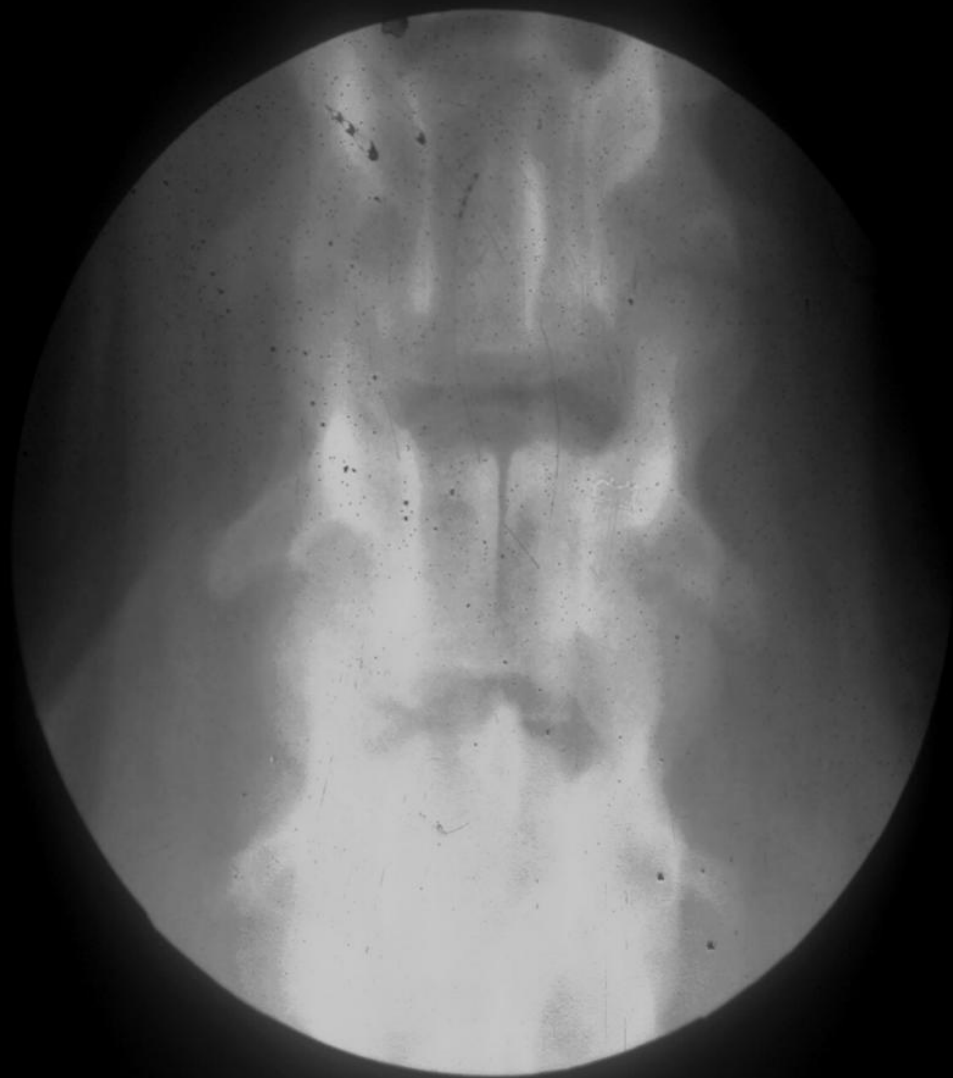Doenças Congênitas / Malformações

- Espinha bífida
- Sinostose
- Hemivértebra
- Vértebras de transição
- Subluxação atlantoaxial
- Espondilomielopatia Cervical

Espinha Bífida

- Fusão incompleta dos arcos vertebrais → ausência ou hipoplasia dos processos espinhosos
- Mais comum na região lombar
- Raças mais acometidas:
 - English Bulldog, Pastor Alemão, Samoieda, Chihuahua, Dálmata, Colli e Manx Cat





Sinostose (*Vértebra em Bloco*)

- Fusão de dois ou mais corpos vertebrais
- Ausência parcial ou total do disco intervertebral
- Mais comum nas regiões cervical e lombar
- Fazer diferencial com processos degenerativos

Hemivértebra

- Ossificação incompleta / união incompleta dos centros de ossificação
- Mais comum na região torácica
- Aspecto de cunha ou borboleta
- Pode haver sintomatologia neurológica se houver instabilidade ou deformidade do canal vertebral.
- Raça mais acometida: Bulldog

Vértebras de Transição

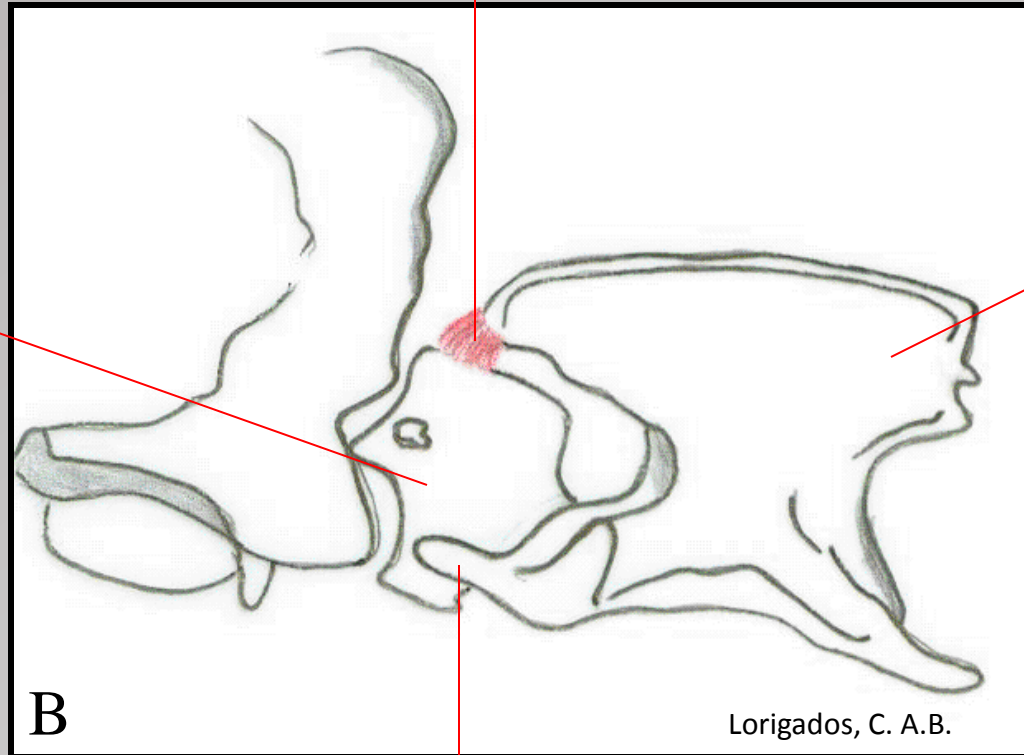
- C₇ com uma ou duas costelas
- T₁ com ausência de costelas
- T₁₃ com ausência de costelas
- L₇ com aspecto de vértebra sacra (sacralização)
- S₁ com aspecto de vértebra lombar (lombarização)
- Problema → referência cirúrgica

Subluxação Atlantoaxial

- Hipo ou aplasia do processo odontóide
(Poodle miniatura, Yorkshire, Chihuahua)
- Falha na fusão do processo odontóide
- Fratura do processo odontóide
- Ruptura de ligamentos entre C1-C2
- Desvio dorsal de C2 em direção a medula (compressão), aumento da distância entre o arco do atlas e a espinha dorsal do axis

LIGAMENTO ATLANTOAXIAL DORSAL

ATLAS




ÁXIS

PROCESSO ODONTÓIDE DO ÁXIS

Espondilomielopatia Cervical

- Síndrome wobbler / Espondilopatia cervical caudal / Espondilolistese
- Etiologia: fatores múltiplos
 - crescimento rápido, nutricional, mecânico, genético
- Raças de grande porte
 - Doberman, Dogue Alemão
- Idade: +/- 02 anos De 7 sem 10 anos
- Sintomas: ataxia leve \Rightarrow tetraplegia

Machos + acometidos fêmeas 2:1 até 4:1



Doenças Metabólicas

- Hiperparatireoidismo Nutricional 2^{ário}
- Hipervitaminose A em felinos

Hiperparatireoidismo Nutricional Secundário

- Diminuição da radiopacidade óssea
- Adelgaçamento das corticais
- Maior evidenciação da trabeculação óssea
- Desvios de eixo (cifo-lordóticos)
- Fraturas patológicas

Hipervitaminose A em Felinos

- Felinos alimentados basicamente com fígado
- ↓ da atividade osteoclástica ↑ osteoblástica
 - formação de osso periostal nas vértebras
 - anquilose das articulações sinoviais
 - região cervical é a mais acometida

Doenças Inflamatórias / Infecciosas

- Discoespondilite
- Espondilite

Discoespondilite

Infecção e inflamação do disco intervertebral e osteomielite das vértebras contíguas.

- Causas: hematógena, corpo estranho e complicações pós-cirúrgicas,
- Staphylococcus sp, Brucella canis.

Aspectos Radiográficos

- Fase Aguda:
 - lise irregular das bordas das vértebras
 - alargamento do espaço intervertebral
- Fase Crônica:
 - esclerose dos bordos vertebrais
 - Reação periosteal do corpo vertebral; osteófitos
 - fusão de corpos vertebrais adjacentes
 - pode ocorrer hérnia de disco

Espondilite

- Processo inflamatório / infeccioso do corpo vertebral,
- Aspectos Radiográficos:
 - Proliferação periostal irregular,
 - Osteólise envolvendo um ou mais corpos vertebrais,
 - Envolve mais frequentemente a porção ventral e lateral do corpo vertebral.

Doenças Degenerativas

- Espondilose
- Doenças do disco intervertebral

Espondilose

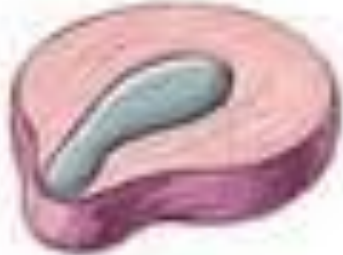- Idiopática / Secundária à instabilidade entre as vértebras
- Proliferação nas margens dos corpos vertebrais
 - Ventrais
 - Laterais
 - Dorsais
- Osteófito \Rightarrow ponte óssea (espondilose anquilosante)
- Mais comum nas regiões torácica, lombar e lombossacra

Doenças do Disco Intervertebral

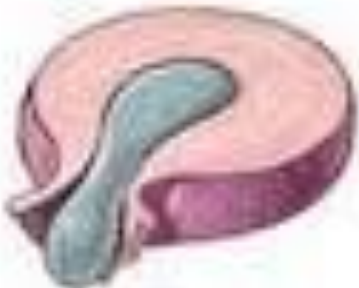- Hérnia de disco
 - Extrusão (Hansen tipo I) - mais comum em raças condrodistróficas
 - Protrusão (Hansen tipo II) - mais comum em raças não condrodistróficas
 - Hérnias traumáticas
- Calcificação de disco



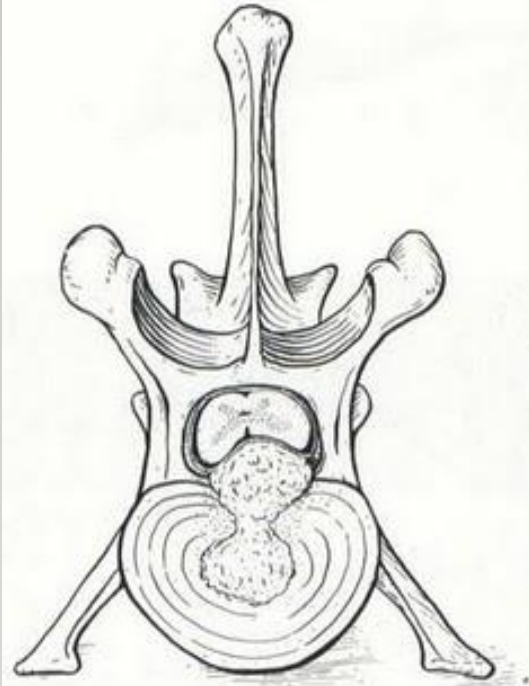
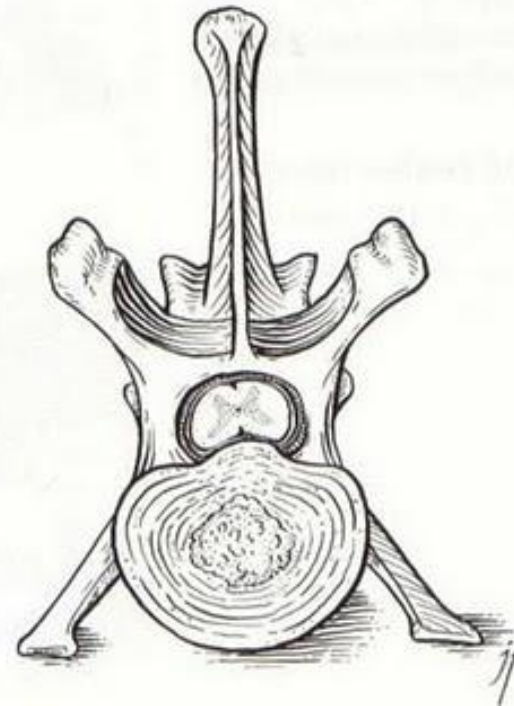
Degeneração



Protusa



Extrusa



Aspectos Radiográficos

- ↓ do espaço intervertebral → colapso do espaço
- ↓ do forâmen intervertebral ↓ do espaço entre os processos articulares
- graus variados de calcificação do disco
- material calcificado do disco no canal vertebral e ou opacificação do forâmen.
- osteófitos e esclerose nas epífises dos corpos vertebrais (nos casos crônicos)

Doenças Traumáticas

- Fraturas
- Luxações / Subluxações
- Traumatismos sem lesões ósseas
 - hemorragia epidural
 - hérnia de disco traumática
 - lesão de ligamento - instabilidade

Doenças Neoplásicas

- Tumores primários
 - benignos (osteoma, osteocondroma)
 - malignos (osteossarcoma, condrossarcoma, fibrossarcoma, mieloma múltiplo)
- Tumores metastáticos
 - hemangiossarcoma, linfossarcoma, melanoma, carcinoma, adenocarcinoma
- Processo lítico, proliferativo ou misto