

Aula 2

Crescimento e

desenvolvimento craniofacial

Prof. Murilo Feres

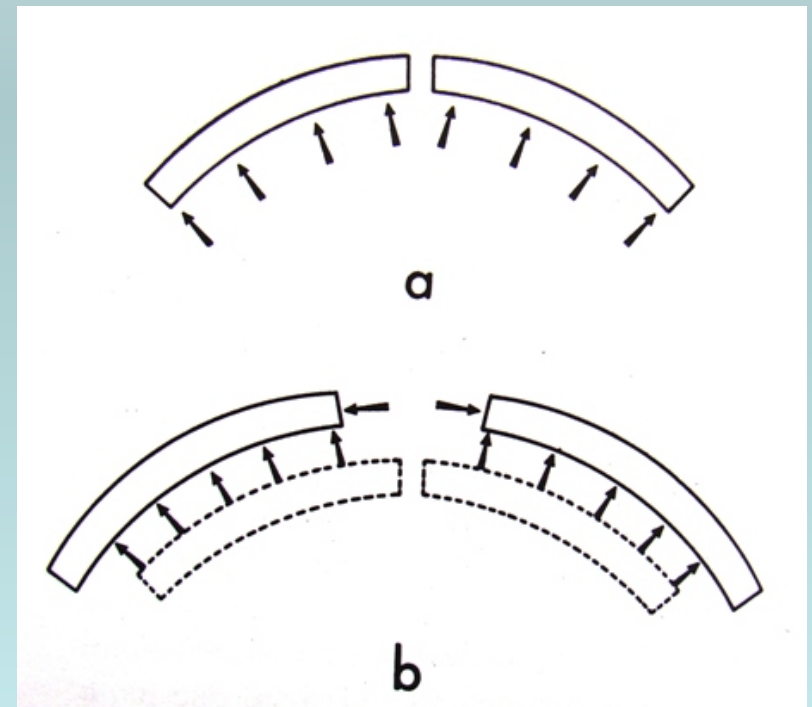
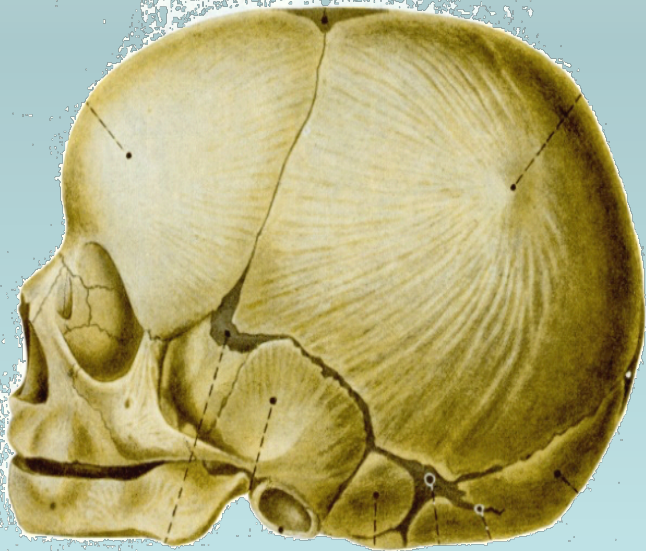murilo.feres@forp.usp.br

Sítios de crescimento

*Crescimento da
abóboda craniana*

Fontanelas

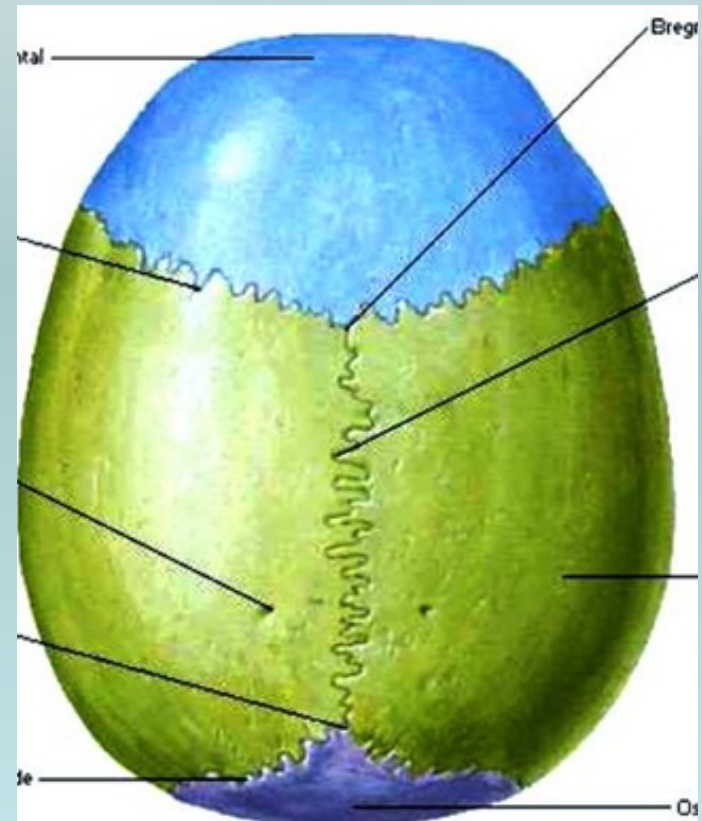
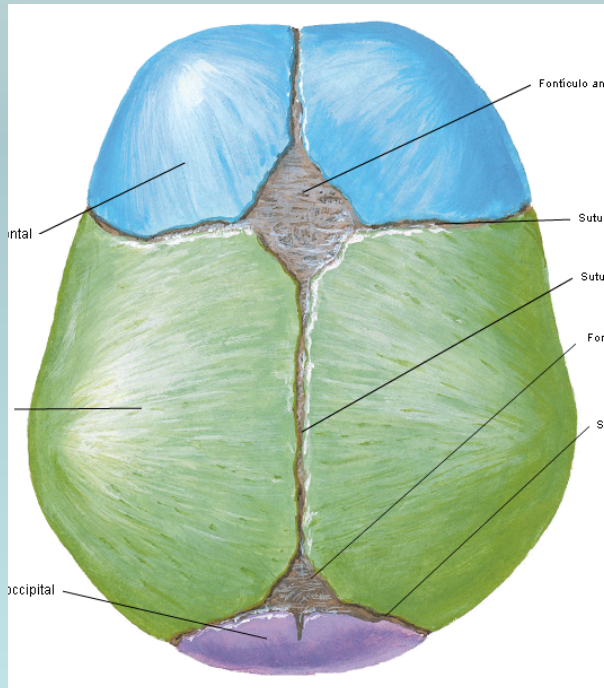
- Desenvolvimento do encéfalo
- Distensão de fibras de tecido conjuntivo fibroso
- Formação de tecido ósseo



Fontanelas

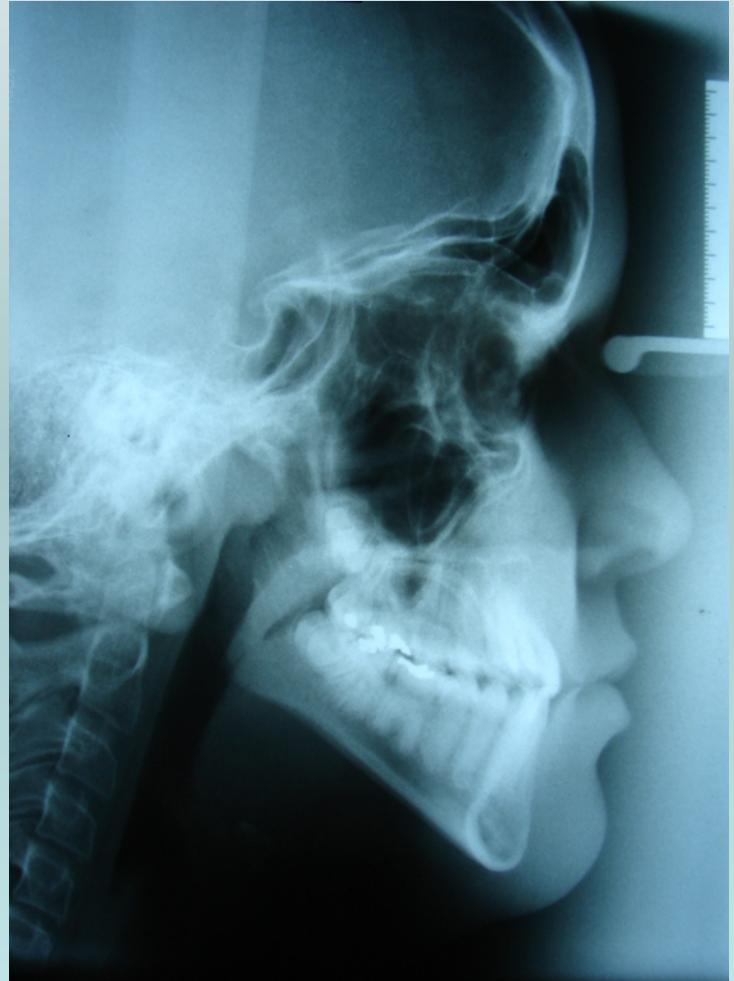Fontanela anterior: 2º ano

Fontanela posterior: 1º ano



Seio frontal

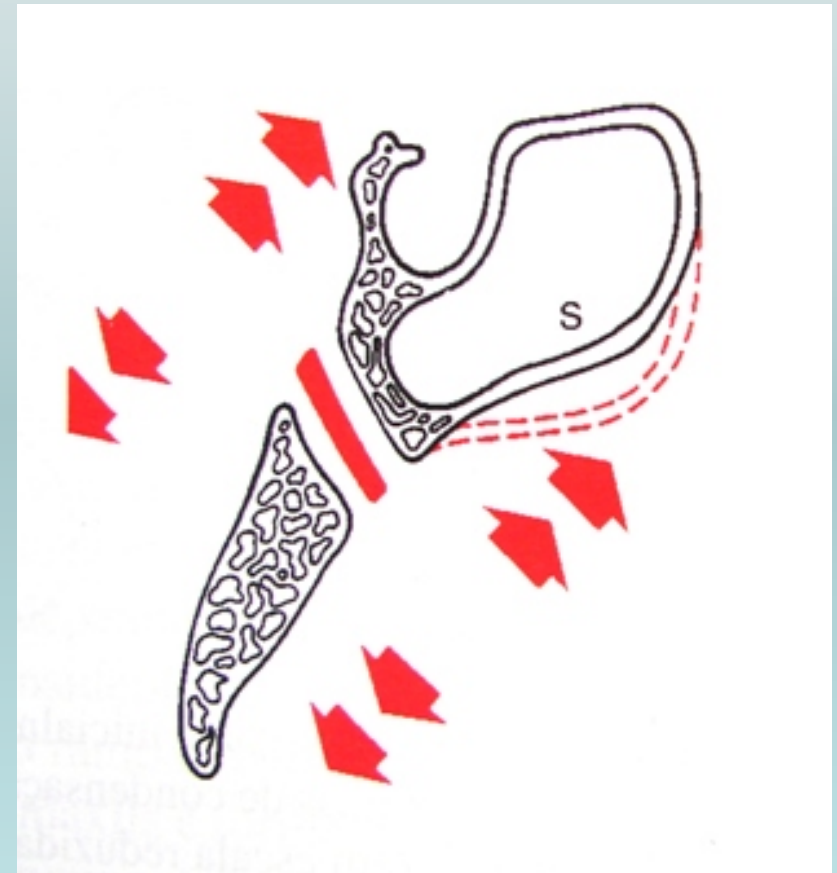
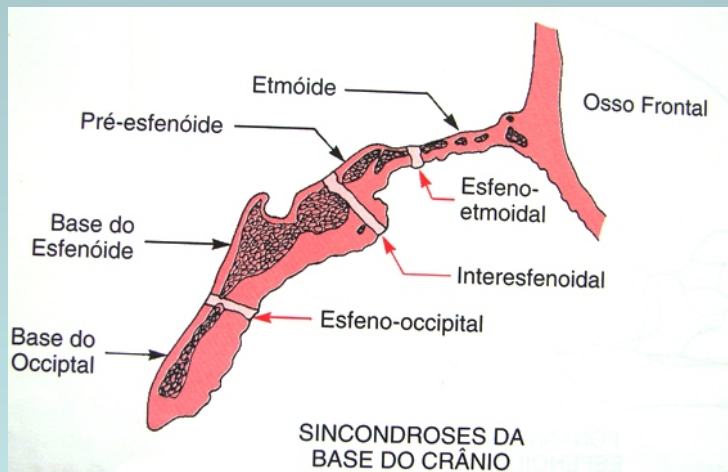
Pneumatização do seio frontal



*Crescimento do
osso alho craniano*

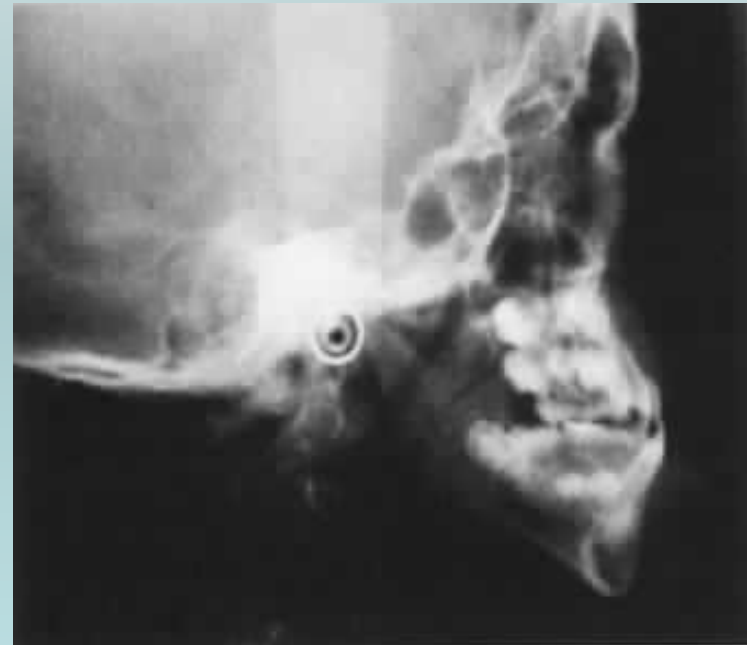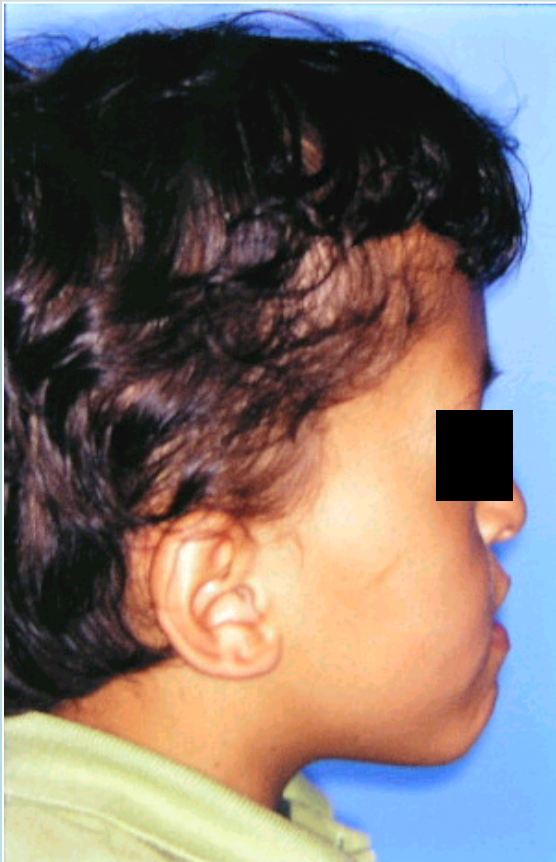Sincondroses

- Sincondrose esfeno-occipital
- Sincondrose esfeno-etmoidal
- Sincondrose interesfenoidal
- Sincondrose intraoccipital
- **Pneumatização do seio esfenoidal**



Alongamento da porção média da base do crânio

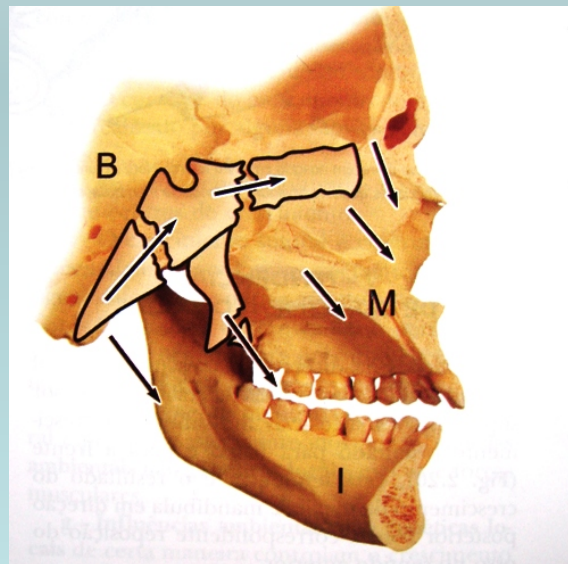
Sincondroses



Síndrome de Apert

Sincondroses

- Sincondrose esfeno-occipital (12 a 15 anos)
- Sincondrose esfeno-etmoidal (7 a 8 anos)
- Sincondrose interesfenoidal (ao nascimento)
- Sincondrose intraoccipital (4 a 5 anos)

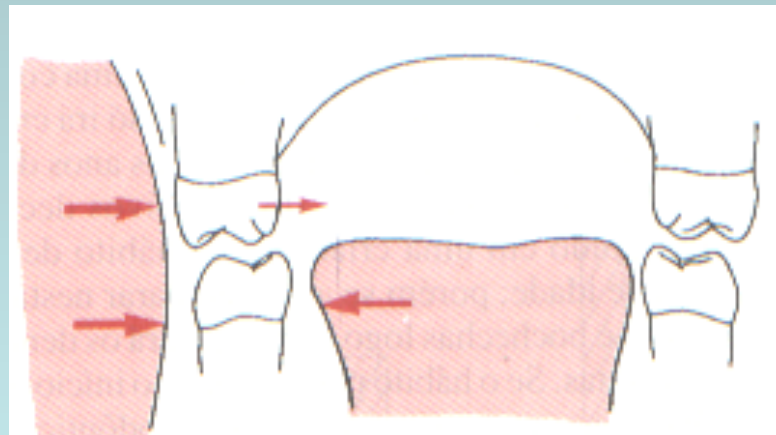
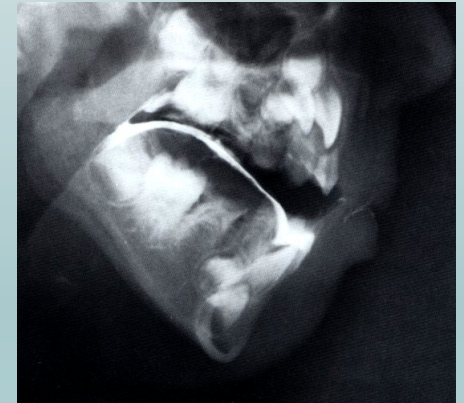
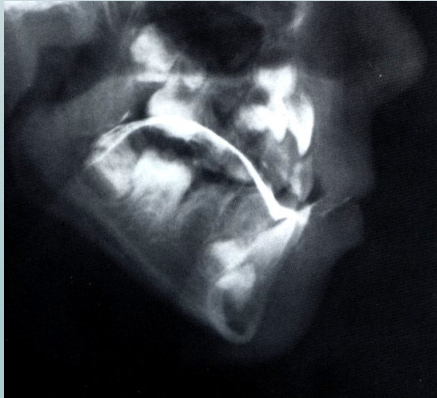

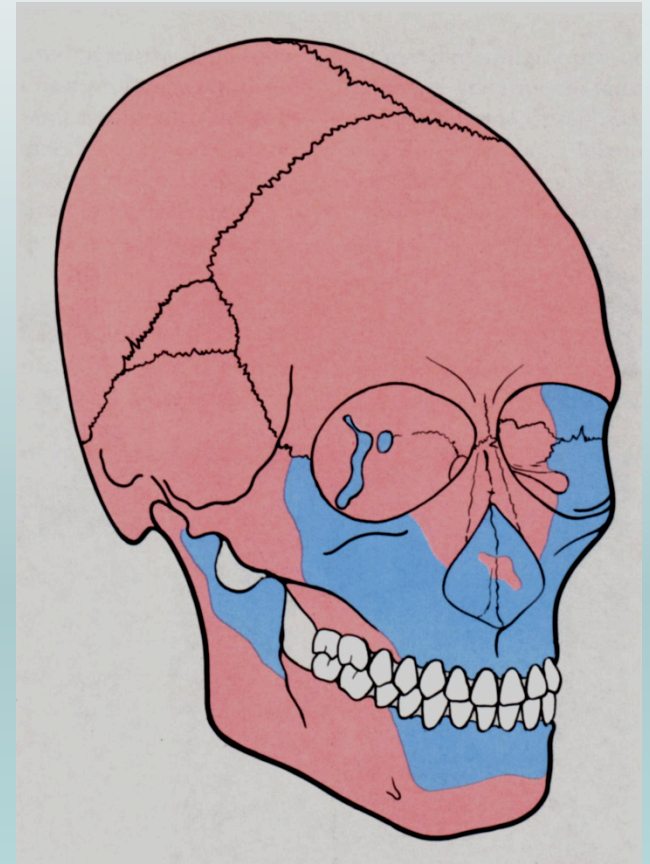
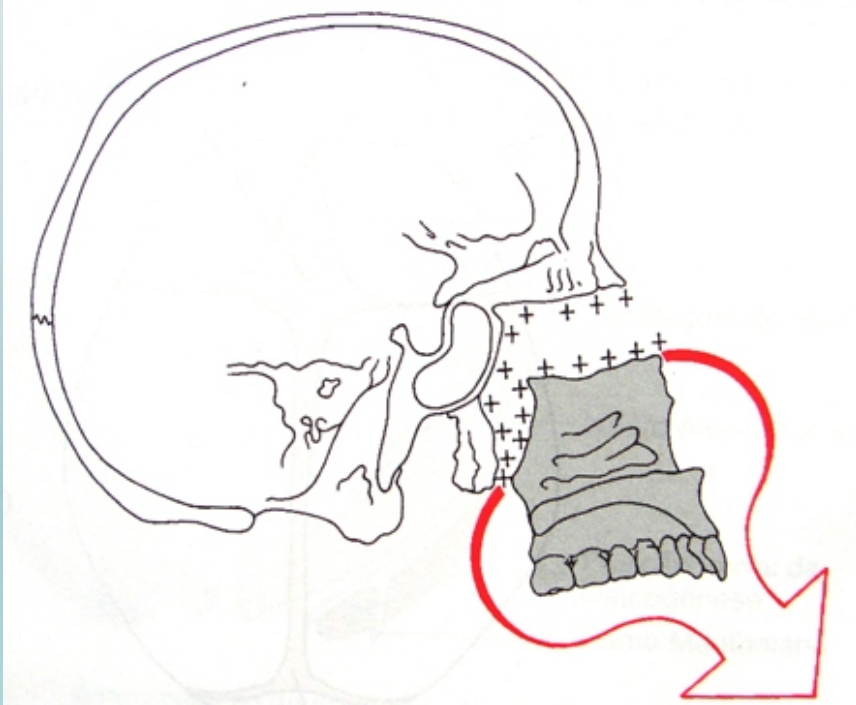
Deslocamento secundário da face média e mandíbula

*Crescimento do
complexo nasomaxilar*

- **Estímulos**

Respiração, mastigação, fala, deglutição, ...





Crescimento para trás e para cima

Deslocamento da face para frente e para baixo

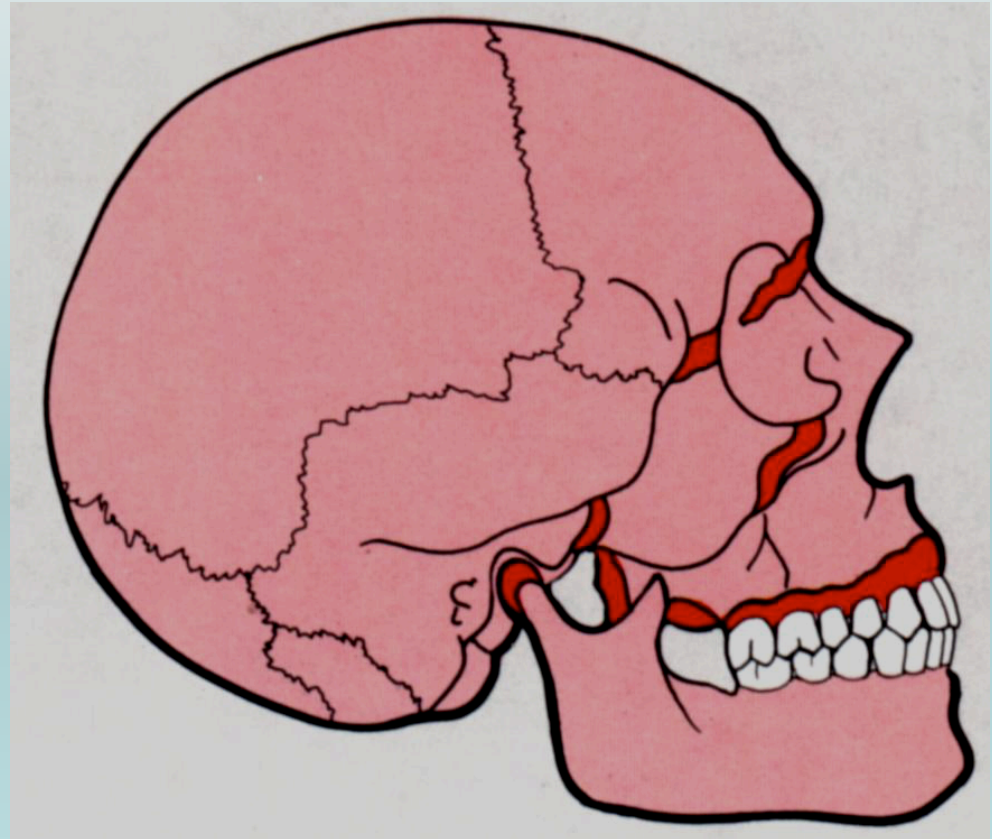
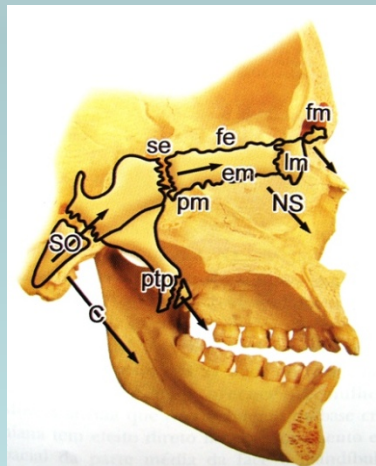
Suturas

Zigomatico-maxilar

Zigomatico-frontal

Zigomatico-temporal

Pterigopalatina

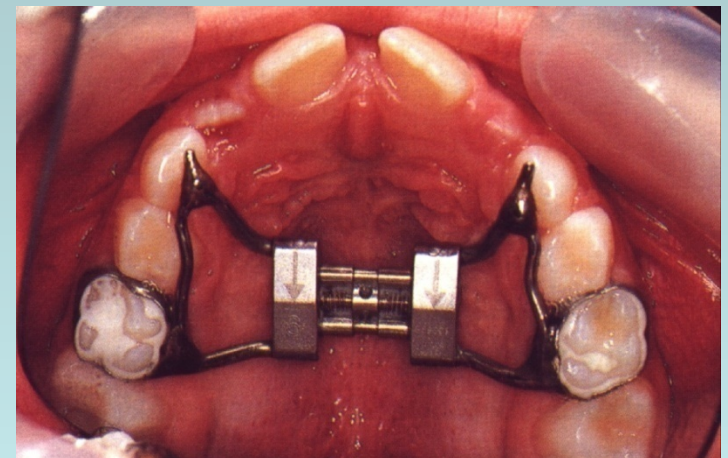
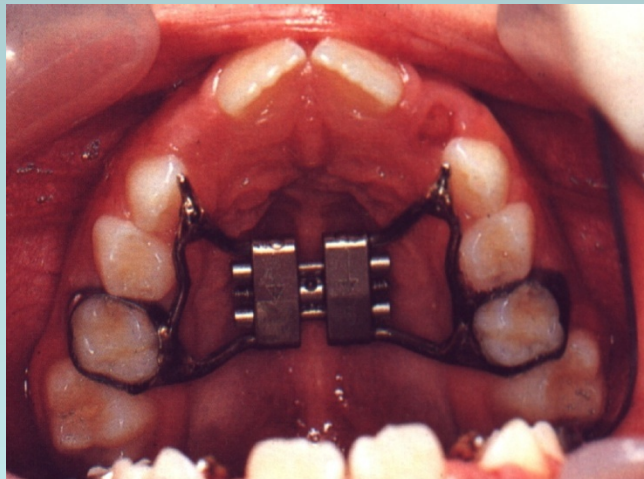
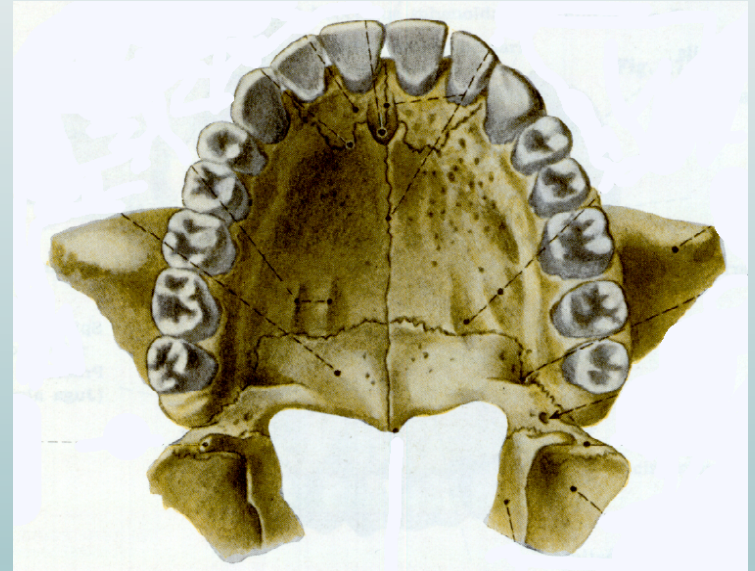


Deslocamento da face para frente e para baixo

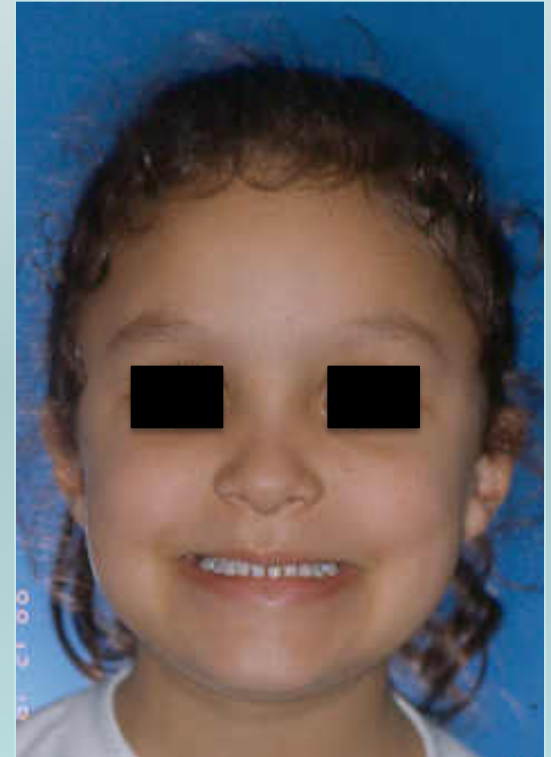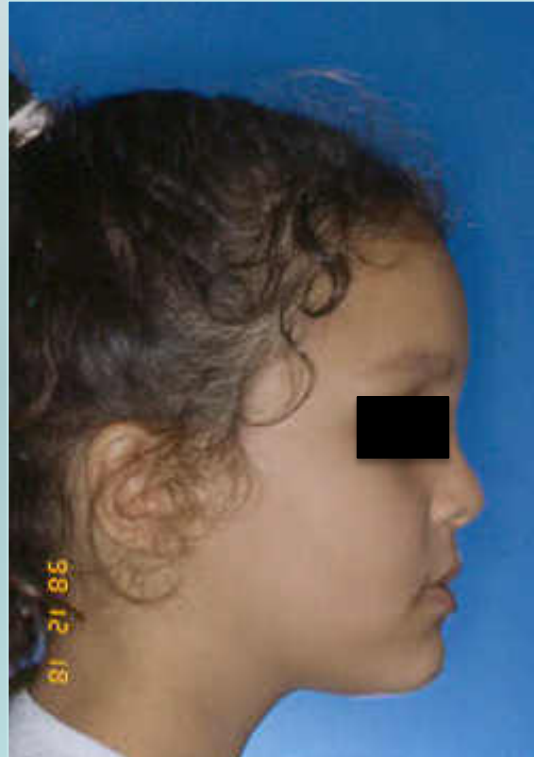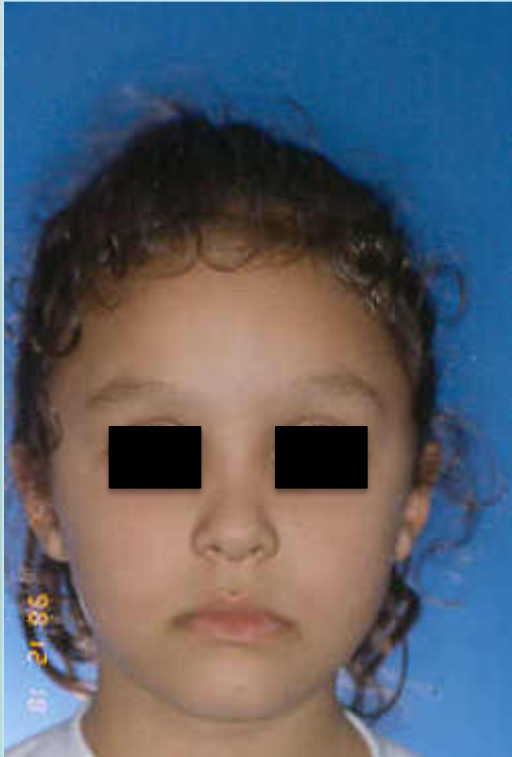Suturas

Palatina mediana

Largura maxilar

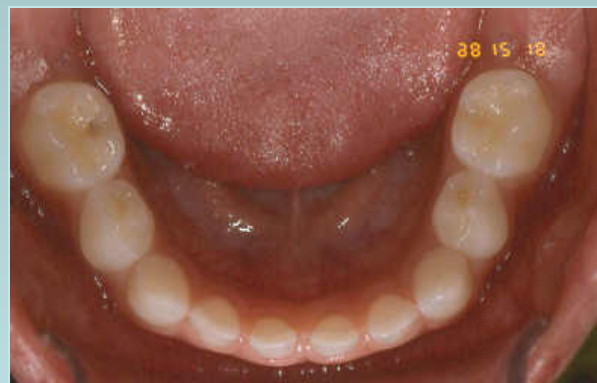
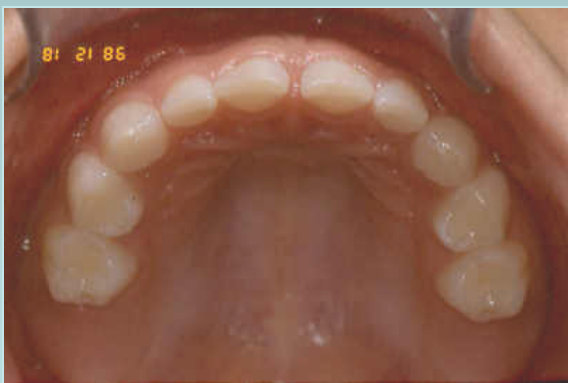
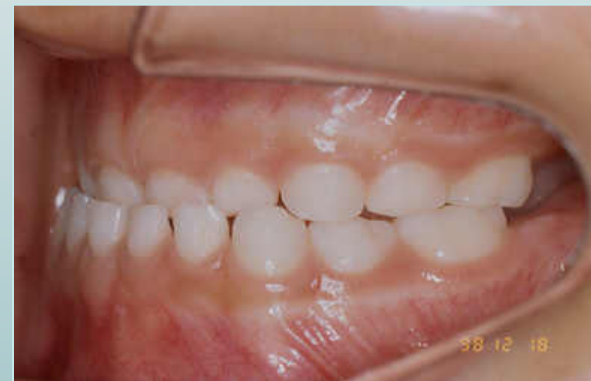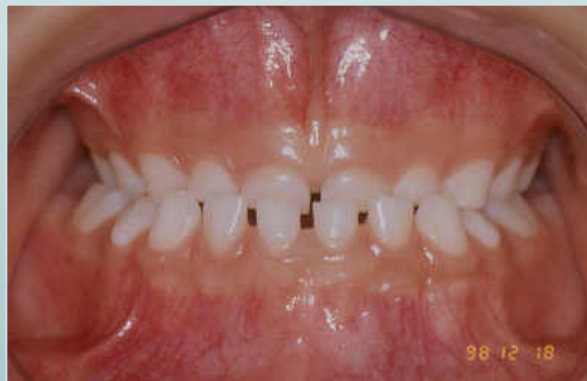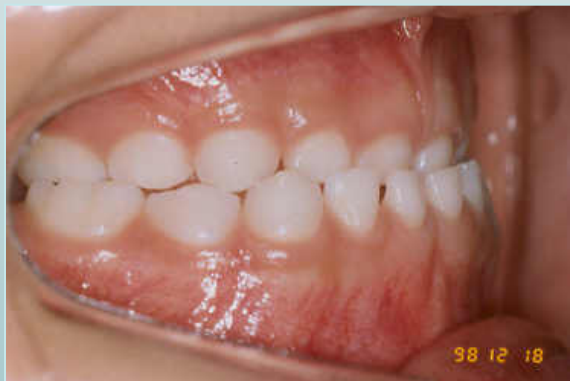Suturas



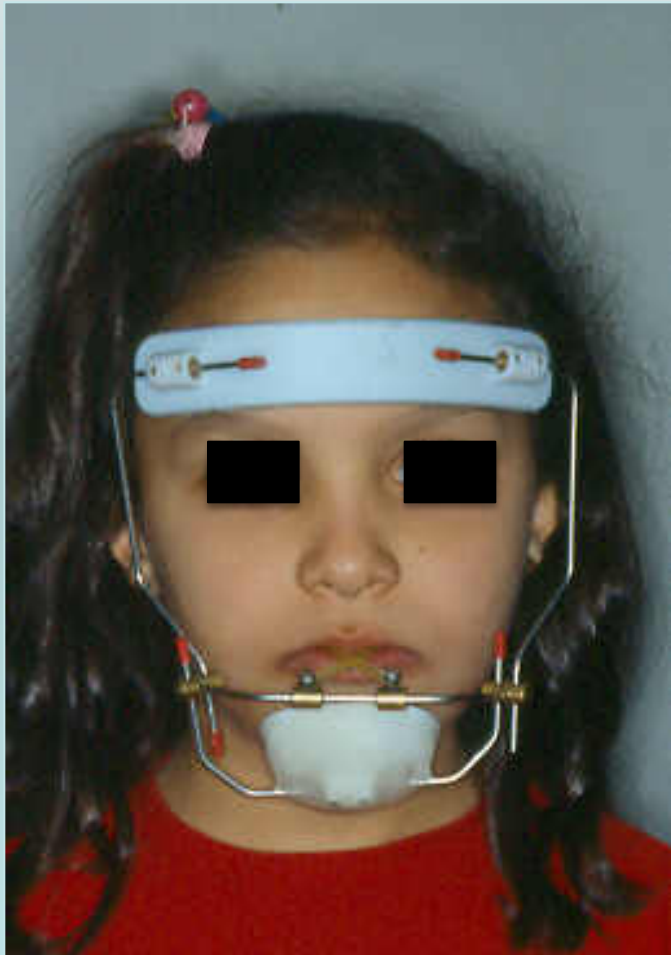
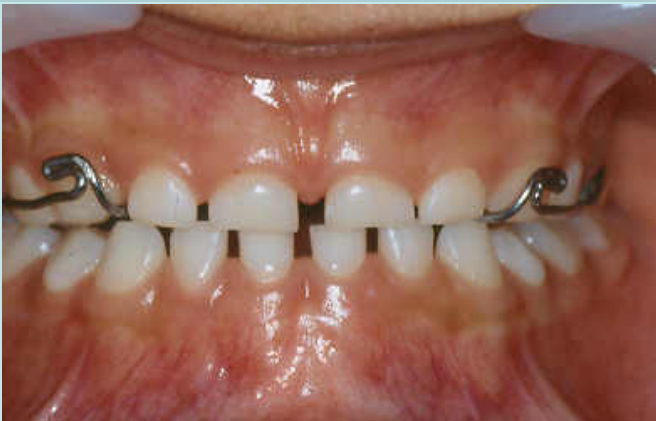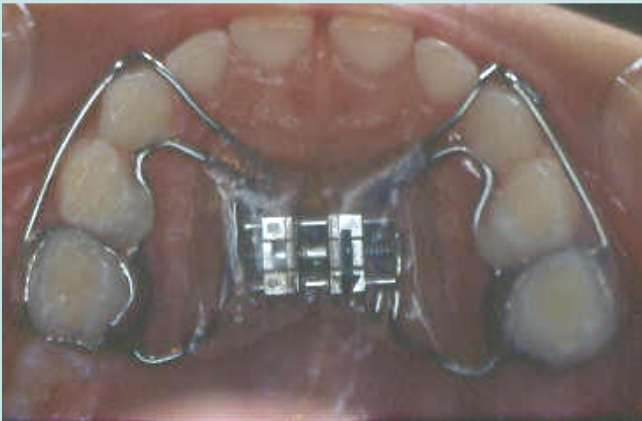5 anos e 6 meses

Suturas

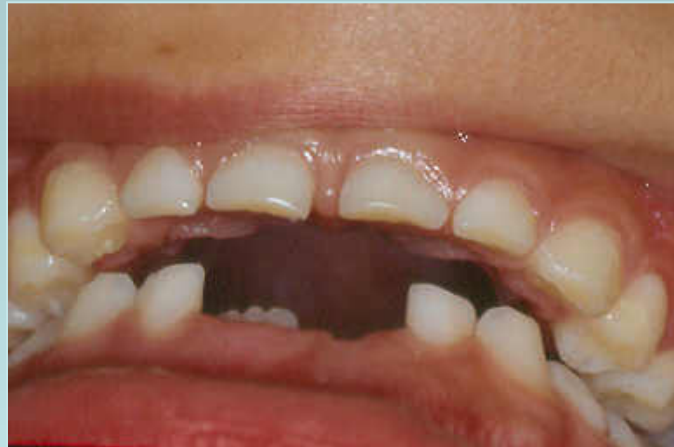
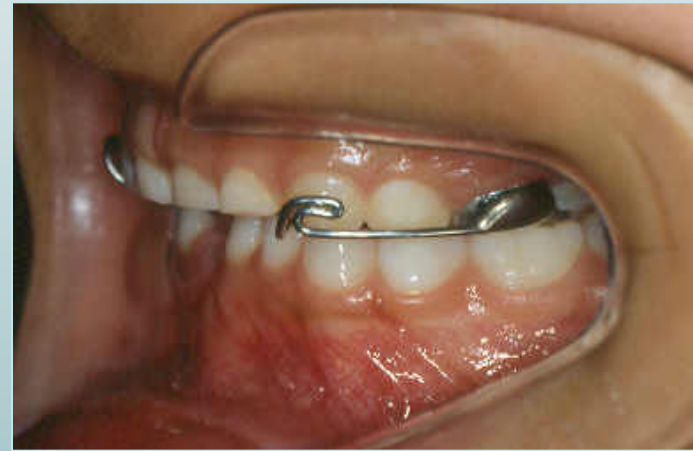
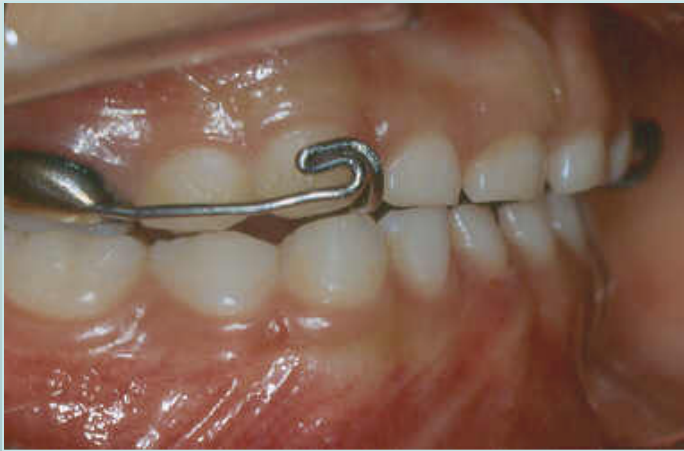5 anos e 6 meses

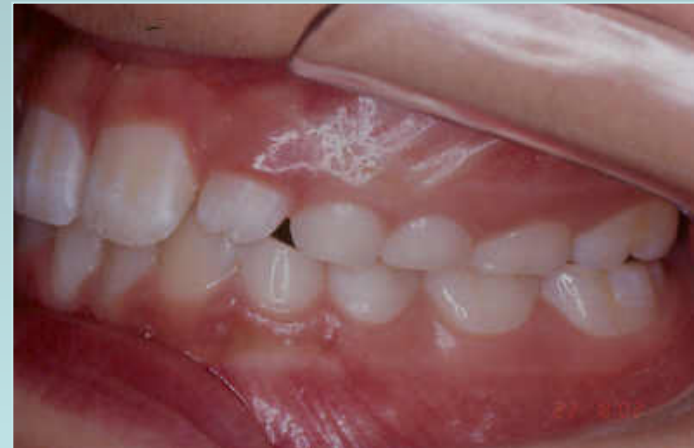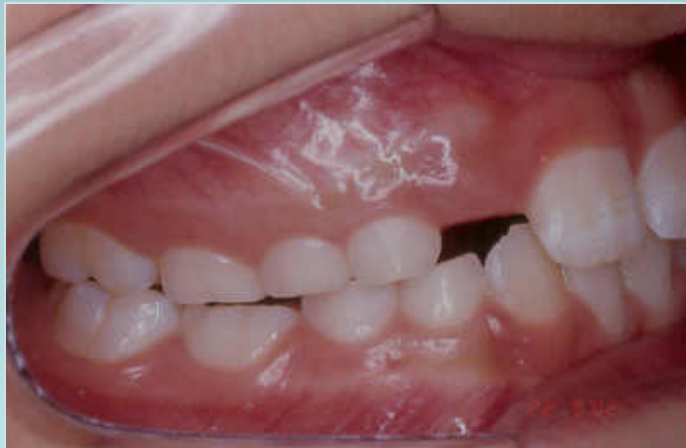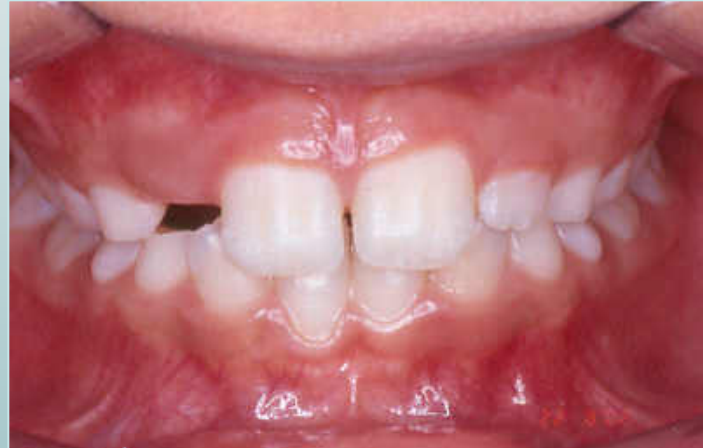Suturas



Suturas



Suturas



Tuberosidade maxilar

TUBEROSIDADE



DEPOSIÇÃO

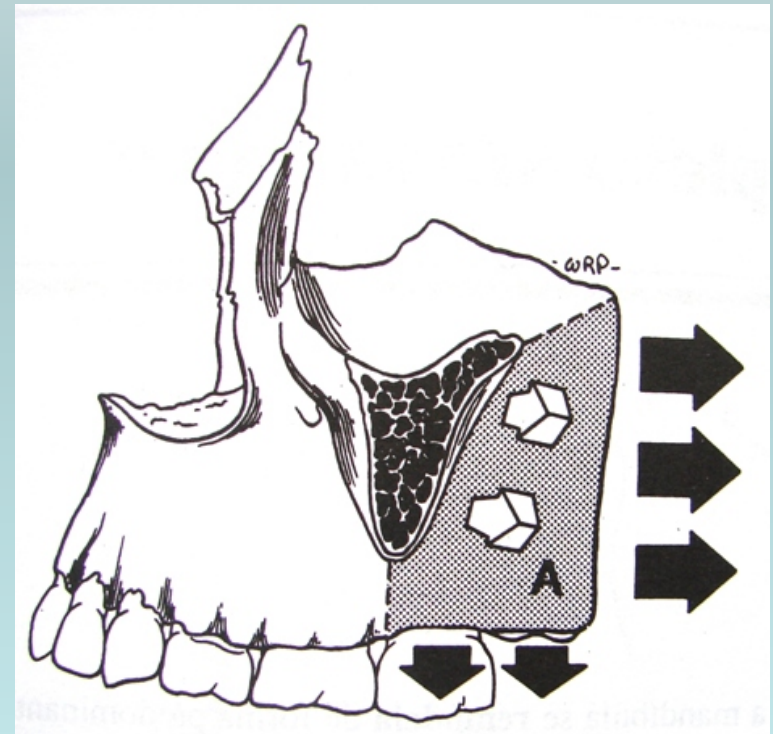
Posterior

Lateral

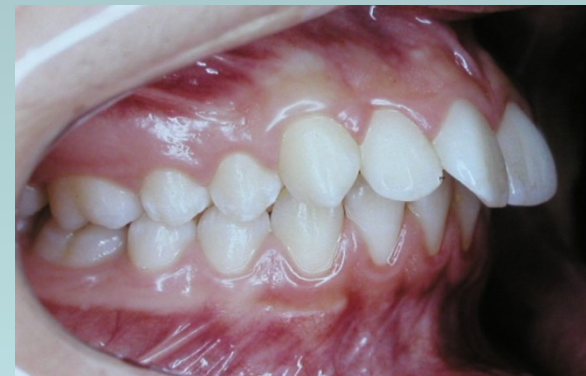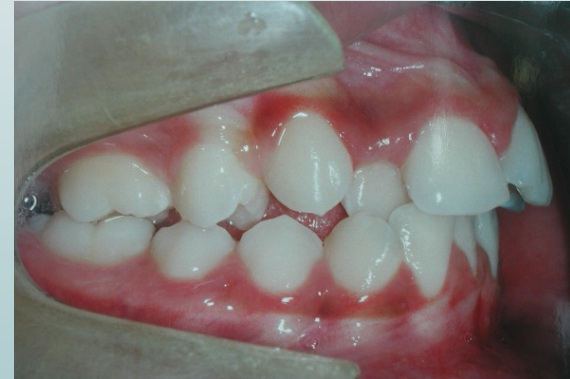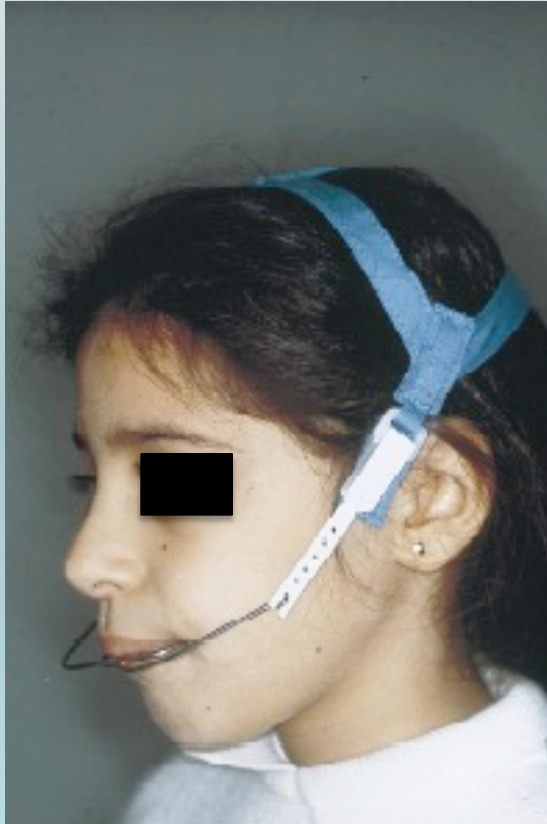Inferior

Erupção dentária

Alongamento do arco



Tuberosidade maxilar

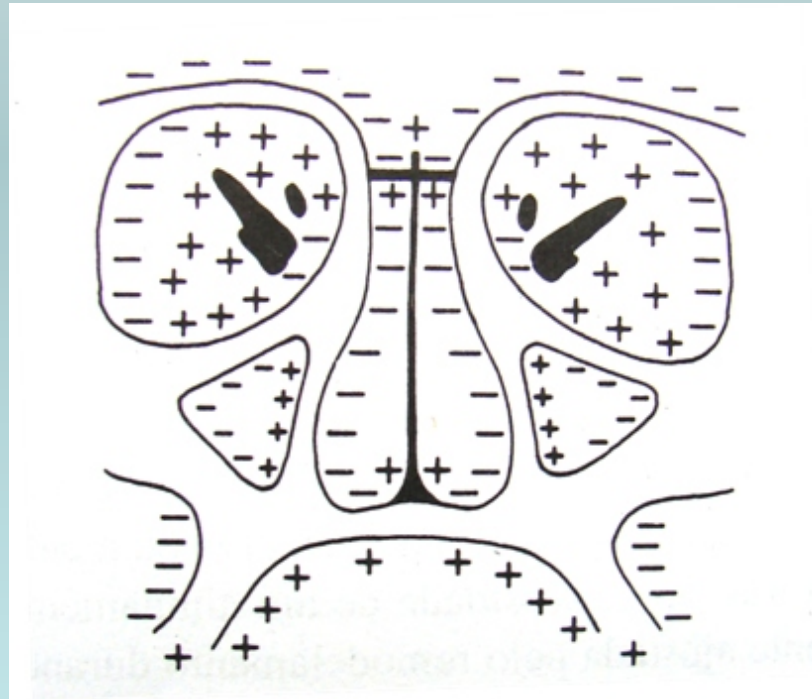


- **Potencial de crescimento da tuberosidade**

Espaço aéreo nasal

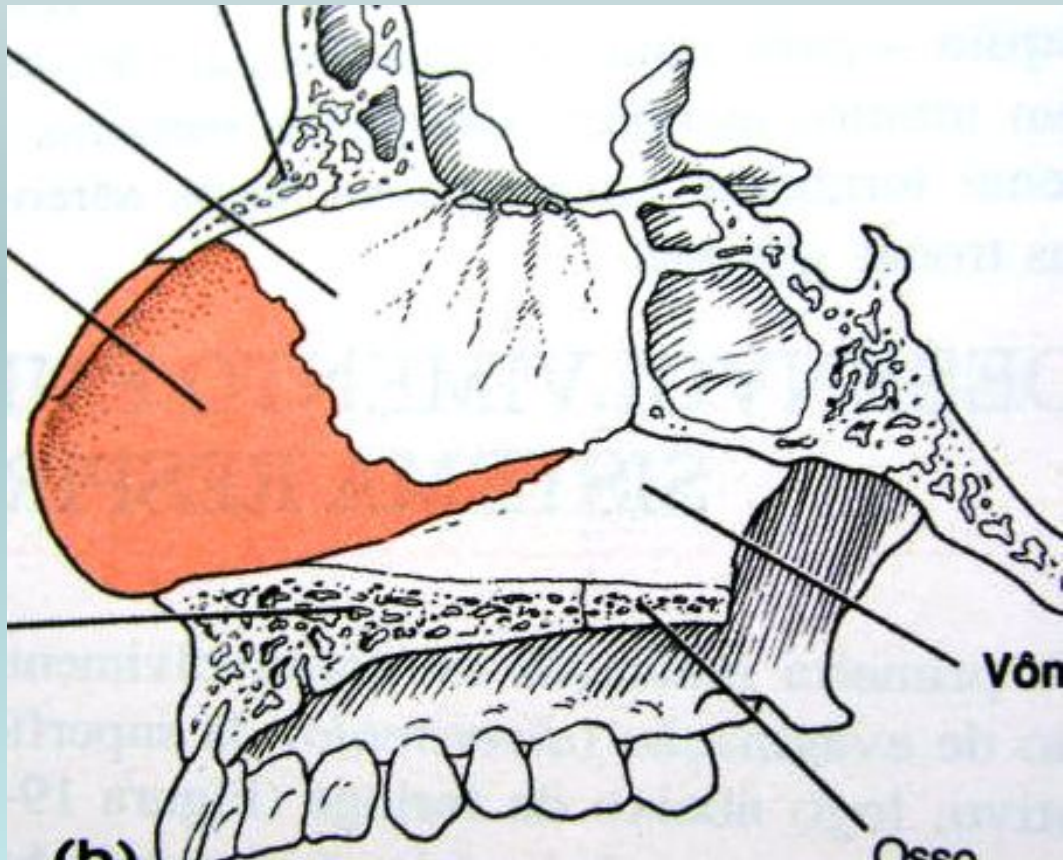
Reabsorção estimulada pela passagem aérea

Expansão lateral da câmara nasal



Septo nasal ósseo

Crescimento vertical

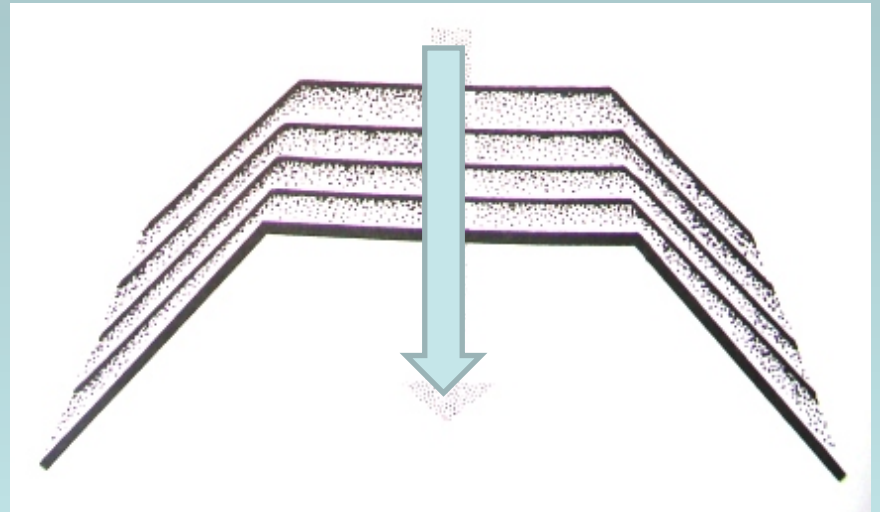
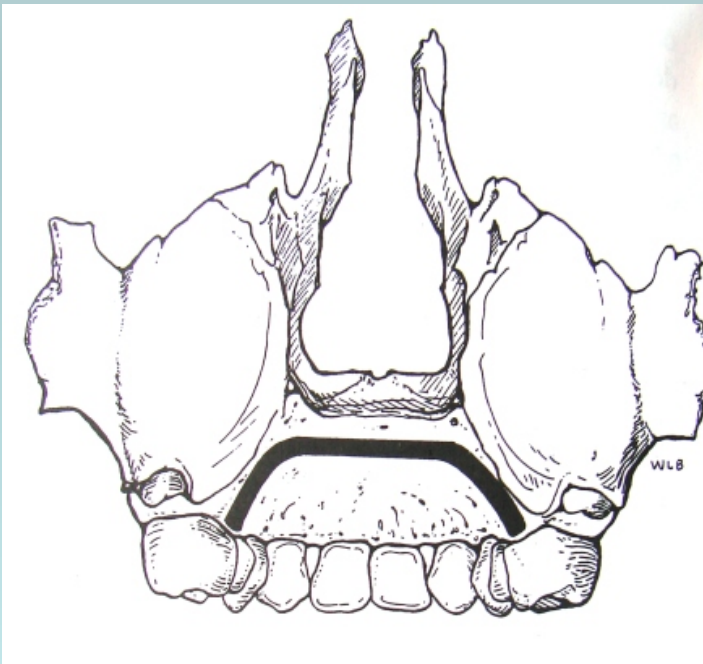


Palato

Aposição dentro do arco

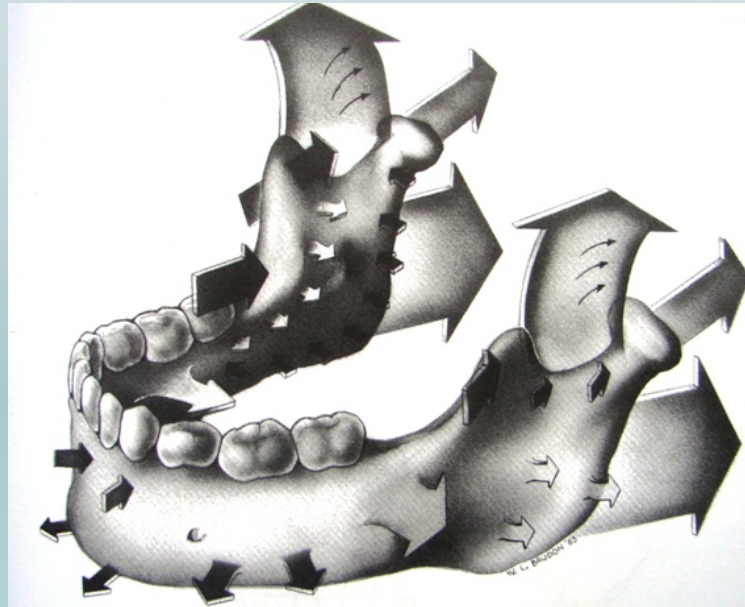
Deslocamento no mesmo sentido da aposição

Princípio do “V”



Crescimento mandibular

Toda a extensão de sua área participa do processo de remodelação



Crescimento para trás e para cima

Deslocamento da face para frente e para baixo

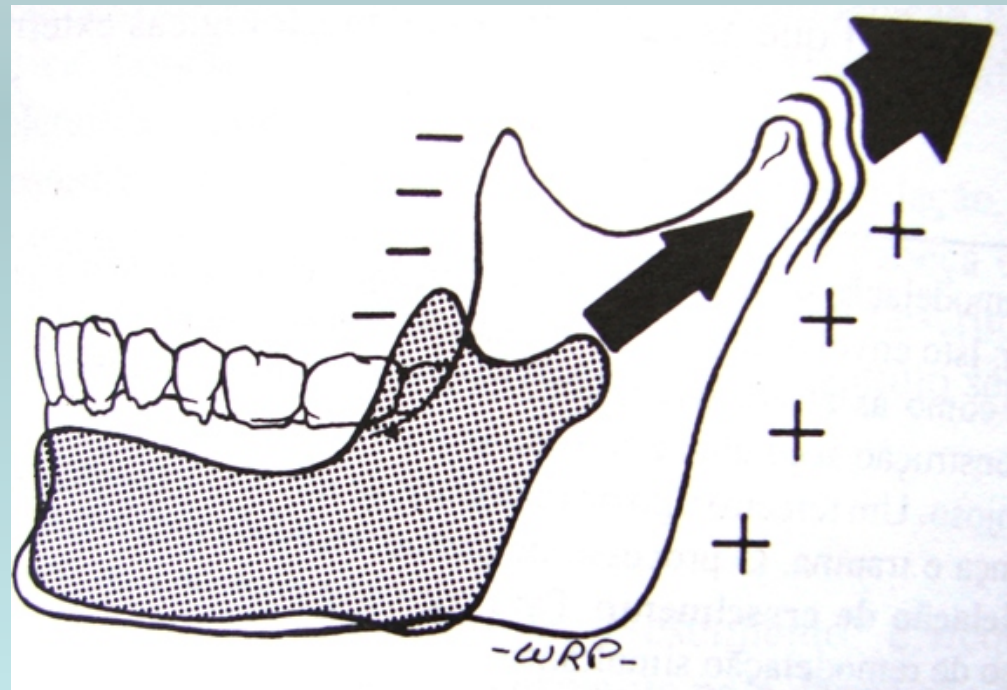
Ramo

Aposição: margem posterior

Reabsorção: margem anterior

Alongamento mandibular

Erupção dentária



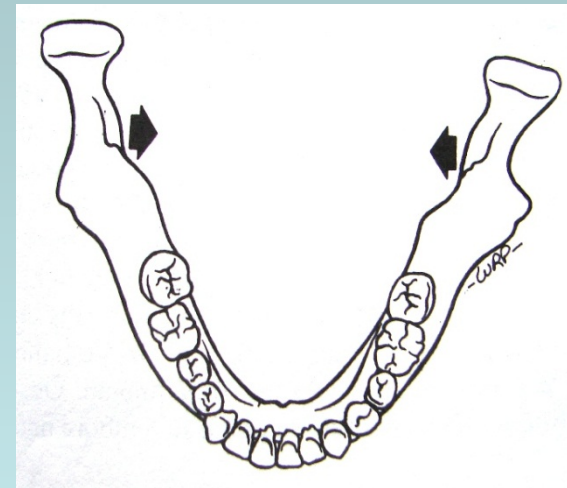
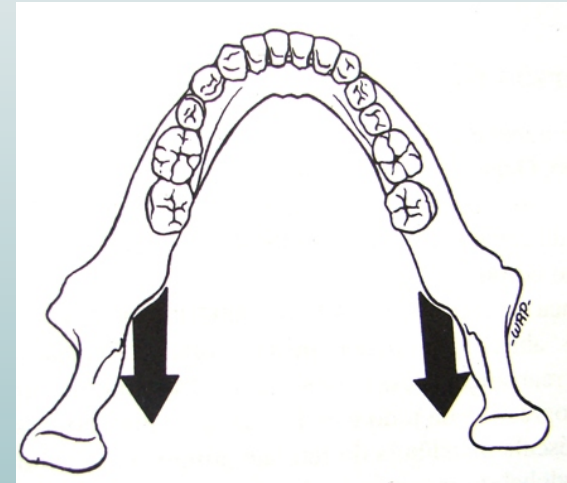
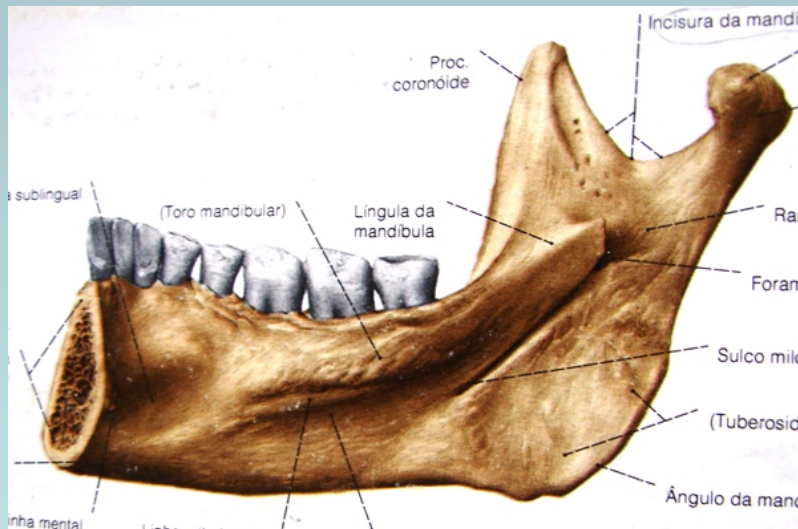
Ramo

Tuberosidade lingual



Aposição posterior

Alongamento do corpo



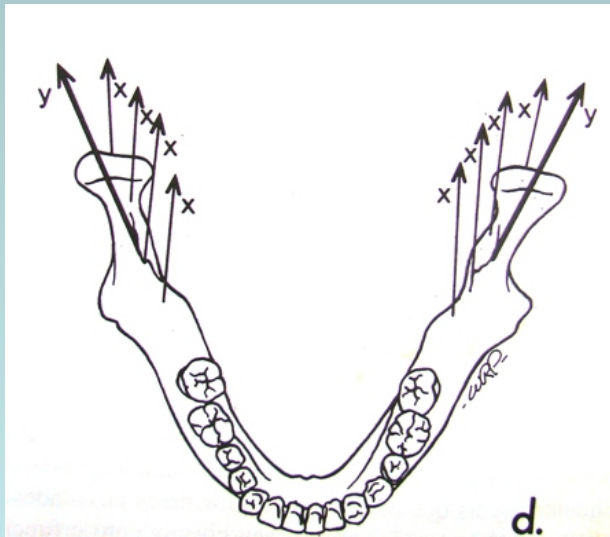
Reabsorção na fossa lingual

Ramo



Princípio do “V”

Manutenção da distância entre os côneilos

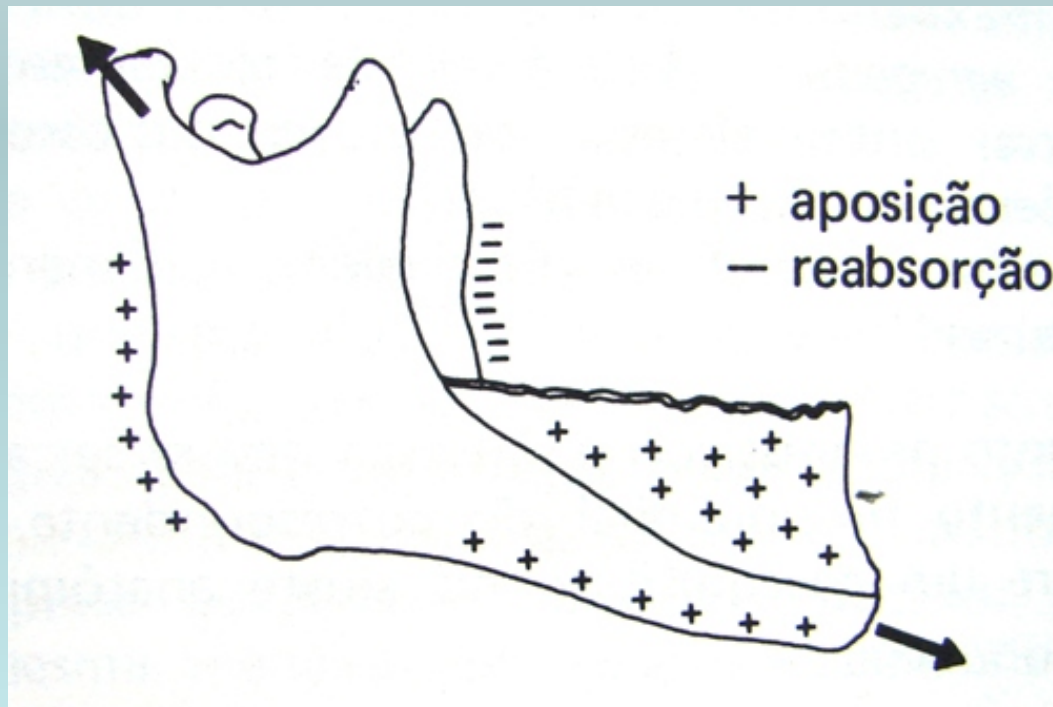


Ramo

Côndilo



Direção de crescimento: posterior e superior



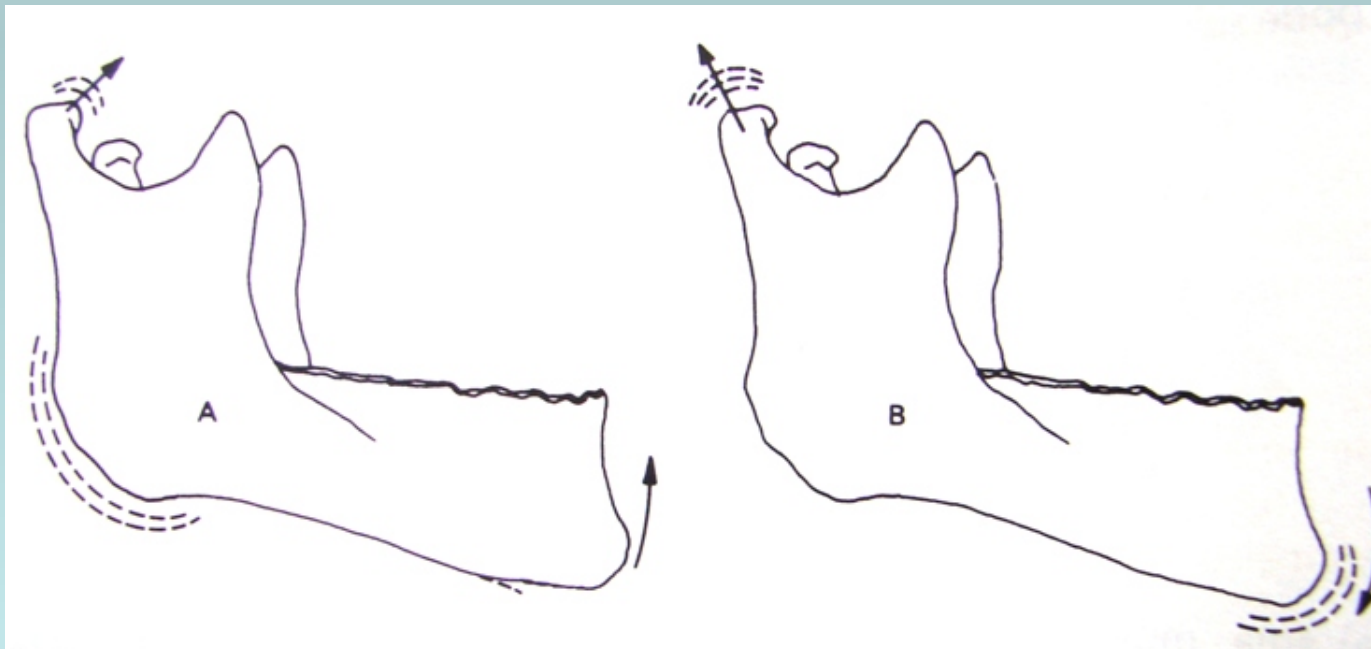
Ramo

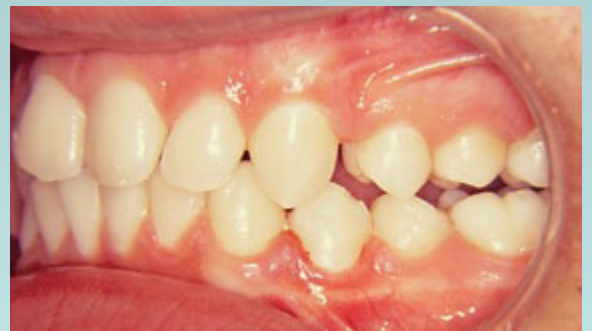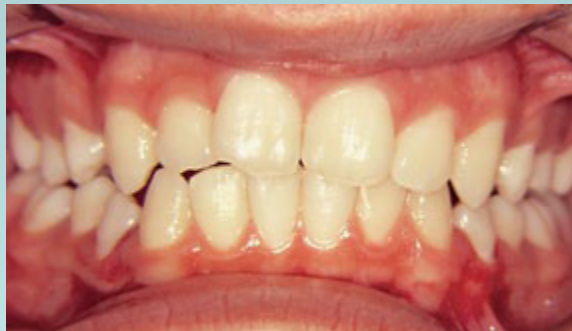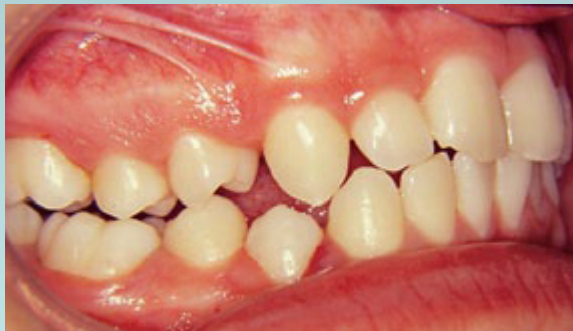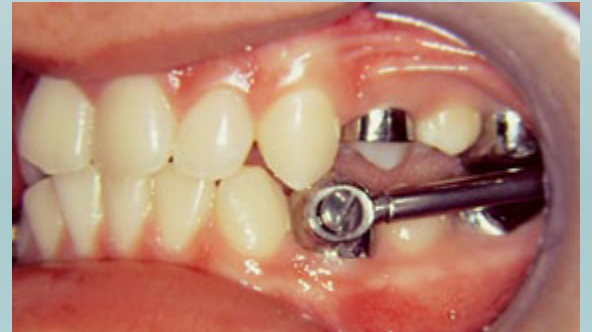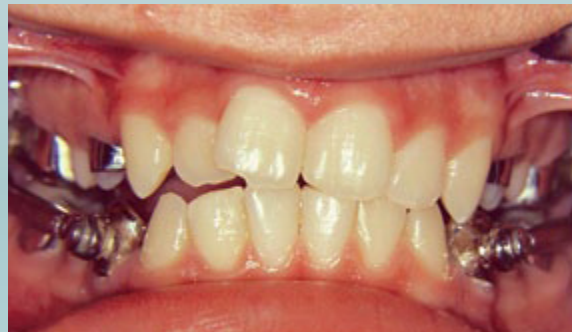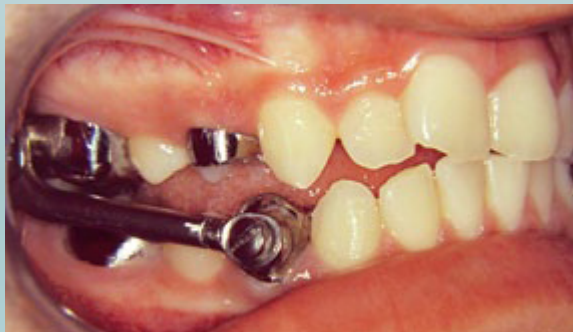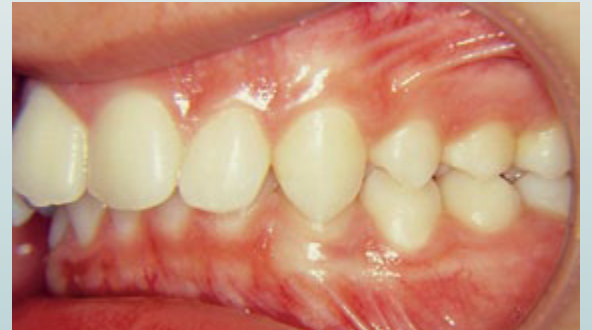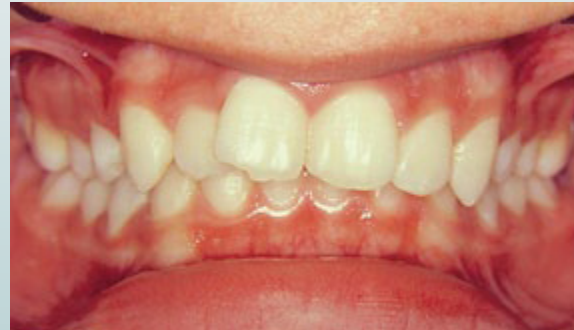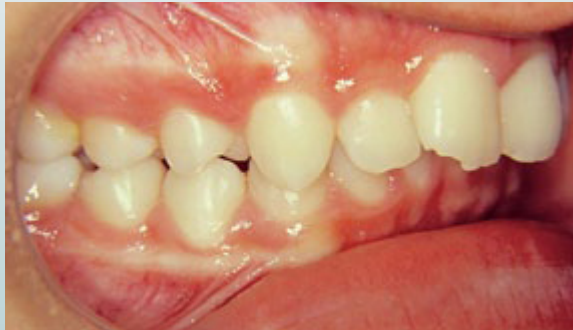Côndilo



Capacidade de crescimento multidirecional

Variações – rotação mandibular



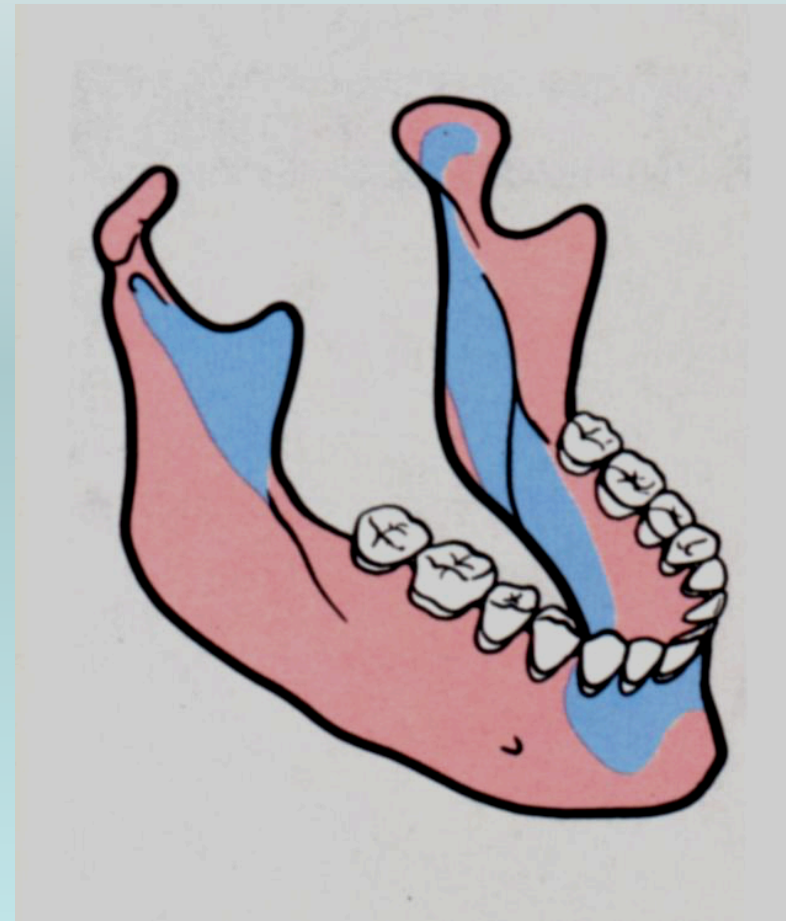
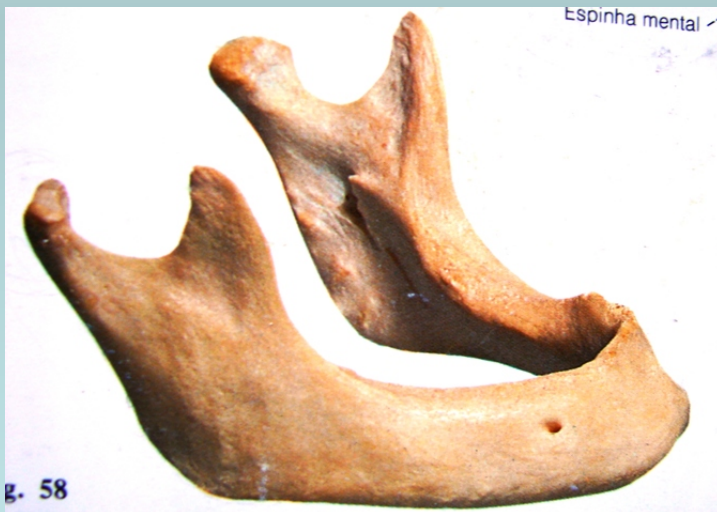

Corpo

Processo alveolar

Aposição

Dimensão vertical

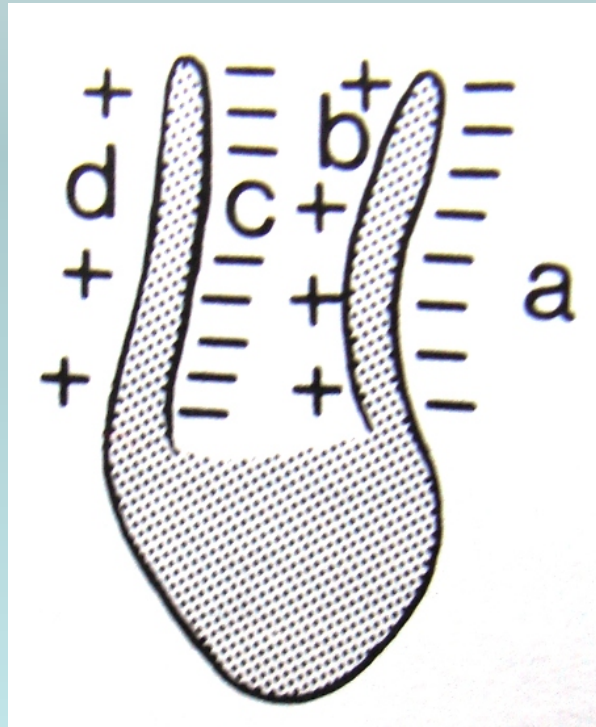


Corpo

Sínfise mentoniana



Muita variabilidade individual



Corpo

Sínfise mentoniana



