

Física básica da tomografia computadorizada

Dra. Claudia da Costa Leite, Dr. Edson Amaro Júnior, Dra. Maria Garcia Otaduy

Princípios da Formação de Imagem em Tomografia Computadorizada

Godfrey Hounsfield é que desenvolveu esta técnica de obtenção de imagens em 1972. Na verdade os princípios físicos da tomografia computadorizada são os mesmos da radiografia convencional. Para a obtenção de imagens são utilizados os raios-x. Enquanto na radiografia convencional ou simples o feixe de raio-x é piramidal e a imagem obtida é uma imagem de projeção, na tomografia computadorizada o feixe é emitido por uma pequena fenda e tem a forma de leque.

Na tomografia computadorizada o tubo de raio-x gira 360° em torno da região do corpo a ser estudada e a imagem obtida é tomográfica ou seja “fatias” da região do corpo estudada são obtidas. Em oposição ao feixe de raios-x emitidos temos um detector de fótons que gira concomitantemente ao feixe de raios-x. Como na radiografia convencional as características das imagens vão depender dos fótons absorvidos pelo objeto em estudo.

Dessa forma, os fótons emitidos dependem da espessura do objeto e da capacidade deste de absorver os raios-x. Os detectores de fótons da tomografia computadorizada transformam os fótons emitidos em sinal analógico (quanto mais Rx chega, maior é a diferença de potencial, ou voltagem que cada detector fornece ao computador) e depois digital (o computador converte os valores de voltagem, contínuos, em unidades digitais, vistas abaixo).

Como dito anteriormente, para a formação da imagem de tomografia computadorizada a emissão do feixe de raio-x é feita em diversas posições, posteriormente as informações obtidas são processadas utilizando uma técnica matemática chamada de projeção retrógrada, ou outras, como a transformada de Fourier.

Um tomógrafo é formado por um tubo no interior do qual há um anel no qual estão localizados em posições opostas o emissor do feixe de raio-x e os detectores, sendo que este conjunto gira 360 graus para a obtenção da imagem.

Atualmente há vários tipos de tomógrafo: convencional ou simplesmente tomografia computadorizada, tomografia computadorizada helicoidal, tomografia computadorizada “multi-slice” e tomógrafos mais sofisticados, como “ultra-fast” e “cone-beam”. Na tomografia helicoidal além do tubo de raio-x e os detectores girarem, a mesa também é deslocada e a trajetória do feixe de Rx ao redor do corpo é uma hélice (ou espiral, senso lato).

fonte

detectores




Figura 1: esquema da fonte e detectores de um tomógrafo

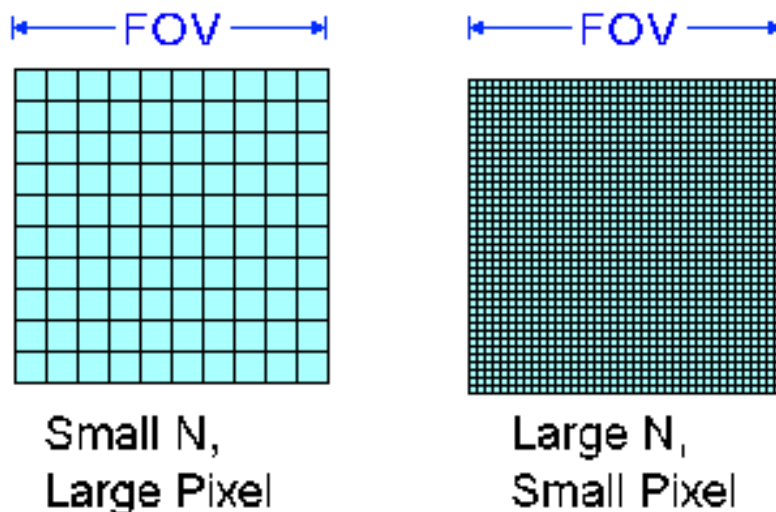
Características das Imagens Tomográficas

Entre as características das imagens tomográficas destacam-se os pixels, a matriz, o campo de visão (ou fov, “field of view”), a escala de cinza e as janelas.

O pixel é o menor ponto da imagem que pode ser obtido. Assim uma imagem é formada por inúmeros pixels. O conjunto de pixels está distribuído em colunas e linhas que formam a matriz. Quanto maior o número de pixels numa matriz melhor é a sua resolução espacial, o que permite um melhor diferenciação espacial entre as estruturas.

O campo de visão (FOV) representa o tamanho máximo do objeto em estudo que ocupa a matriz, por exemplo, uma matriz pode ter 512 pixels em colunas e 512 pixels em linhas, e se o campo de visão for de 12 cm, cada pixel vai representar cerca de 0,023 cm (12 cm/512). Assim para o estudo de estruturas delicadas como o ouvido interno o campo de visão é pequeno, como visto acima enquanto para o estudo do abdômen o campo de visão é maior, 50 cm (se tiver uma matriz de 512 x 512, então o tamanho da região que cada pixel representa vai ser cerca de 4 vezes maior, ou próximo de 1 mm).

Em relação às imagens, existe uma convenção para traduzir os valores de voltagem detectados em unidades digitais. Dessa forma, temos valores que variam de -1000, onde nenhuma voltagem é detectada: o objeto não absorveu praticamente nenhum dos fótons de Rx, e se comporta como o ar; ou um valor muito alto, algo como +1000 ou mais, caso poucos fótons cheguem ao detector: o objeto absorveu quase todos os fótons de Rx. Essa escala onde -1000 é



mais escuro, 0 é um cinza médio e +1000 (ou mais) é bem claro. Dessa forma quanto mais Rx o objeto absorver, mais claro ele é na imagem. Outra vantagem é que esses valores são ajustados de acordo com os tecidos biológicos.

A escala de cinza é formada por um grande espectro de representações de tonalidades entre branco, cinza e o preto. A escala de cinzas é que é responsável pelo brilho de imagem. Uma escala de cinzas foi criada especialmente para a tomografia computadorizada e sua unidade foi chamada de unidade Hounsfield (HU), em homenagem ao cientista que desenvolveu a tomografia computadorizada. Nesta escala temos o seguinte:

- zero unidades Housfield (0 HU) é a água,
- ar -1000 (HU),
- osso de 300 a 350 HU;
- gordura de -120 a -80 HU;
- músculo de 50 a 55 HU.

Janelas são recursos computacionais que permitem que após a obtenção das imagens a escala de cinzas possa ser estreitada facilitando a diferenciação entre certas estruturas conforme a necessidade. Isto porque o olho humano tem a capacidade de diferenciar uma escala de cinzas de 10 a 60 tons (a maioria das pessoas distingue 20 diferentes tons), enquanto na tomografia no mínimo, como visto acima há 2000 tons. Entretanto, podem ser obtidos até 65536 tons – o que seria inútil se tivéssemos que apresentá-los ao mesmo tempo na imagem, já que não poderíamos distingui-los. A janela é na verdade uma forma de mostrar apenas uma faixa de tons de cinza que nos interessa, de forma a adaptar a nossa capacidade de visão aos dados obtidos pelo tomógrafo.

Numa janela define-se a abertura da mesma ou seja qual será o número máximo de tons de cinza entre o valor numérico em HU do branco e qual será o do preto. O nível é definido como o valor (em HU) da média da janela.

O uso de diferentes janelas em tomografia permite por exemplo o estudo dos ossos com distinção entre a cortical e a medular óssea ou o estudo de partes moles com a distinção, por exemplo, no

cérebro entre a substância branca e a cinzenta. A mesma imagem pode ser mostrada com diferentes ajustes da janela, de modo a mostrar diferentes estruturas de cada vez. Não é possível usar um só ajuste da janela para ver, por exemplo, detalhes ósseos e de tecido adiposo ao mesmo tempo.

As imagens tomográficas podem ser obtidas em 2 planos básicos: o plano axial (perpendicular ao maior eixo do corpo) e o plano coronal (paralelo a sutura coronal do crânio ou seja é uma visão frontal). Após obtidas as imagens, recursos computacionais podem permitir reconstruções no plano sagital (paralelo a sutura sagital do crânio) ou reconstruções tri-dimensionais.

Como na radiografia convencional o que está sendo analisado são diferenças de densidade, que podem ser medidas em unidades Hounsfield.

Para descrever diferenças de densidades entre dois tecidos é utilizada uma nomenclatura semelhante à utilizada na ultrassonografia: isoatenuante, hipoatenuante ou hiperatenuante. Isoatenuante é utilizada para atenuações tomográficas semelhantes. Hipoatenuantes para atenuações menores do que o tecido considerado padrão e hiperatenuante para atenuações maiores que o tecido padrão (geralmente o órgão que contém a lesão é considerado o tecido padrão, ou quando isto não se aplica, o centro da janela é considerado isoatenuante).