UNIVERSIDADE DE SÃO PAULO
ESCOLA DE ENFERMAGEM

AVALIAÇÃO DA GENITÁLIA EXTERNA MASCULINA

Prof. Dra. Vanessa de Brito Poveda
Doutorando Ramon Antônio Oliveira

São Paulo, 2019

REVISÃO: ANATOMIA

SISTEMA REPRODUTOR MASCULINO

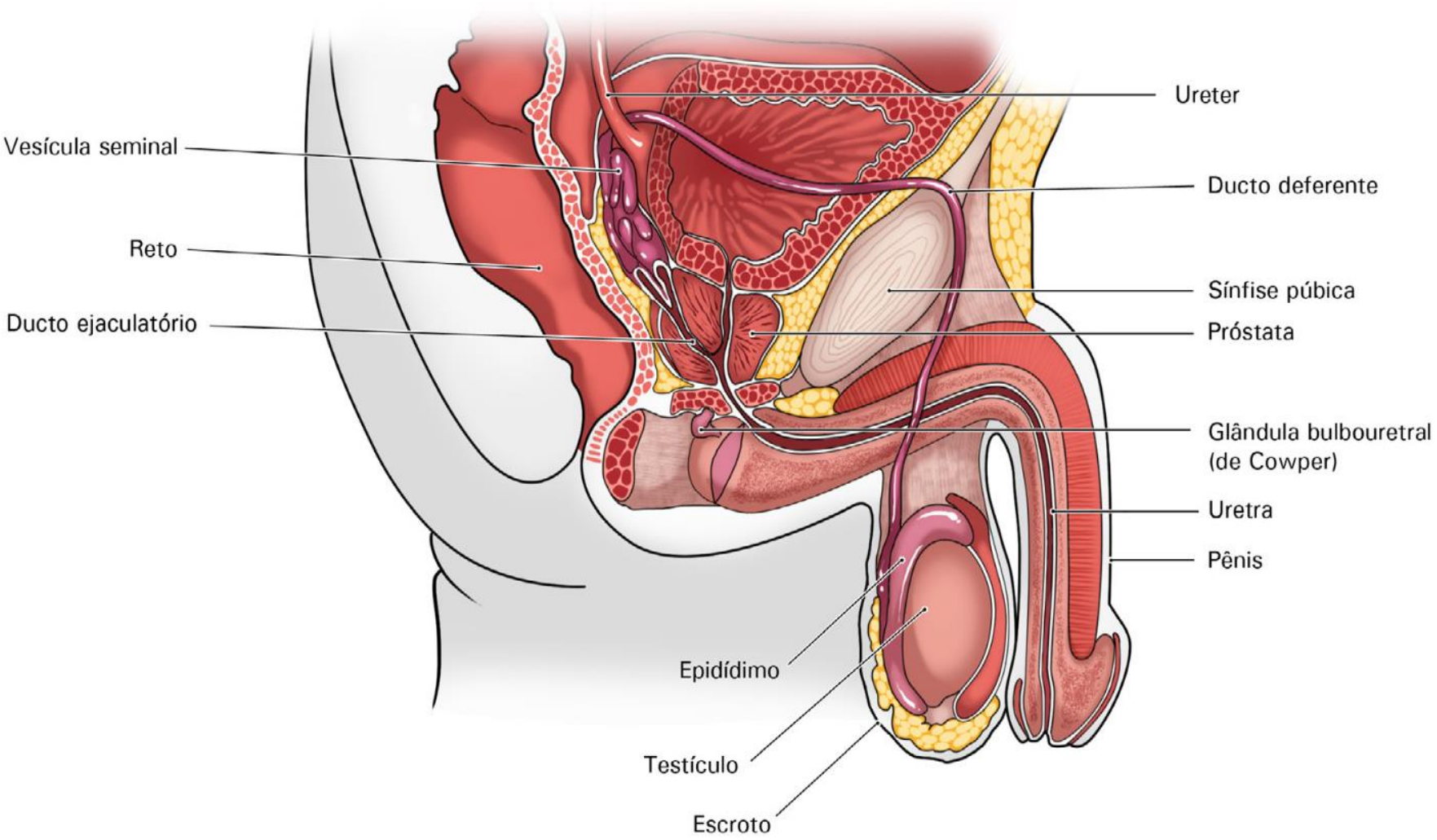

Figura 1.1: Estruturas do sistema reprodutor masculino. / Fonte: Modificada de Curi, 2009.

GENITÁLIA MASCULINA

ESCROTO:

•Bolsa de pele frouxa e flexível

•Atua como estrutura de suporte aos testículos

•Separada por partes laterais por uma crista mediana: Rafe

•Tecido muscular: Dartos

MOVIMENTO:

•Objetivo: Manter a temperatura dos testículos entre 2-3ºC abaixo da T central

•Músculo dartos

•Músculo cremaster (continuação do musculo oblíquo da cavidade abdominal)

GENITÁLIA MASCULINA

TESTÍCULOS:

- Estruturas pares, ovais, glândulares
- 5 cm de comprimento
- 2,5 cm de diâmetro
- 10 – 15 gramas
- Consistência de borracha

DESENVOLVIMENTO:

- Embrionário próximo aos rins
- Descida pelos canais inguinais na última metade do 7º mês de gestacional

GENITÁLIA MASCULINA

DUCTOS DOS TESTÍCULOS DE MAIOR IMPORTÂNCIA CLÍNICA

- Epidídimo:
- Estrutura em formato de vírgula
- Localizado na superfície postolateral de cada testículo
- Onde ocorre o aumento da mobilidade dos espermatozóides
- Armazenamento por 10-14 dias

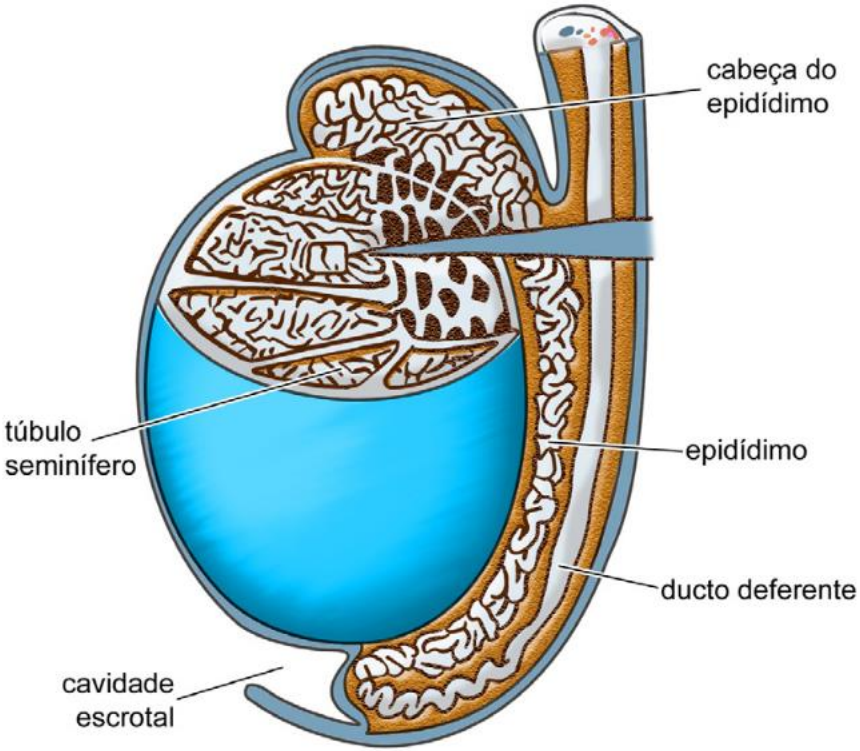

Figura 1.5: Ilustração da anatomia testicular. / Fonte: Modificada de Silverthorn, 2010.

GENITÁLIA MASCULINA

DUCTOS DEFERENTES

- Ductos Deferentes
- Espermatozoides armazenados por meses
- Conduzem os espermatozoides ao ducto ejaculatório (pelve)
- Mede 45 cm de comprimento
- Localizado ao longo da margem posterior do epidídimo

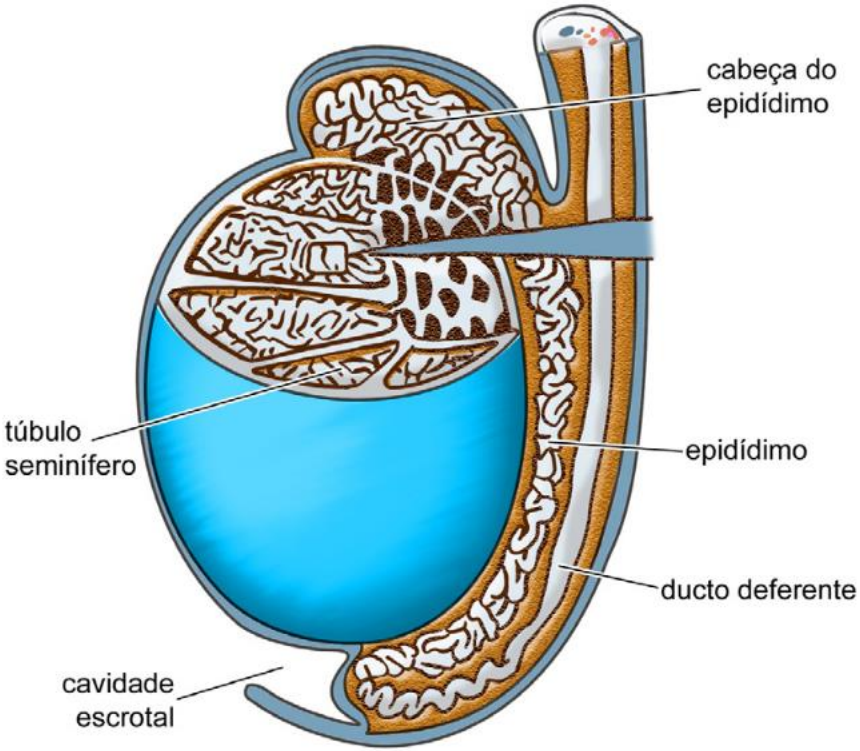

Figura 1.5: Ilustração da anatomia testicular. / Fonte: Modificada de Silverthorn, 2010.

PÊNIS

- Estrutura de formato cilíndrico
- Massas de tecido erétil vascularizadas
- Corpos cavernosos
- Corpo esponjoso
- Passagem da urina/sêmen pelo óstio externo da uretra

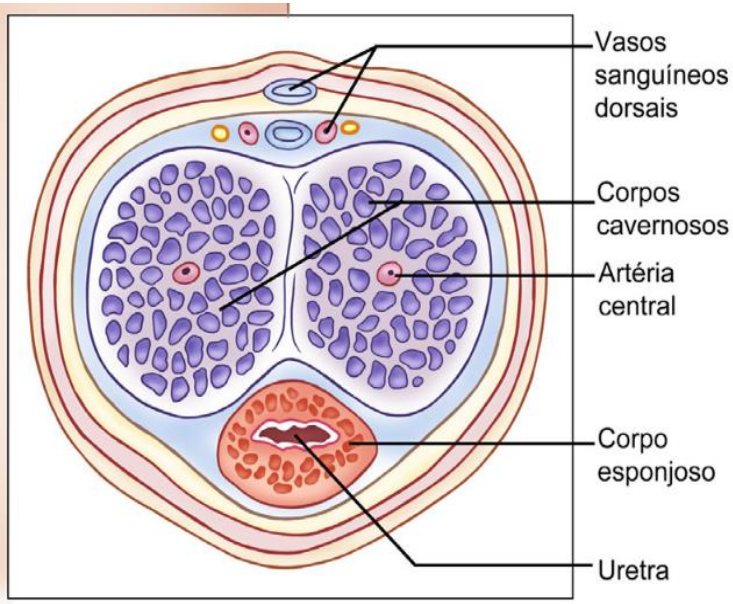

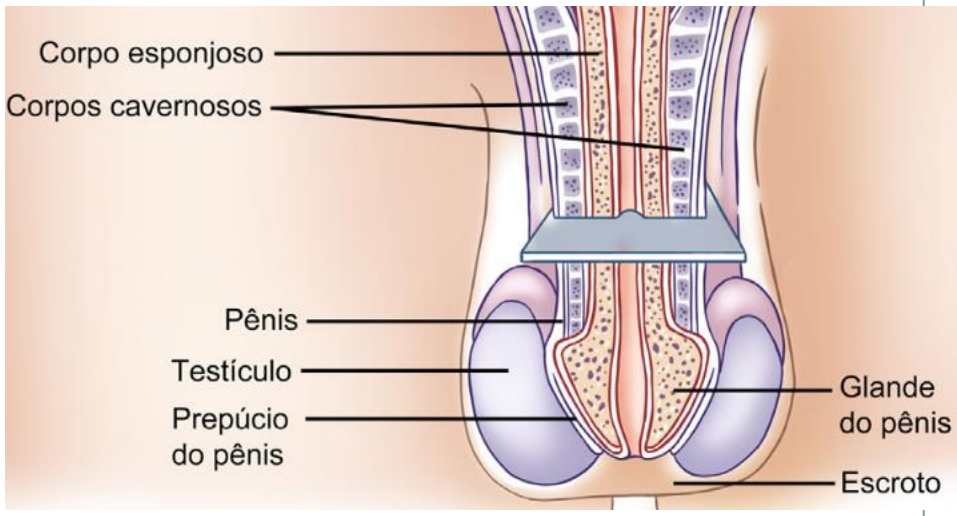

Estagiamento de Tanner

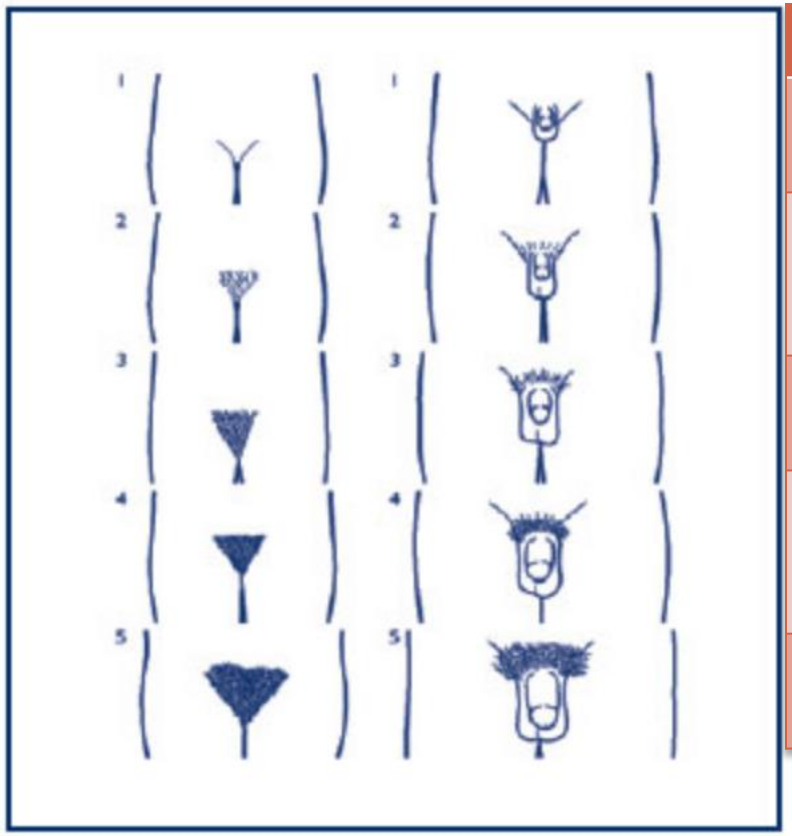

	Feminino	Masculino	Genitália M
P1	Pré-adolescência	Pré-adolescência	Pré-adolescência
P2	9-14 anos	11-15,5 anos	Crescimento da bolsa escrotal e testículo
P3	10 – 14,5 anos	11,5 – 16 anos	Aumento do pênis
P4	11 – 15 anos	12 – 16,5 anos	Aumento do diâmetro do pênis
P5	12 – 16,5 anos	15-17 anos	Tipo adulto

BARREIRAS?

Pacientes	Profissionais
• Privacidade • Inibição • Medo de sentir dor • Mãos frias • Lembranças de exames anteriores desagradáveis	• Constrangido • Apreensivo • Medo • O seu desconforto pode gerar desconforto no paciente

CONSIDERAÇÕES DO DESENVOLVIMENTO

- Infância
- Adolescente

- Adulto
- Idoso

ANAMNESE

O que perguntar ?
Como perguntar ?
Quando examinar ?
Porque examinar ?
Quem vai examinar ?
Como vai examinar ?

ANAMNESE

- Frequência, urgência e nictúria
- Disúria
- Hesitação e esforço
- Coloração da urina
- História genitourinária pregressa
- Doenças sistêmicas (HAS, DM, IC, lúpus eritematoso)
- Uso de medicamentos
- Alergias

GENITÁLIA MASCULINA

- História familiar
- Estilo de vida
- Pênis (dor, lesão, secreção, etc)
- Bolsa escrotal (comportamento de autocuidado)
- Atividade sexual e uso de contraceptivo
- Contato com DST

EXAME FÍSICO

GENITÁLIA MASCULINA-INSPEÇÃO

- Distribuição de pelos compatível com a idade
- Ausência de lesões, nódulos ou vesículas (caso existam descrevendo as lesões pela aparência)
- Secreção uretral
- Inspeção do pênis e da glande

GENITÁLIA MASCULINA-PALPAÇÃO

- Palpação:
- do pênis e da glande
- cordão espermático
- conteúdo escrotal
- hérnias
- linfonodos inguinais

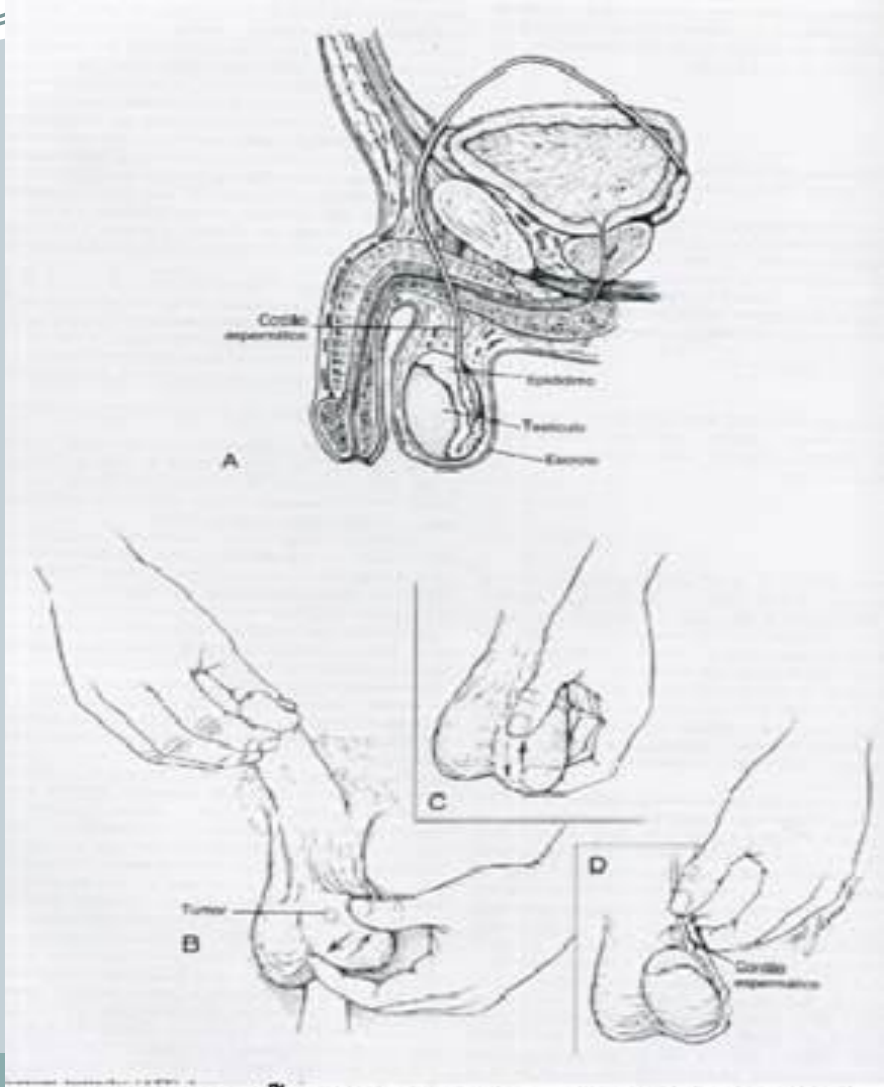

PALPAÇÃO GENITAL MASCULINA

Anormalidades

Hérnia inguinal

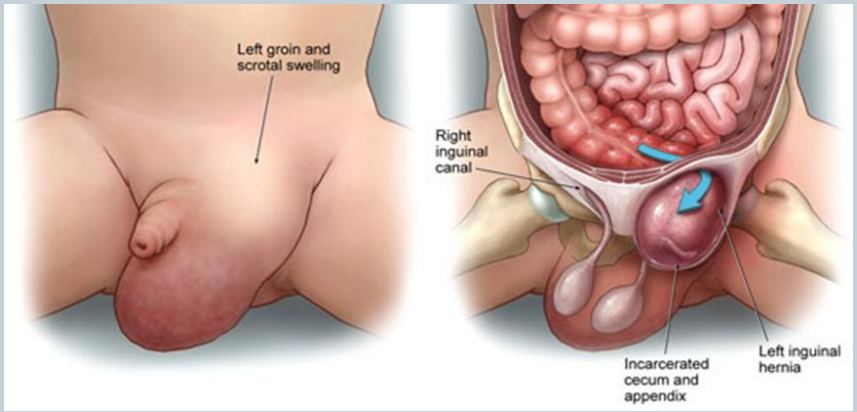

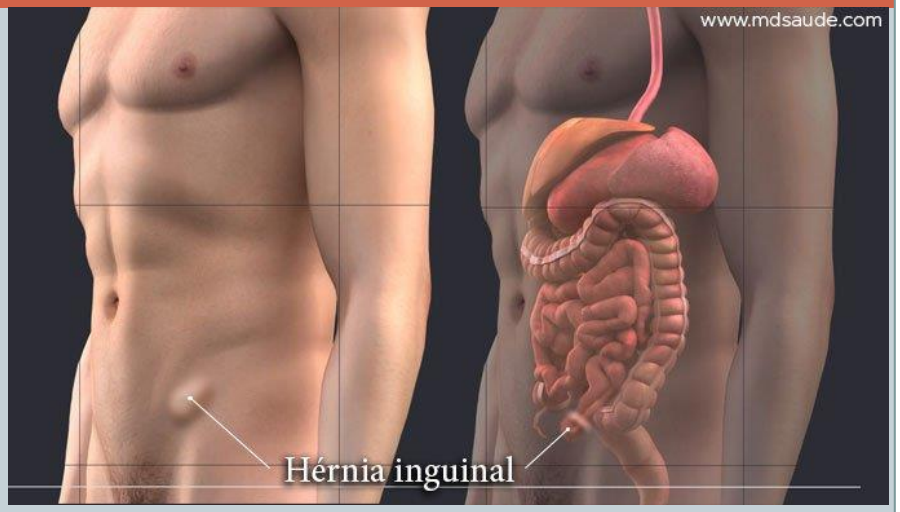

Hérnia indireta: forma mais comum de hérnia inguinal. Defeito congênito do canal inguinal. Frequente em crianças e ocorre em adultos.

Hérnia direta: geralmente surge em homens com mais de 40 anos (fraqueza na musculatura da parede abdominal), raro em mulheres.

Lesões/Anormalidades

Hipospadia

Epispadia

Fimose

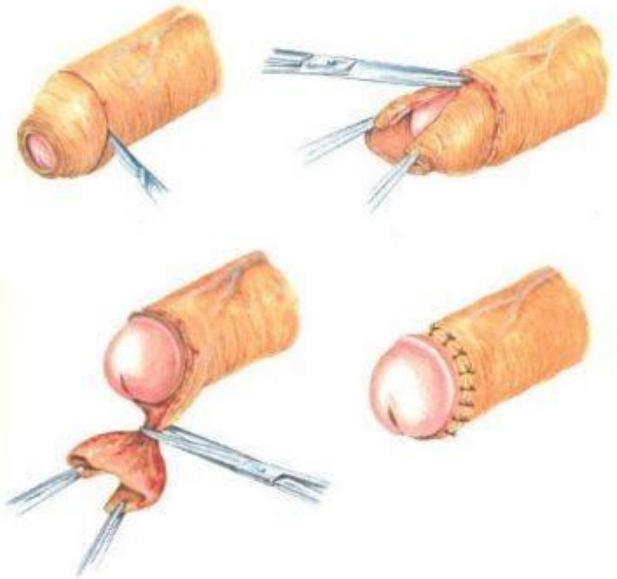

A postectomia retira o excesso de pele que cobre a glande, permitindo a realização da cirurgia de engrossamento peniano

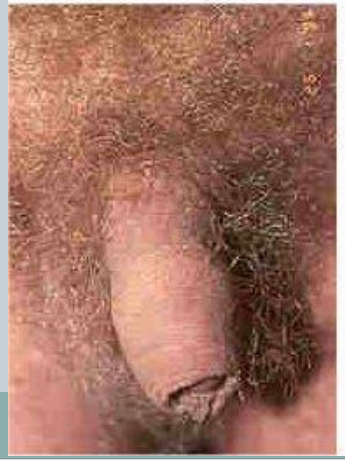

Parafimose

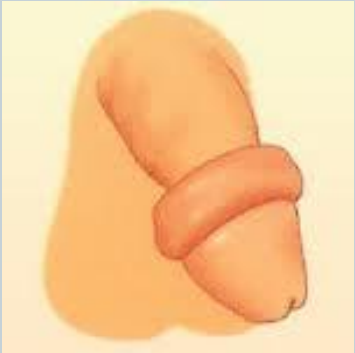

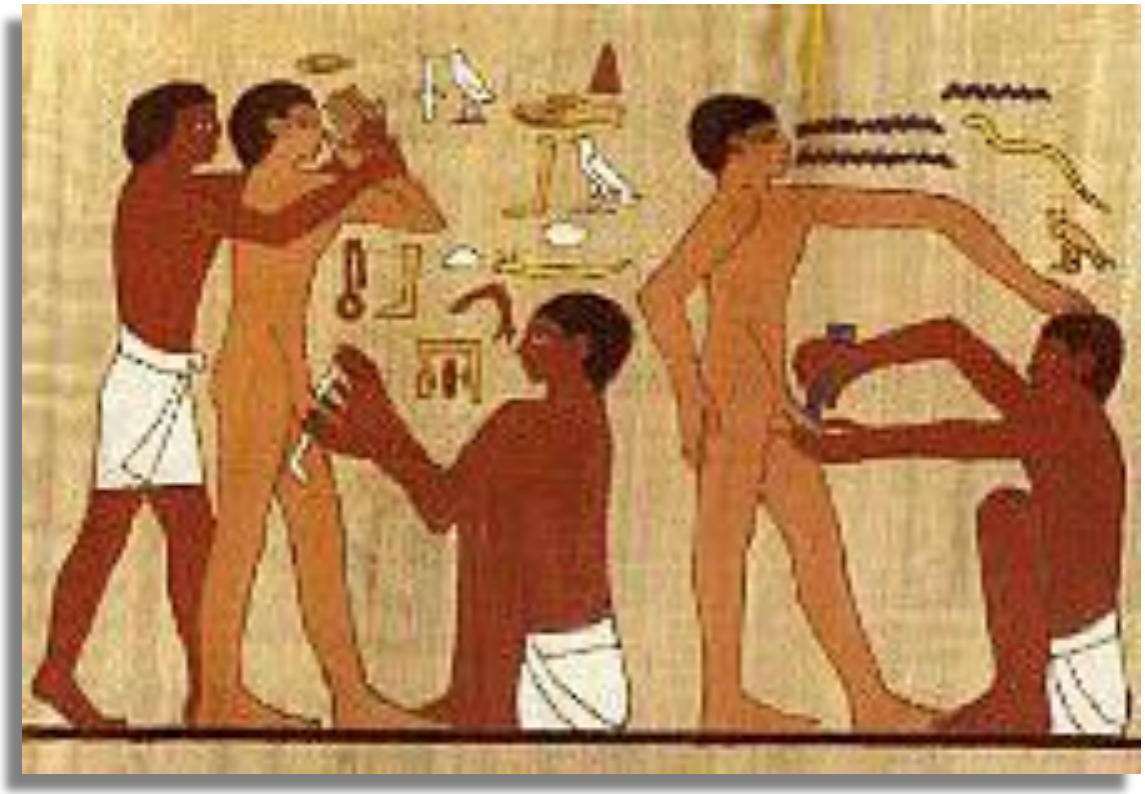

Circuncisão masculina no antigo Egito

Criptorquidismo (testículo ausente)

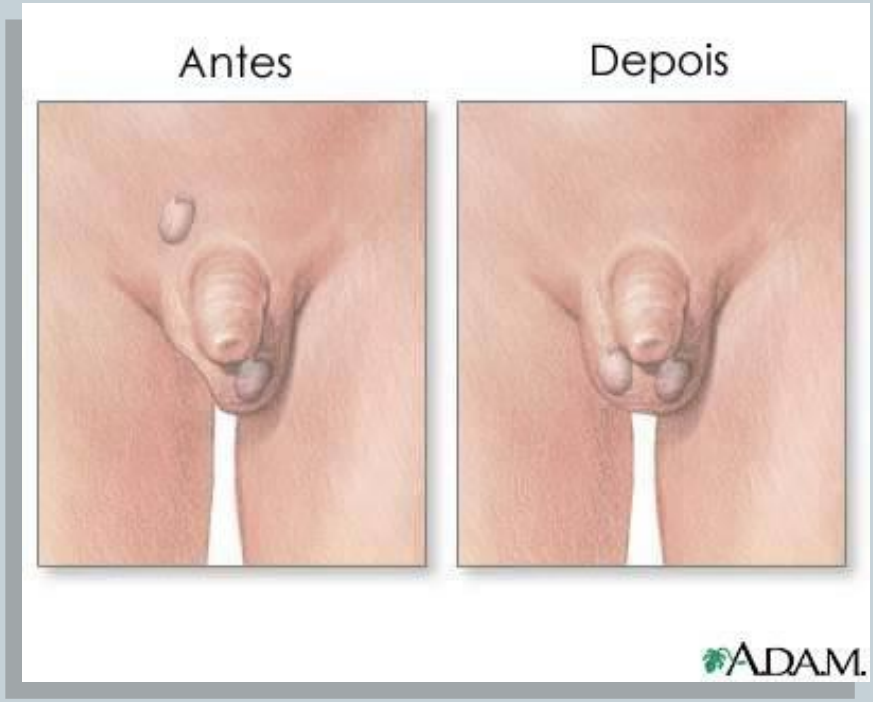

Lesões/Anormalidades

Edema escrotal

Lesões/Anormalidades

Hidrocele

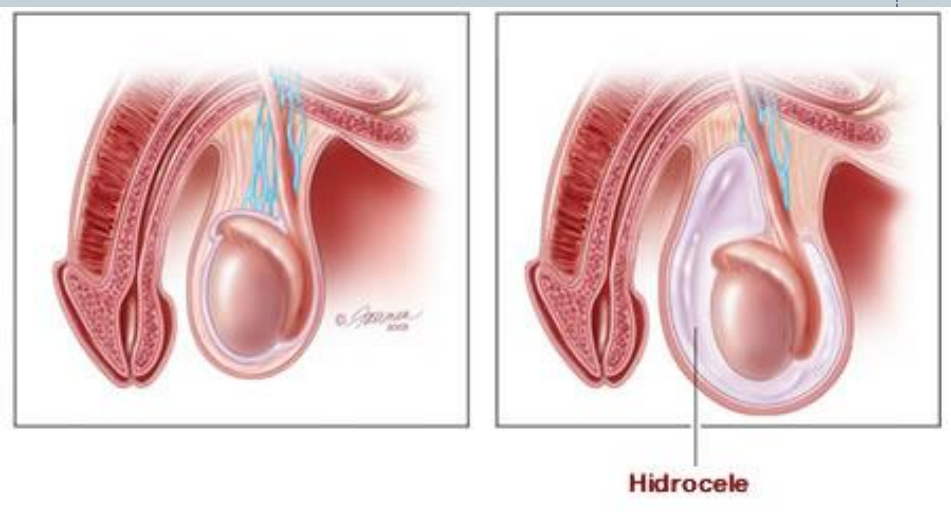

Varicocele

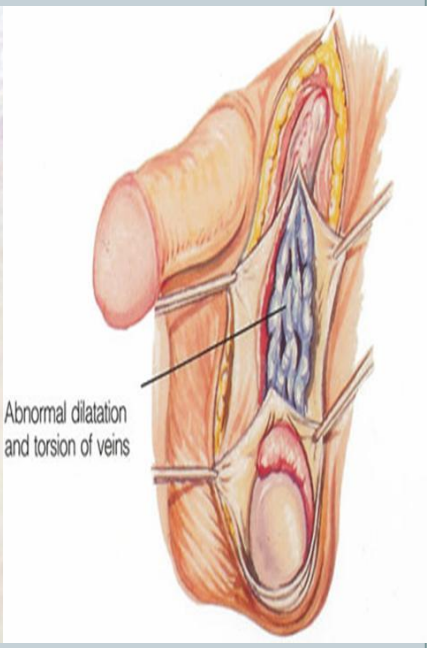

Lesões/Anormalidades

Priapismo

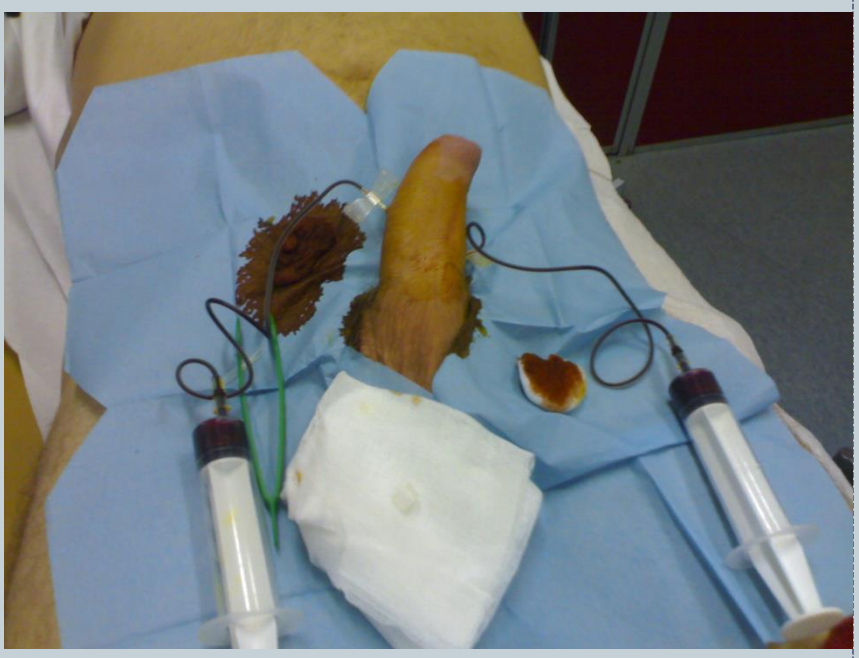

Uretrite

Anormalidades

Neoplasias

VOCÊ JÁ PEGOU NO SEU SACO HOJE?

Pode parecer brincadeira, mas pode identificar um **CÂNCER** testicular.

O que procurar:

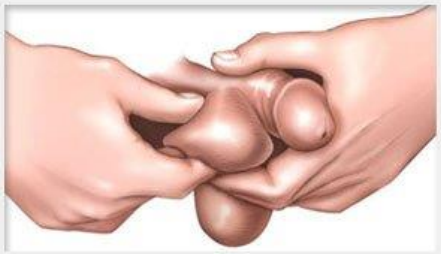

Alteração do tamanho dos testículos
Sensação de peso no escroto
Dor imprecisa na parte inferior do abdômen ou na virilha
Derrame escrotal, caracterizado por líquido no escroto
Dor ou desconforto no testículo ou escroto.

Como fazer:

De pé, em frente ao espelho, verifique a existência de alterações em alto relevo na pele do escroto
Examine cada testículo com as duas mãos
Posicione o testículo entre os dedos indicador, médio e o polegar
Revolva o testículo entre os dedos - você não deve sentir dor ao realizar o exame
Não se assuste se um dos testículos parecer ligeiramente maior que o outro, isto é normal
Ache o epidídimo - canal localizado atrás do testículo que coleta e carrega o esperma
Se você se familiarizar com essa estrutura, não confundirá o epidídimo com uma massa suspeita
Os tumores malignos são localizados com mais frequência lateralmente aos testículos, mas também podem ser encontrados na porção ventral (parte de baixo dos testículos)

Ele atinge em média 8.300 homens e mata 350 por ano no Brasil.

AGORA LEVANTA E PEGA NO SEU SACO!

Antes que seja tarde demais.

Lesões/Anormalidades

TUMORES

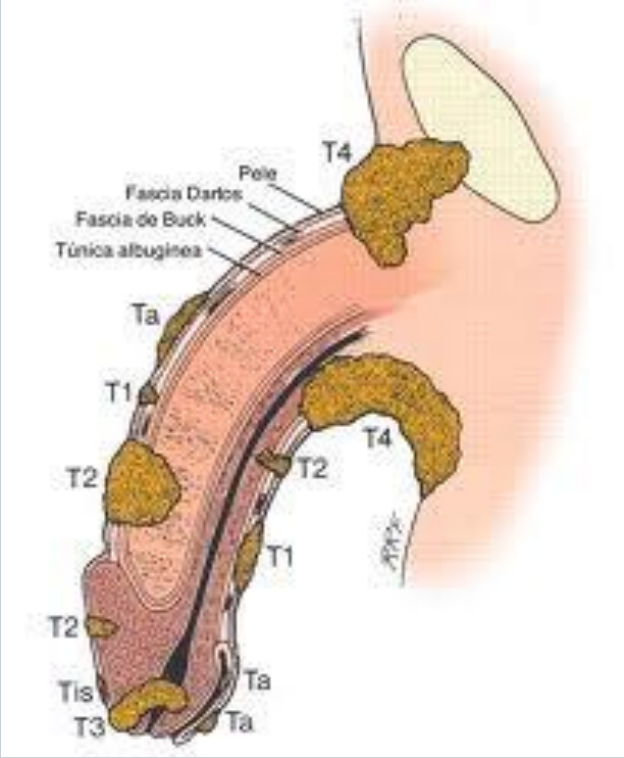

Doença Peyronie

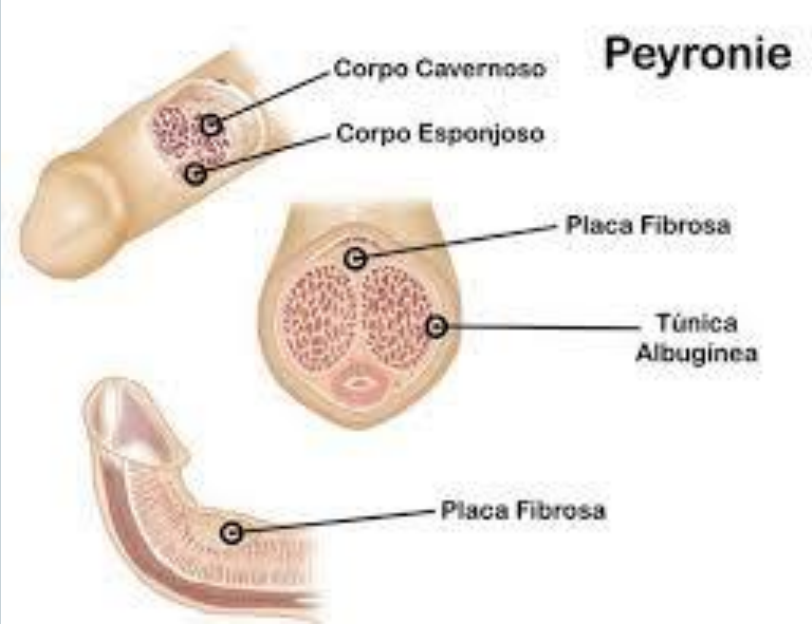

DST's

Lesões/Anormalidades

Herpes

Condiloma

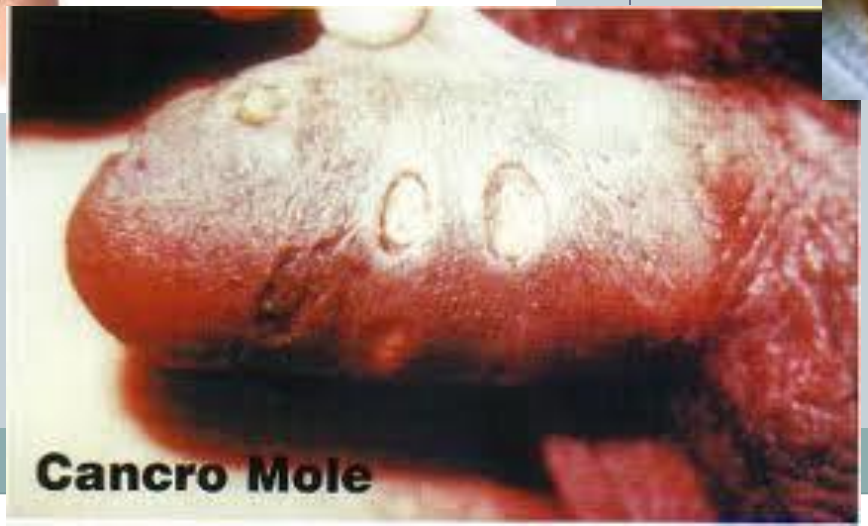

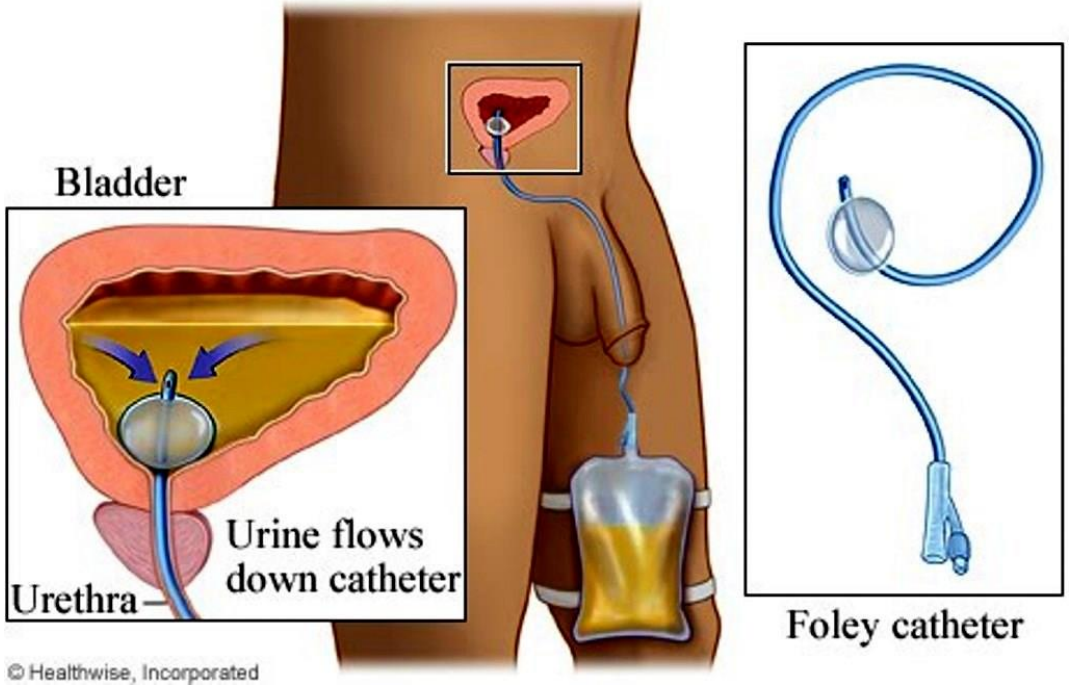
Bladder
Urine flows down catheter
Urethra
Foley catheter
© Healthwise, Incorporated

Obrigado!

RAMON.OLIVEIRA@USP.BR