

## Diagnóstico por Imagem do Crânio e Encéfalo

A. Carlos  
Centro de Imagens  
FMRP- USP

Esta aula tem por objetivo apresentar e discutir os diferentes métodos de imagem mais usados em neurorradiologia.

Apresentaremos uma lista destes métodos e discorreremos sobre suas vantagens e desvantagens, indicações e contra-indicações, potencialidades e limitações.

Ao final, esperamos que os alunos tenham adquirido um conjunto de informações que irá consubstanciar a indicação de um ou de outro método de imagem, frente a situações clínicas onde o médico terá que decidir qual o melhor exame para elucidar dúvidas relacionadas a uma dada hipótese diagnóstica.

Veja que a indicação do exame pressupõe uma hipótese diagnóstica. Não há sentido na solicitação de exames aleatórios, sem uma hipótese clara, que certamente gera custo desnecessário, além de eventual risco decorrente deste exame.

## Métodos de diagnóstico

- Radiografia simples
- Ultra-sonografia
- Tomografia computadorizada
- Ressonância magnética
- Angiografia
- Medicina Nuclear

Esta é a lista dos exames comumente utilizados no estudo do sistema nervoso central (SNC). Estamos falando de segmento cefálico, para estudo do encéfalo, e de coluna vertebral, para o estudo da medula espinhal, obviamente.

No estudo destas duas porções do SNC, estão incluídos órgãos e regiões anatômicas com potencial de gerar morbidade por si só.

Assim, no estudo do segmento cefálico, devemos incluir o estudo das órbitas, dos seios paranasais e cavidade nasal, da orelha, do crânio visceral, cavidade oral, pescoço, laringe, etc.

No caso da medula espinhal, devemos incluir a coluna vertebral e o espaço pré e paravertebral, epidural, etc.

## Radiografia simples do crânio

### ■ Vantagens

- Rápido, simples, barato, disponível na maioria dos lugares

### ■ Desvantagens

- Mostra apenas a estrutura óssea
- Não permite a visualização do encéfalo



Wilhelm Conrad Röntgen  
1845 – 1923  
Descobriu os Raios X em 1895

Começamos pela radiografia simples de crânio, que foi o primeiro método de imagem introduzido na prática clínica, em 1895 por Wilhelm Conrad Röntgen.

Hoje costumamos chamar de radiografia simples de crânio, este método. O termo simples visa diferenciar este estudo daqueles que utilizam contraste, planigrafia ou computadores associados. É rápido, simples, barato, disponível na maioria dos serviços de saúde, porém é muito limitado para estudar o que chamamos de “partes moles”. Ou seja, tudo que não é osso.

Discrimina apenas 4 densidades básicas, muito diferentes entre si: ar, partes moles, osso e metal. Não conseguimos nenhuma imagem do parênquima cerebral, por exemplo.

Assim, este exame apenas nos informa alterações ósseas, com a limitação adicional da superposição de imagens.

## Radiografia Simples de crânio

### Principais indicações atuais:

- Traumatismos crânio-faciais
- Lesões ósseas focais: osteomielite, tumores ósseos, granuloma eosinofílico e outras lesões líticas solitárias
- Metástases, histiocitose e lesões metabólicas com envolvimento ósseo
- Cranioestenose e síndromes genéticas com deformidades cranio-faciais
- Hidrocefalia e controle de fratura de DVP

Estas “principais indicações” aqui listadas devem ser encaradas como um princípio geral para nortear o estudo de casos individuais.

Assim, deve-se ter cautela com a evolução extremamente rápidas das indicações de exames. No traumatismo craniofacial, por exemplo. A indicação da radiografia simples não pode ser encarada como uma obrigação, pois casos complexos vão exigir complementação com tomografia computadorizada (TC), por exemplo. Além disto, em casos graves, muitas vezes a realização da radiografia simples pode apenas atrasar o estudo da TC, à custa da segurança do atendimento cirúrgico assim que possível. Além disto, se não for necessária, implicará em aumento de custo não justificável.

Por outro lado, se for substituída desnecessariamente pela TC, também será um erro.

Ou seja, a indicação é uma orientação que deve ser cotejada com a experiência pessoal e o julgamento caso a caso.

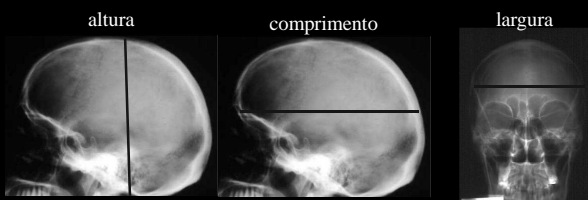
## Rotina de observação do crânio

- Tamanho, forma e simetria
- Espessura e densidade óssea
- Lesões focais líticas ou escleróticas
- Presença de calcificações intra-cranianas
- Integridade óssea da calota e base (fraturas)
- Cavidades para-nasais
- Transição cranio-vertebral

Esta rotina é apenas um exemplo. Ao invés desta, qualquer outra sequência de análise poderá ser utilizada. A premissa é que exista uma rotina, que contemple todos os aspectos da observação e que seja executada **sempre** e de uma maneira **metódica**, repetitiva, para que se torne automática e diminua a chance de erro.

Este exemplo de rotina vai do geral para o específico, de fora para dentro, de frente para trás e de cima para baixo.

## Tamanho



A medida das 3 dimensões permitirá a consulta de tabelas específicas para idade e raça para verificação da normalidade do tamanho, bem como das proporções que definem um crânio mais largo (braquicéfalo), como nos orientais, ou mais longo, como nos negros, por exemplo.

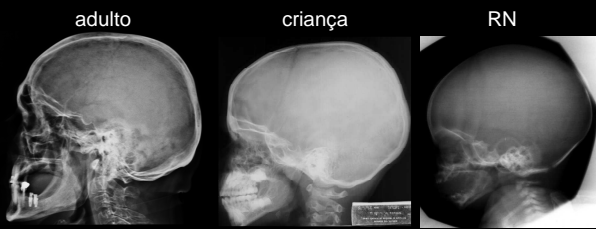
## Tabelas por idade e raça

MODULUS (CM) OF SKULL ON ROENTGENOGRAMS

Age	Male		Female		Total	
	x	x <sub>max</sub> -x <sub>min</sub>	x	x <sub>max</sub> -x <sub>min</sub>	x	x <sub>max</sub> -x <sub>min</sub>
-4 wks	1	11.0-12.0	1	10.0-12.0	1	10.0-12.0
4-6 mos	8	12.0-14.0	7	12.0-14.0	15	11.0-14.0
7-12 mos	11	12.0-14.0	12	12.0-14.0	23	12.0-14.0
13-18 mos	13	12.0-14.0	17	12.0-14.0	30	12.0-14.0
19-24 mos	13	14.0-16.0	17	14.0-16.0	30	14.0-16.0
2-3 yrs	20	14.0-16.0	20	14.0-16.0	40	14.0-16.0
4-5 yrs	20	14.0-16.0	20	14.0-16.0	40	14.0-16.0
6-8 yrs	20	14.0-16.0	20	14.0-16.0	40	14.0-16.0
9-11 yrs	20	14.0-16.0	20	14.0-16.0	40	14.0-16.0
12-14 yrs	20	14.0-16.0	20	14.0-16.0	40	14.0-16.0
15-17 yrs	20	14.0-16.0	20	14.0-16.0	40	14.0-16.0
18-20 yrs	20	14.0-16.0	20	14.0-16.0	40	14.0-16.0
21+	200	14.0-16.0	193	14.0-16.0	393	14.0-16.0
TOTAL	387		345		732	

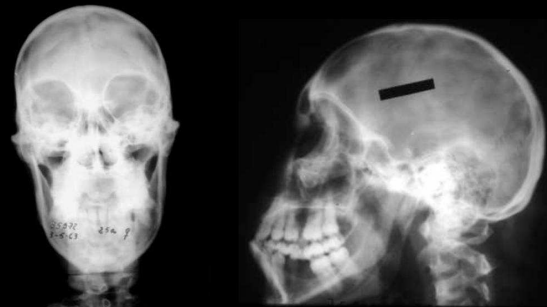
From Haux, L. L., et al. Biomedical. © 1971, Table V, 192.

**Tamanho e proporção cranio-facial**



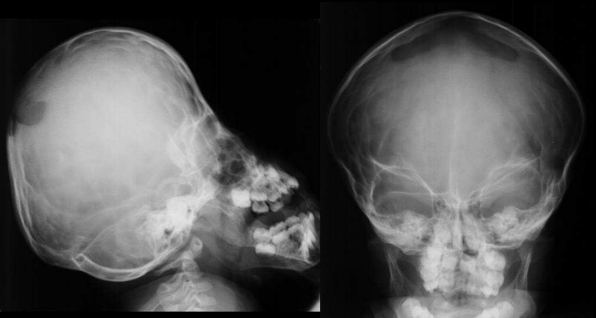- 2 áreas da face para uma do crânio no adulto
- 3 áreas da face para uma do crânio na criança
- 4 áreas da face para uma do crânio no recém nascido

**microcefalia**



Este é um exemplo de desproporção craniofacial por microcefalia. Note que é uma paciente de 25 anos e a área da face é maior que a área do crânio, quando a proporção deveria ser de 2 para 1.

**Forma anormal: Craniosinostose síndrômica**

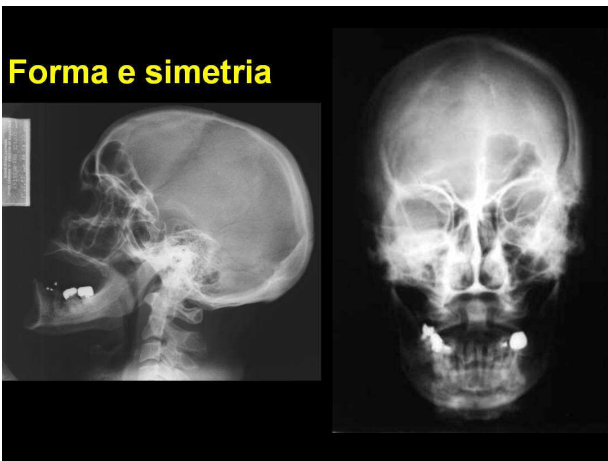

**Doença de Cruzon**

Após analisarmos o tamanho, avaliamos a forma.

Note que neste exemplo o crânio tem uma forma de "pera" por deformidade causada por um fechamento precoce das suturas, numa síndrome genética conhecida como "doença de Cruzon", pertencente ao grupo das craniosinostoses síndrômicas.

**Forma e simetria**



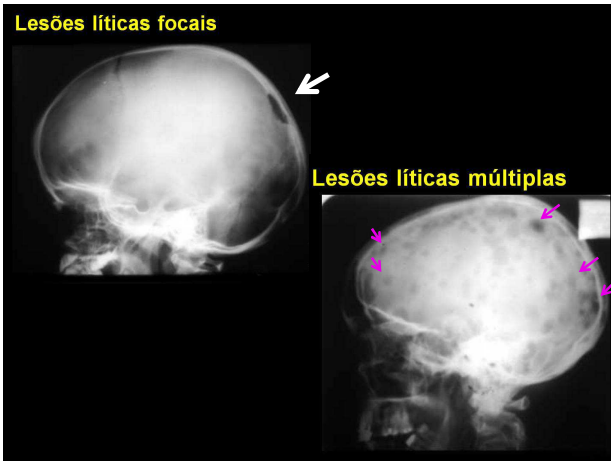
A assimetria é avaliada pela comparação entre os lados direito e esquerdo, na incidência AP ou PA

Note a assimetria neste exemplo.

Qual lado é menor?

Qual lado é o anormal, o direito ou o esquerdo.

Note que o seio frontal esquerdo é maior, apesar do hemicrânio esquerdo ser menor, o que denota uma redução do conteúdo deste hemicrânio. Ou seja, uma grande atrofia do hemisfério cerebral esquerdo, levando a um hipodesenvolvimento do hemicrânio esquerdo neste exemplo de paciente com uma anóxia intra-útero.



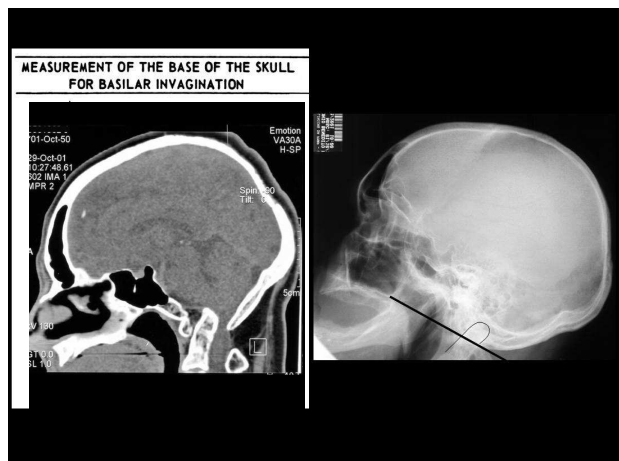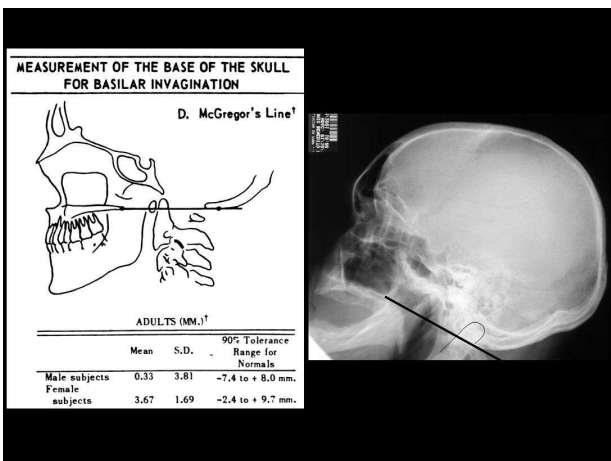
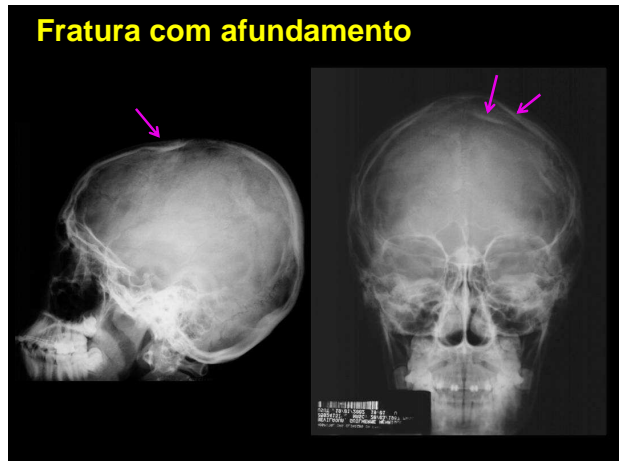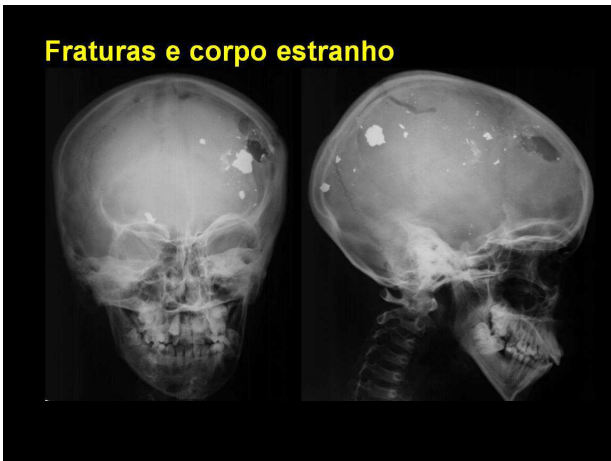Após a avaliação geral de tamanho, forma, simetria

Após avaliarmos a densidade óssea difusa,

Passamos a avaliar a calota minuciosamente para ver se existem soluções de continuidade, áreas de perda focal de osso, ou o que chamamos de lise óssea.

Se acharmos uma lise, analisamos sua borda para ver se é bem definida, nítida e se a lise é única, como no caso da imagem superior esquerda. Neste caso, estas características sugerem uma lesão benigna como neste caso de um granuloma eosinófilico.

Quando as lises são múltiplas e maldefinidas, como no caso abaixo e a esquerda, onde as setas mostram apenas 5 exemplo de inúmeros outros, a hipótese é de uma lesão maligna, como neste exemplo de inúmeras metastases de um seminoma.



## visibilização do parênquima

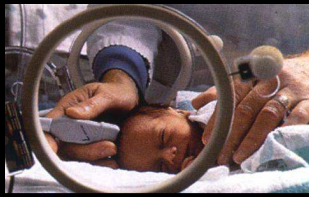- Tomografia Computadorizada
  - 1972 - Hounsfield
- Ultra-sonografia
  - Década de 70
- Ressonância Magnética
  - Década de 80 (Laterbur)

Os exames que permitem a visibilização do parênquima cerebral são os listados no slide anterior.

Note que eles foram introduzidos na prática clínica apenas na década de 70. Antes disto, não tínhamos visão direta do parênquima com exames de imagem.

Sempre que necessitarmos de informações sobre o parênquima, um destes exames está indicado. O mais simples, barato e que não envolve uso de radiação ionizante, é a ultrassonografia. O seu inconveniente é ser necessário uma "janela acústica" para seu uso para imagem do encéfalo. Assim, enquanto a fontanela estiver aberta, na criança, em geral até os 18 meses de vida, este é sempre o primeiro exame a ser indicado para visibilizar o parênquima.

## Ultrassonografia transfontanela



### Desvantagens

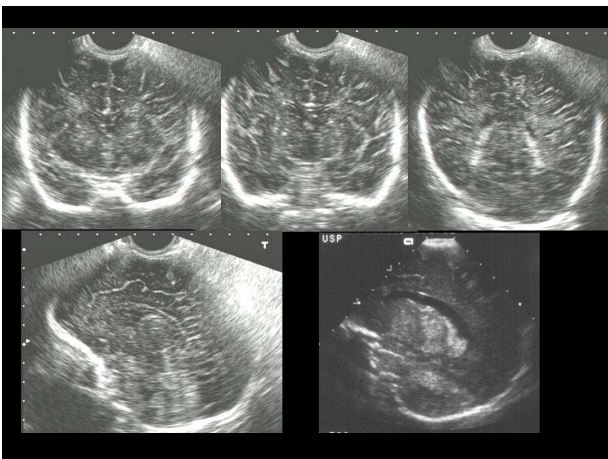
- ✓ Imagem pouco anatômica, que exige experiência
- ✓ Altamente dependente do operador, sujeita a interpretações equivocadas

### Vantagens

- ✓ Rápido, simples, barato, disponível na maioria dos lugares
- ✓ Não usa radiação ionizante
- ✓ Pode ser usado no berçário, sem necessidade de transportar o recém nascido
- ✓ Pode ser repetido sempre que necessário avaliar evolução
- ✓ Imagem dinâmica, que pode ser feita com a movimentação do RN
- ✓ Permite estudo Doppler das artérias e veias

Pelas vantagens apontadas, a US transfontanela é sempre a primeira opção para o estudo das estruturas intracranianas, quando existe uma janela acústica, ou seja, quando a fontanela está permeável.

Após o fechamento da fontanela, o estudo transcraniano pelo US é possível, com transdutores e softwares especiais, mas a imagem é pobre demais, sendo limitada praticamente ao estudo doppler



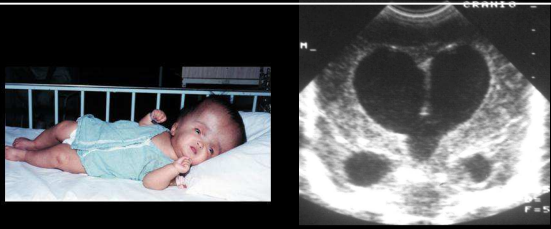Exemplo de um exame de ultrassonografia transfontanela normal de um lactente.

Note que é uma imagem pouco anatômica, muito mais difícil de avaliar do que a anatomia vista pela tomografia computadorizada ou pela ressonância magnética.

Porém, com experiência é possível identificar claramente os ventrículos cerebrais, o plexo coróide, a cisterna lateral, Os giros e sulcos cerebrais, a fossa posterior, etc...

Exemplo de uma hidrocefalia, causando macrocefalia em um bebê.

A esquerda a foto lactente no leito. A direita um corte coronal de um exame de ultrassonografia transfontanela deste mesmo lactente. Note a dilatação ventricular acentuada.

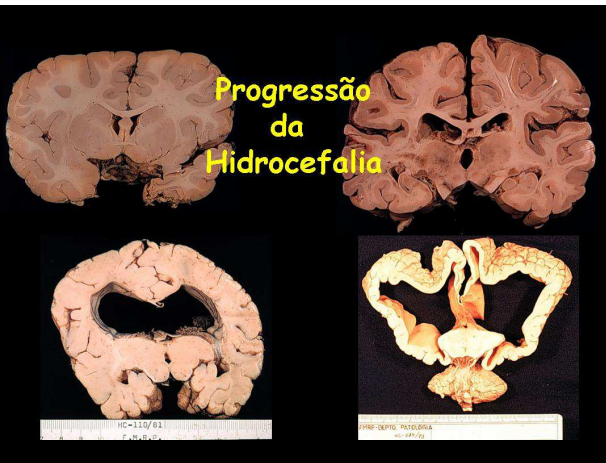


O estudo da hidrocefalia é uma das indicações mais comuns da ultrassonografia transfontanela (US).

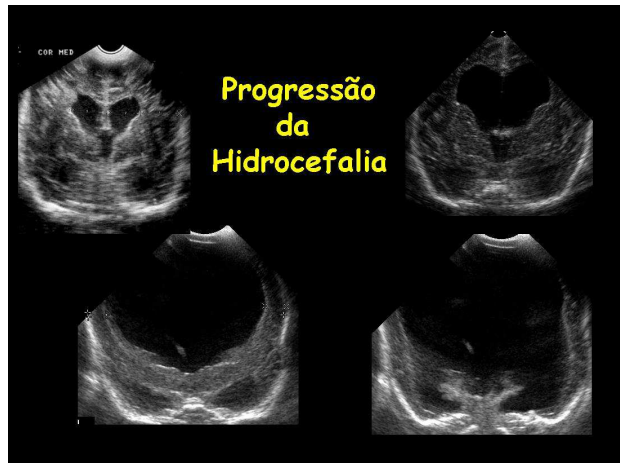
Com ela é possível:

- ✓ fazer o diagnóstico da dilatação ventricular,
- ✓ medir e quantificar esta dilatação,
- ✓ graduar,
- ✓ avaliar, através da repetição dos exames se existe progressão, estabilidade ou regressão da hidrocefalia
- ✓ Realizar compressão da fontanela com o transdutor e avaliar pela resistência vascular, se existe complacência do parênquima
- ✓ Etc....

**Progressão da Hidrocefalia**

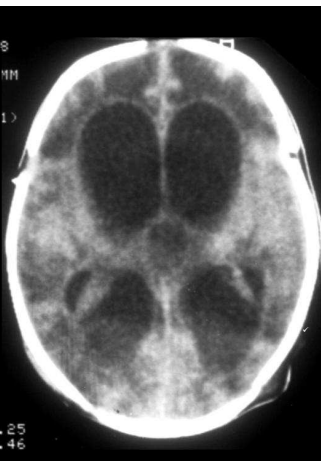


**Progressão da Hidrocefalia**



**Hidrocefalia causada por meningite**

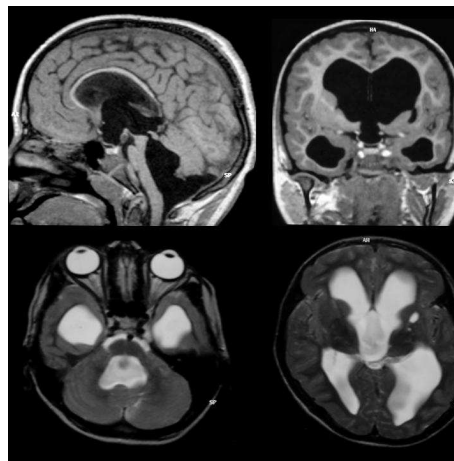
- ✓ Este é um exemplo de estudo onde a tomografia computadorizada precisou ser indicada porque a US não permitiu avaliar bem as complicações parenquimatosas.

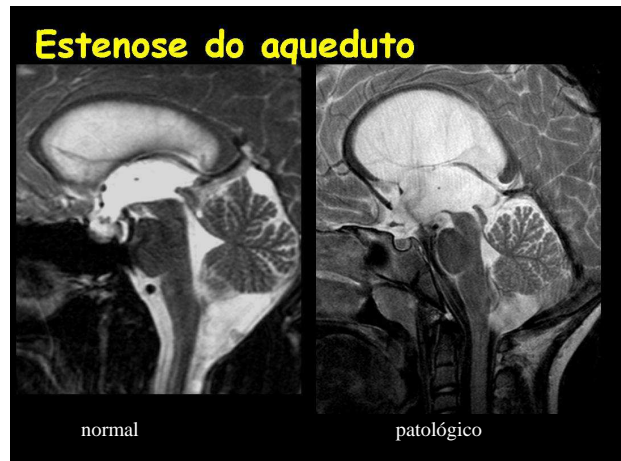
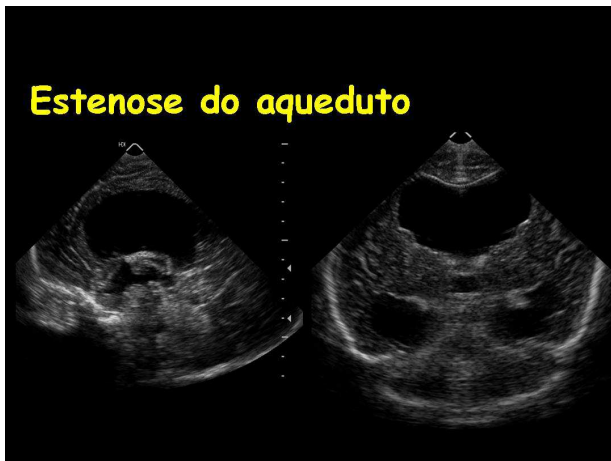


Note a melhor definição do parênquima em comparação com as imagens de US mostradas anteriormente. Note a hipodensidade periventricular no parênquima, causado por encefalite. Porém, hoje, indicamos a Ressonância magnética nestes casos para evitar o uso de radiação ionizante, sempre que possível

**Hidrocefalia estudada pela RM**

Note que a imagem é muito mais anatômica e informativa, permitindo o estudo do aqueduto mesencefálico e do parênquima, Sendo a alternativa ao US, que não usa radiação



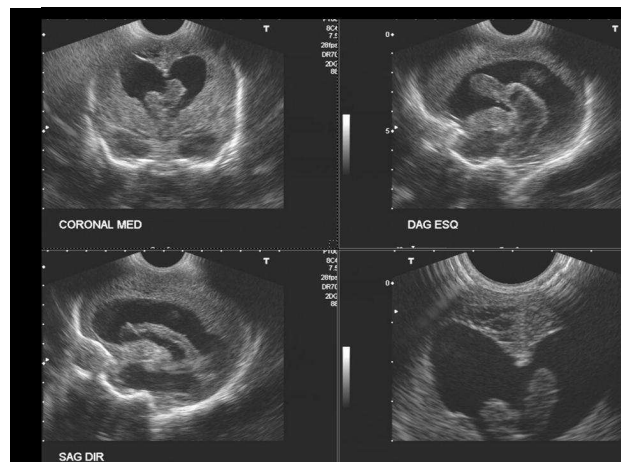


### Hemorragia da matriz germinativa

**Classificação de Papile, 1978**

- > Grau I: hemorragia apenas na matriz germinativa (HSE)
- > Grau II: HSE com extravasamento para ventrículos, (HIV) sem dilatação ventricular
- > Grau III: HSE + HIV com dilatação ventricular
- > Grau IV: HSE + HIV + hemorragia parenquimatosa

Presente em 25 a 50% dos recém-nascidos prematuros  
Evolução com seqüelas motoras e/ou hidrocefalia



### Indicação de exames no neonato

- **Ultra-sonografia**
  - ✓ Método de primeira escolha porque:
    - ✓ é dinâmico, não usa radiação, pode ser feito na incubadora, permite repetição
    - ✓ possui pouca resolução: usado para screening
  - ✓ Tomografia Computadorizada
    - ✓ Melhor avaliação do parênquima, rápido, alta sensibilidade para sangue e calcificação
    - ✓ Usa radiação ionizante (RX), necessita deslocar o RN
  - ✓ Ressonância magnética
    - ✓ Alta discriminação tecidual, melhor imagem, não ionizante
    - ✓ Demorada, necessita deslocar a criança

### Tomografia computadorizada

- **Vantagens**
  - ✓ Rápido, disponível em hospitais e clínicas de médio porte
  - ✓ Custo intermediário entre o US e a Ressonância Magnética
  - ✓ Permite uma excelente avaliação de ossos e calcificações
  - ✓ Permite uma visibilização boa parênquima
  - ✓ Permite o diagnóstico inicial das principais doenças do SNC
- **Desvantagens**
  - ✓ Usa radiação ionizante
  - ✓ Não discrimina bem a substância branca e cinzenta
  - ✓ Não permite diagnóstico preciso da maioria das doenças, sendo necessário complementação com RM em muitos casos
  - ✓ Exige uso de contraste iodado em grande quantidade de casos, com potencial complicação anafilática

## Tomografia computadorizada

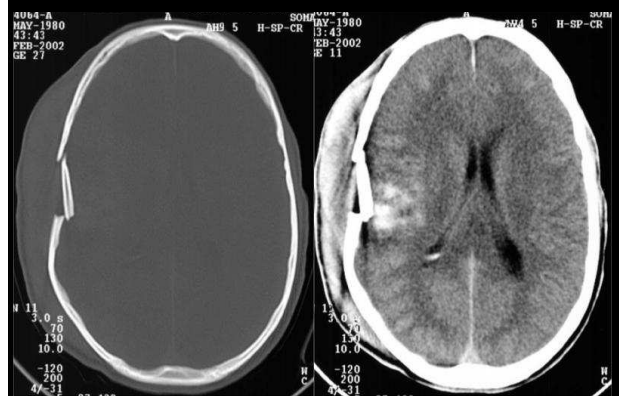
### ■ Principais indicações

- ✓ Trauma, doença cerebrovascular aguda
- ✓ Estudos que necessitam avaliação do osso e de calcificações
- ✓ Sempre que o paciente estiver instável e pouco colaborativo
- ✓ Casos contraindicados para estudo com RM: portadores de marcapasso cardíaco, claustrofóbicos, etc.

### ■ Contra-indicações

- ✓ Gravidez e pacientes mais susceptíveis à radiação
- ✓ Alergia a iodo, quando necessário usar contraste

## Trauma com estudo de osso e encéfalo



## Ressonância Magnética

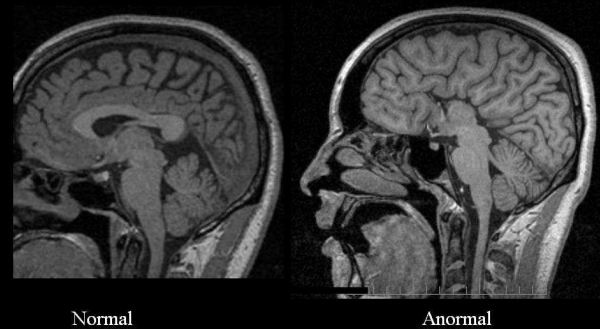### ■ Vantagens

- ✓ Não usa radiação ionizante
- ✓ Permite a melhor avaliação estrutural do encéfalo na atualidade
- ✓ Permite o melhor diagnóstico na maioria dos casos
- ✓ Permite avaliação bioquímica com a espectroscopia, avaliação funcional, angiografia, estudos de difusão, perfusão, etc.
- ✓ Quando necessário contraste, usa gadolínio, com baixo potencial de reação anafilática

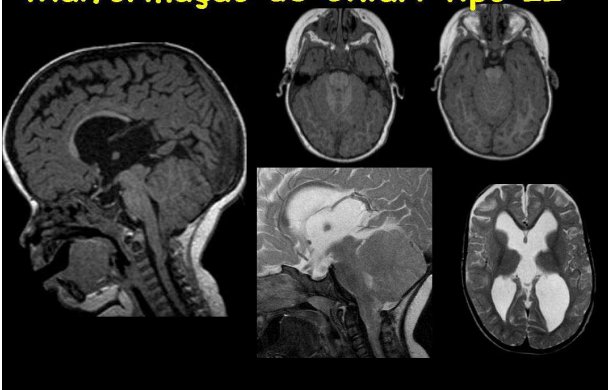
### ■ Desvantagens

- ✓ Custo maior, sendo necessário pesar o benefício do exame
- ✓ Dá sensação de claustrofobia
- ✓ É mais demorado e exige maior colaboração do paciente
- ✓ O campo magnético dificulta monitorização de pacientes críticos

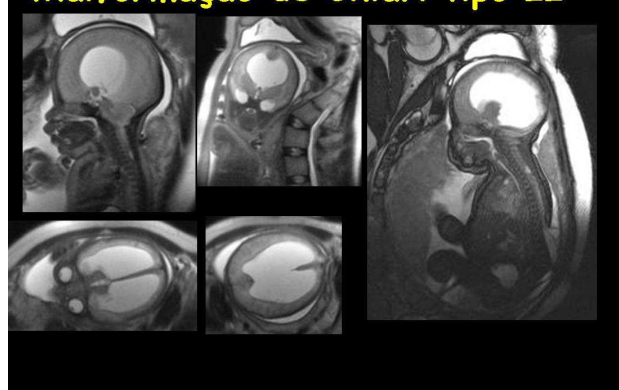
## Malformação congênita



## Malformação de Chiari tipo II



## Malformação de Chiari tipo II





## Malformação de Dandy-Walker

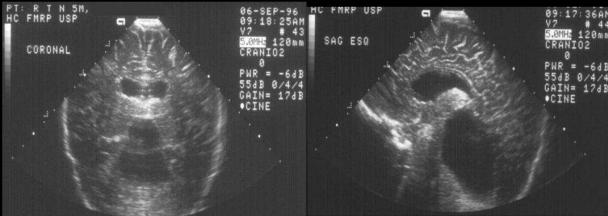
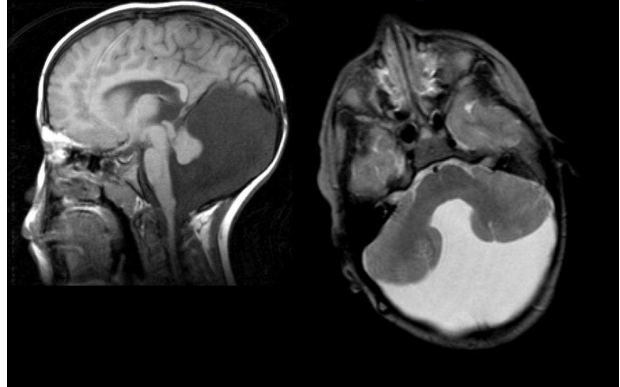
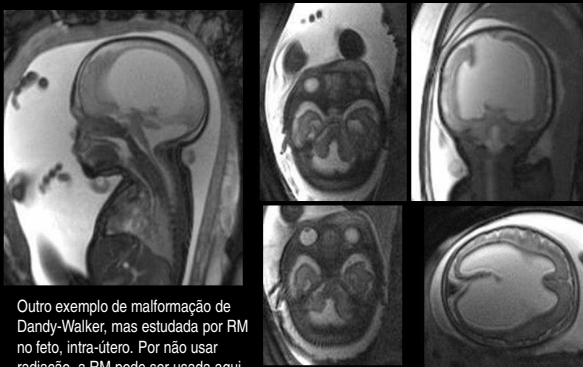

Imagem de uma malformação de Dandy-Walker no US para comparação com a imagem de Ressonância Magnética do mesmo caso mostrada no slide seguinte. Compare a resolução anatômica dos métodos

## Malformação de Dandy-Walker

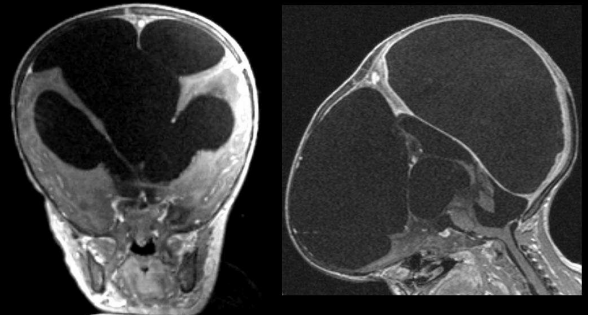


## Malformação de Dandy-Walker



Outro exemplo de malformação de Dandy-Walker, mas estudada por RM no feto, intra-útero. Por não usar radiação, a RM pode ser usada aqui.

## Hidrocefalia Máxima



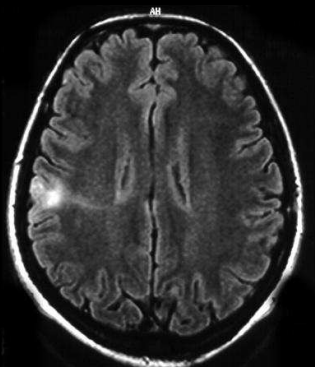
Um outro exemplo onde a RM foi essencial para caracterizar bem a lesão do parênquima cerebral, diferenciando um processo destrutivo, levando à hidrocefalia máxima, de um processo malformativo.

## Avaliação de epilepsia

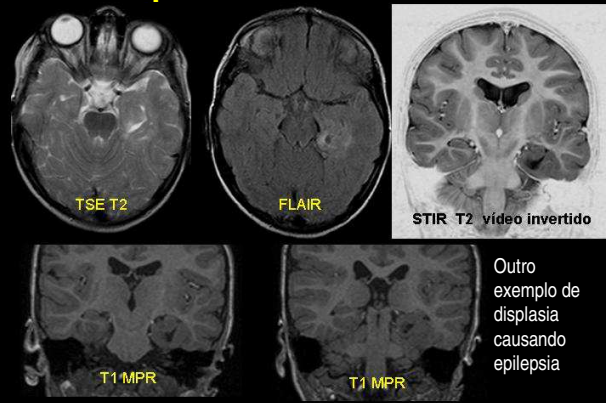
### RM é essencial

A epilepsia de difícil controle, é um exemplo de patologia onde a RM é, na maioria das vezes, o único exame de imagem capaz de identificar a causa.

Neste paciente, a TC era normal e a RM mostrou uma displasia cortical focal que causava crises não controladas por medicação. A cirurgia que curou o paciente só foi possível após a RM.



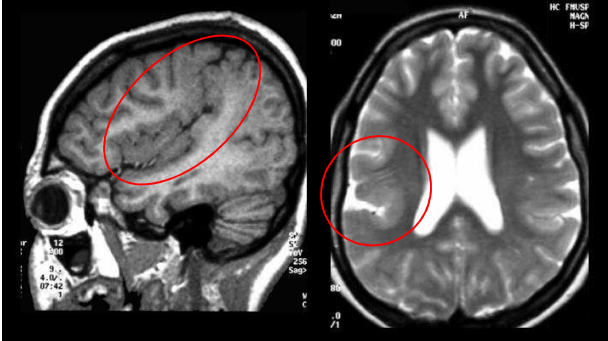
## ELT: displasias focais



Outro exemplo de displasia causando epilepsia

## Epilepsia Extra Temporal

### MDC: polimicrogiria perisilviana



## Indicação dos exames

- Radiografia simples
  - > Trauma, deformidades, lesões ósseas
- Ultra-sonografia
  - > Hidrocefalia, hemorragia neonato
  - > screening de infecções, malformações, etc
- Tomografia Computadorizada
  - > TCE, AVC e screening de todas as doenças
- Ressonância Magnética
  - > Avaliação de todas as doenças, exceto calcificações e lesões ósseas