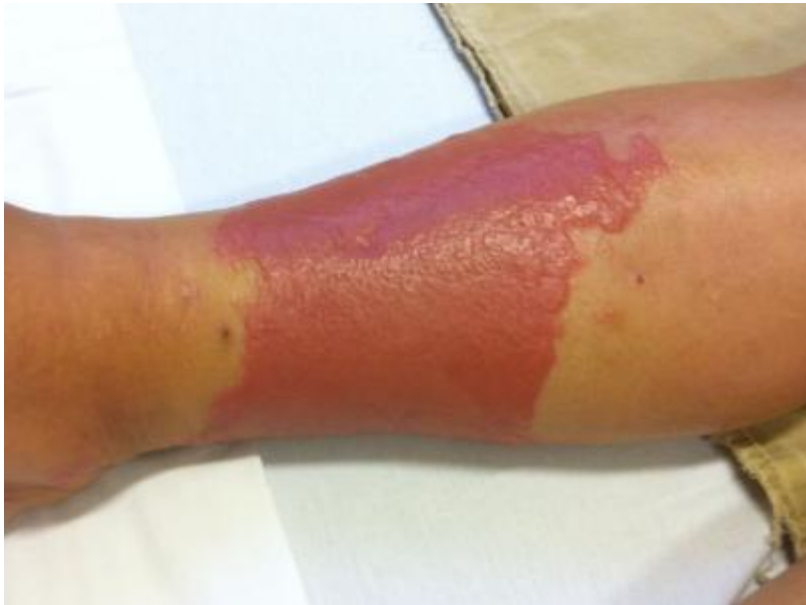

1. Mulher, 32 anos, sem doenças crônicas, foi encaminhada ao serviço de pronto atendimento da MI, com queixa de dor, edema e hiperemia na perna esquerda, quadro compatível com celulite.

Qual o tratamento antibiótico que você indicaria?

Justifique.



Imagine que este quadro fosse de uma senhora de 56 anos que tem história de varizes e má circulação periférica (edema crônico na perna), sem história de trauma prévios e já tivesse diagnóstico prévio de erisipela na mesma perna há 1 ano.

Qual o tratamento antibiótico que você indicaria para este quadro (erisipela)?

Justifique.

2. Homem, 62 anos, portador de diabetes melito tipo 2, procura atendimento médico no CSE com queixa de dor e hiperemia no pé direito há 2 semanas, que vem evoluindo com piora gradual.

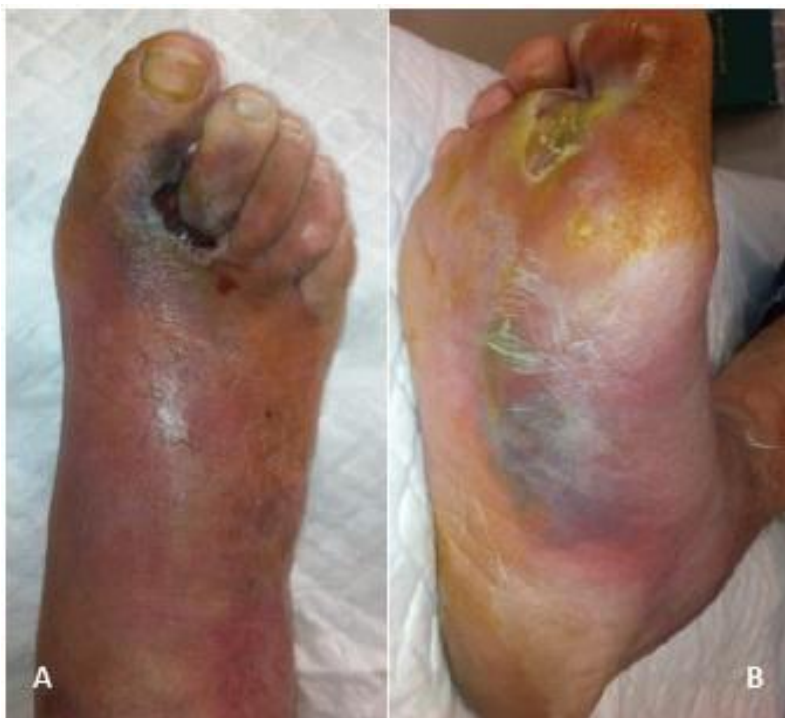O quadro atual se iniciou após um ferimento traumático entre o 1° e 2° pododáctilos há cerca de 4 semanas.

Qual o tratamento antibiótico que você indicaria?

Justifique.

Faria internado ou ambulatorialmente?

Quais outros exames complementares seriam relevantes nesta situação?

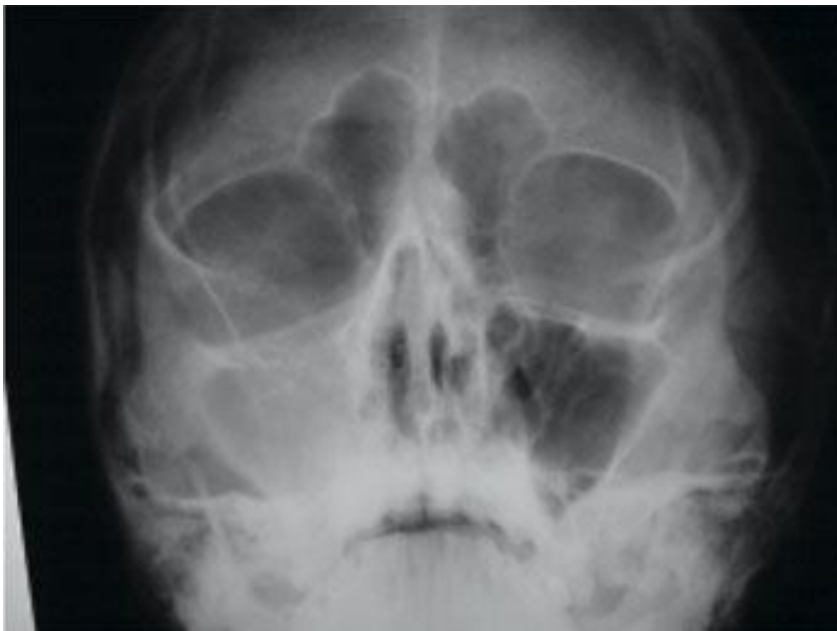

3. Homem, 42 anos de idade, queixa-se de mal estar geral e febre baixa. Refere também cefaléia retrorbitária intensa e tosse que piora ao deitar. O exame da orofaringe evidenciou secreção posterior amarelada.

O Raio X de seios da face evidenciou velamento do seio maxilar direito.

Qual o tratamento que você propõe ?

Que outros cuidados são importantes parao manejo deste quadro?



4. Mulher, 26 anos, procurou atendimento no CSE com queixa de disúria e polaciúria há 3 dias. Nega febre ou dor lombar.

Qual a conduta e o tratamento proposto?

4.1. Suponha que a mesma mulher não tenha seguido a orientação médica (descrita acima) e retorne ao PA quatro dias depois com febre alta e mal estar, desidratada e com queixa de disúria e dor lombar intensa a esquerda. Giordano + a esquerda. FC= 110 bpm. PA= 90x56 mmHg.

O exame de Urina Rotina evidenciou nitrito positivo e campo tomado por leucócitos. O peso da paciente é de 60Kg. Os exames complementares evidenciaram Uréia= 104 mg/dl e Creatinina= 4,7 mg/dl.

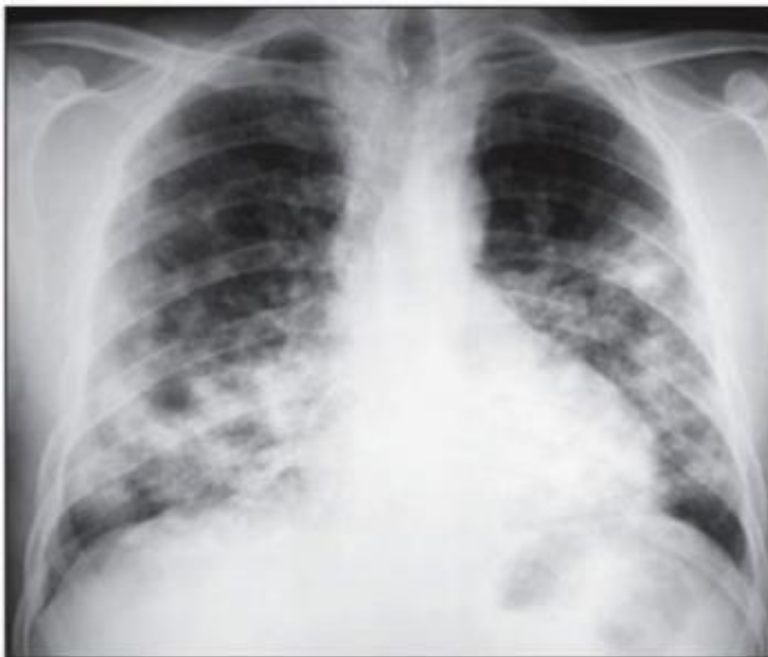Qual o diagnóstico e tratamento proposto?

O que mudou neste quadro atual, em relação ao anterior?

Qual as recomendações com relação a dose e posologia dos antibióticos prescritos ?

5. Homem, 72 anos, hipertenso em uso de captopril, que foi encaminhado ao PA com queixa de febre há 4 dias, associado a tosse e dor pleurítica a direita. Ao exame físico detectou-se confusão mental, FR de 35 ipm, estertores crepitantes em ambos os pulmões; FC 104 bpm e PA de 100x62 mmHg.

Qual o tratamento proposto ?

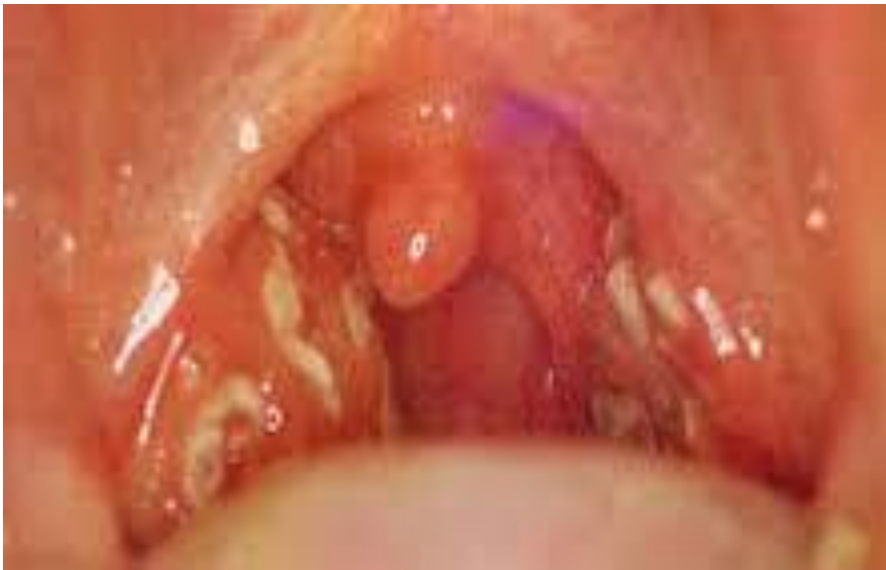

6. Mulher, 56 anos, portadora de Hipertensão arterial e DM tipo 2, foi encaminhada à UE com quadro de febre e dor no hipocôndrio direito. Ao exame físico apresenta-se taquicárdica, com temperatura axilar 38,9°C, icterícia +/4 e dor abdominal com sinais de irritação peritoneal. A ultrassonografia abdominal evidenciou espessamento da parede vesicular e coleção líquida ao redor da vesícula biliar sugerindo colecistite aguda.

Qual o tratamento antibiótico proposto?

7. Mulher, 17 anos, procura atendimento no pronto atendimento de Altinópolis onde você está de plantão durante o estágio do internato. A paciente queixa-se de febre e dor de garganta há 2 dias. O exame físico evidencia pontos purulentos nas amígdalas bilateralmente e adenomegalia cervical anterior, dolorosa.

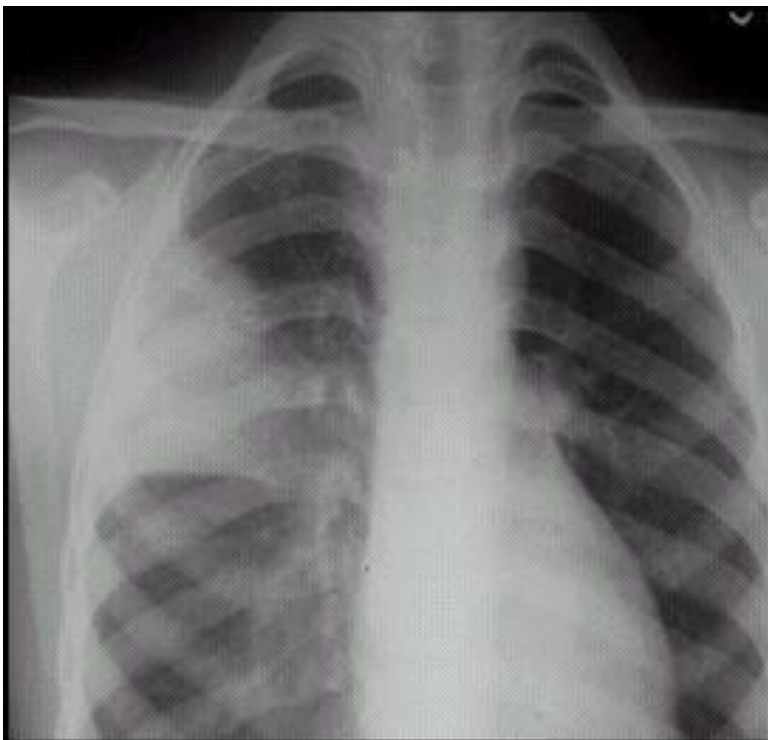
Qual o tratamento proposto para a paciente?



8. Homem, 25 anos, previamente hígido, procurou o PA com queixa de tosse e febre há 3 dias. Associado ao quadro refere dor respiratório dependente no hemitórax direito.

Ao exame físico apresenta-se eupnéico, FR 18 ipm, FC: 76 bpm e PA 110 x 74 mmHg. À ausculta detecta-se estertores crepitantes no terço médio do hemitórax direito. O Raio X de tórax evidencia velamento flocoso na porção inferior do lobo superior do pulmão direito.

Qual o tratamento antibiótico proposto ?



9. Homem, 62 anos, está internado na enfermaria de geriatria para tratamento de quadro confusional agudo relacionado ao uso de benzodiazepínico. No sétimo dia de internação, o paciente evolui com piora da confusão mental, febre, dispneia, hipotensão arterial e taquicardia.

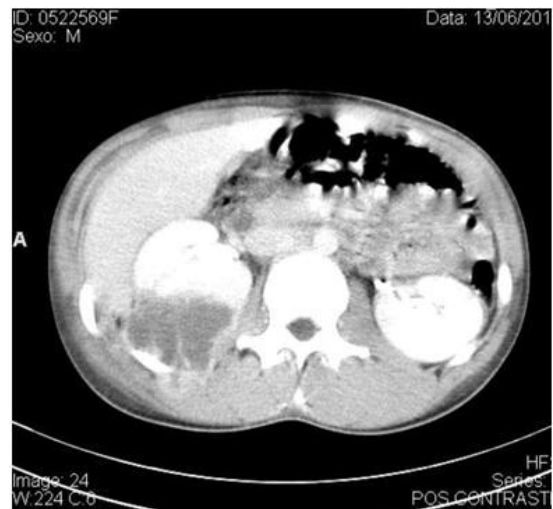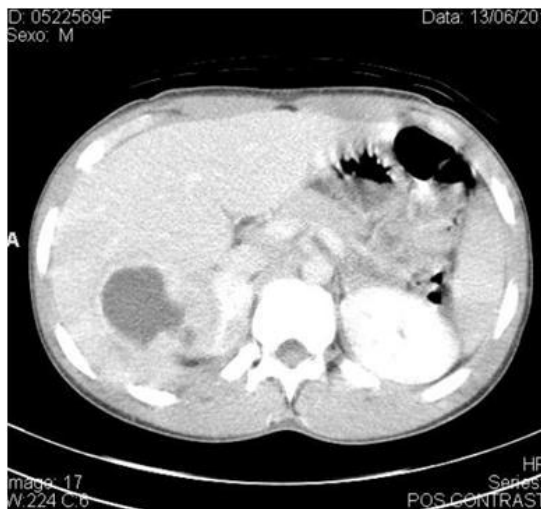O peso do paciente é de 64Kg. Os exames complementares evidenciaram Uréia= 84 mg/dl e Creatinina= 3,7 mg/dl.

O hemograma detectou 15.200 leucócitos/mm³ com 23% de bastões e 36% de segmentados. O exame de urina colhida através da sonda vesical evidenciou leucocitúria e bacteriúria intensa.

Qual o tratamento antibiótico proposto ?

Qual o cuidado e como deve ser feito o cálculo da dose de ATB para este paciente?

10. Homem, 32 anos, relata dor em flanco direito há cerca de 30 dias. Há 15 dias apresentou piora importante da dor e início de febre quase diária com piora progressiva, sendo tratado para litíase renal com ceftriaxona EV 1g 12/12h e melhora parcial da dor e retorno do apetite. Refere mal estar importante, fraqueza de membros inferiores e hiporexia. Relata perda de 13kg no período e ainda mantém febre baixa.



Tomografia de abdome: compatível com abscesso renal e pararenal à direita, com extensão para musculatura paravertebral posterior e em estreito contato com o lobo direito hepático

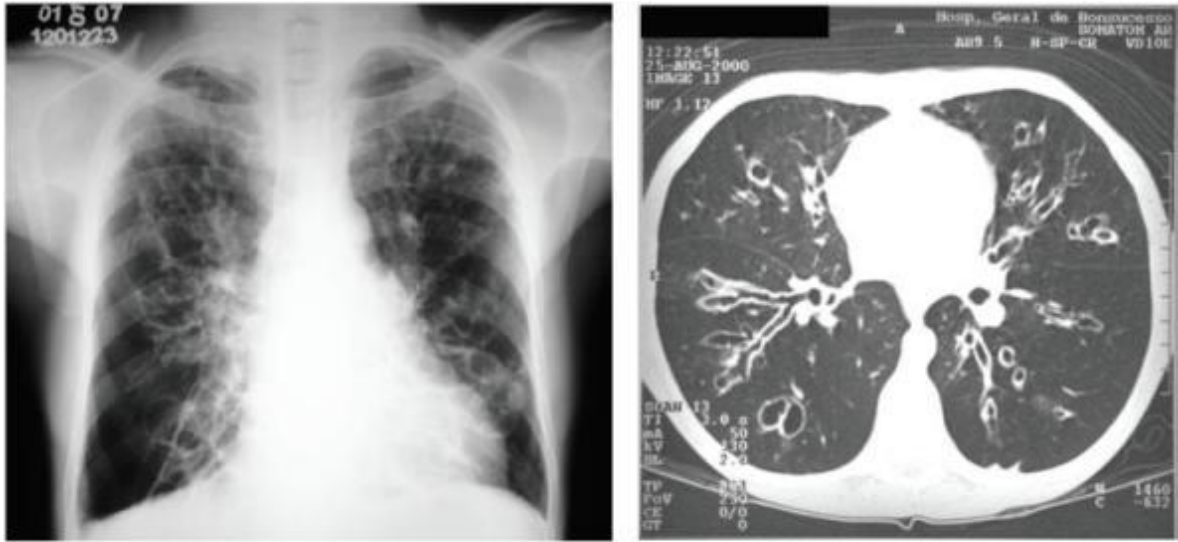
Qual o tratamento antibiótico proposto?

O que mais é necessário fazer neste caso?

11. Garoto, 16 anos, com antecedente de fibrose cística e que está com febre e aumento da expectoração amarelo-esverdeada.

Raio X de tórax e CT de tórax:

Hemograma mostra leucocitose e discreto desvio a esquerda.

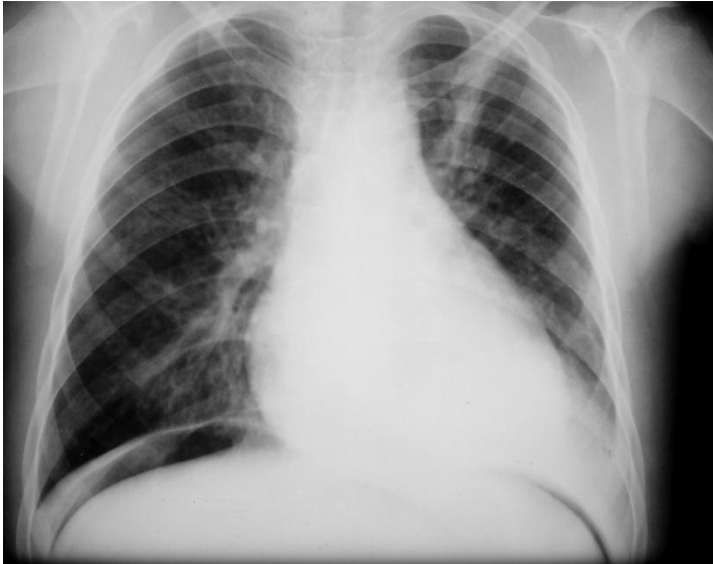

Fonte: Revista do Hospital Universitário Pedro Ernesto, UERJ. Ano 10, Outubro / Dezembro de 2011

Qual o tratamento antibiótico proposto?

12. Homem, 62 anos, com antecedentes de diverticulose intestinal, queixa-se de muita dor abdominal há um dia e tem sinais de peritonismo ao exame.

Foi feito um raio X de tórax que é mostrado a seguir.



O exame sugere perfuração intestinal e paciente será submetido a cirurgia de emergência.

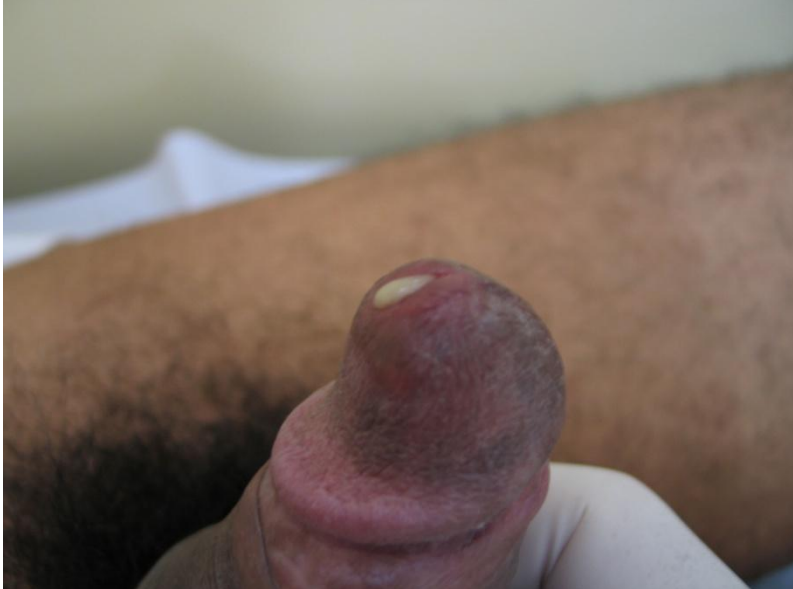Qual o tratamento antibiótico proposto neste caso?

13. Homem de 22 anos, refere que após ter viajado para a região de campinas para acampar na beira de um lago, foi picado por vários carrapatos e após 5 dias começou a ter febre, cefaléia, inchaço nas pernas e fraqueza. Notou manchas avermelhadas perto dos tornozelos e olhos avermelhados.

A suspeita é de febre maculosa.

Qual o tratamento antibiótico proposto?

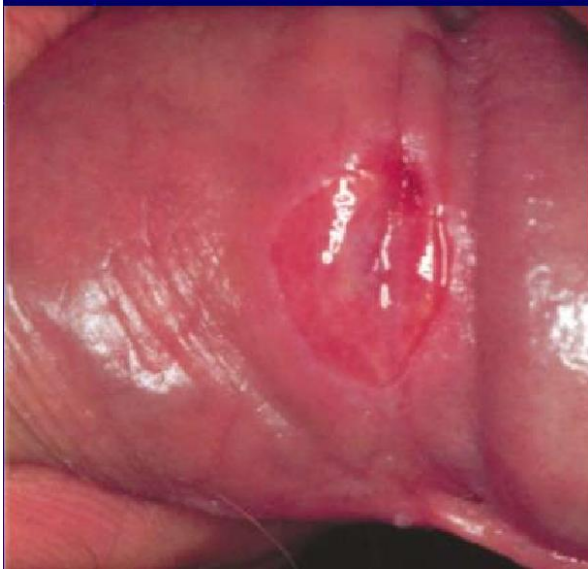14. Homem, 23 anos, refere que há 10 dias teve relação sexual sem preservativo. Há 3 dias iniciou quadro de disúria, e há 2 dias apresentou saída de corrimento amarelado pelo canal uretral.



A suspeita é de uma síndrome do corrimento uretral. Os principais agentes causadores deste quadro são: *Neisseria gonorrhoeae* (gonocócicas) e clamídias, e micoplasma/ureaplasma (não gonocócicas).

Qual o tratamento antibiótico proposto?

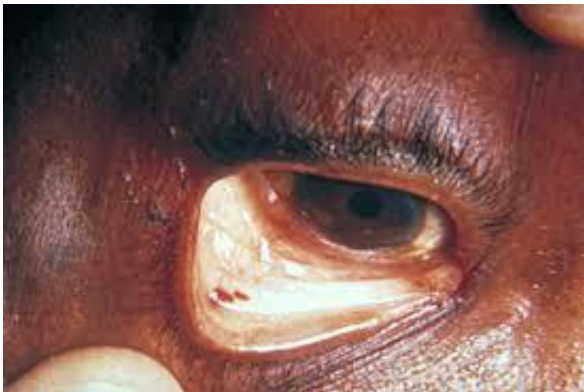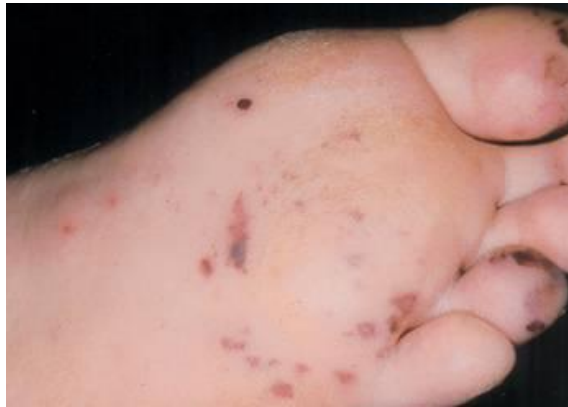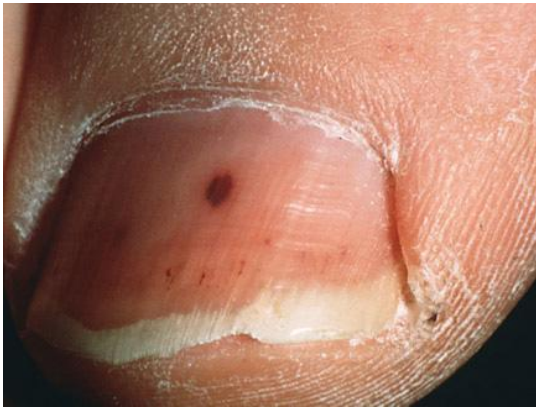15. Homem, 19 anos, solteiro refere que há 10 dias notou aparecimento de uma ferida no pênis, não dolorosa. Notou também caroço na região inguinal. Negava que a ferida tenha sido precedida de vesículas, caracterizando uma úlcera genital. Os principais agentes causadores de este quadro são o *Treponema pallidum* (sífilis primária) e o *Haemophilus ducreyi* (cancro mole).



Qual o tratamento antibiótico proposto?

16. Homem de 34 anos, refere queixas de febre, mal estar e dores no corpo há 3 semanas. Refere ter feito tratamento dentário há 2 meses e teve uma complicação com formação de abscesso que foi drenado e curou em seguida.

Ao exame apresenta sopro sistólico em foco mitral, e lesões na pele, mucosa conjuntival e subungueais.



Qual o tratamento antibiótico proposto?

17. Mulher, 32 anos, está internado na enfermaria de dermatologia grave de psoríase.

Após dez dias de internação evolui com febre, hipotensão arterial e taquicardia.

O hemograma detectou 22.500 leucócitos/mm³ com 15% de bastões e 56% de segmentados.

O diagnóstico inicial é de sepse comprovável foco cutâneo de infecção.

- Qual o tratamento antibiótico proposto

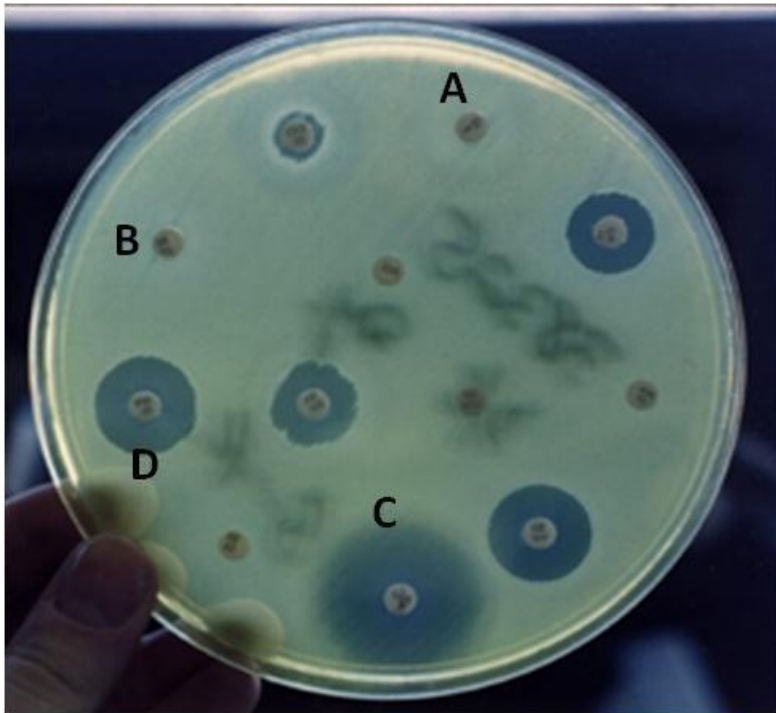
18. Homem de 22 anos queixas de dor na perna após trauma cortocontuso há 3 dias. No local existe um abscesso que foi drenado e o material coletado enviado para cultura e teste de sensibilidade.

O mostra crescimento de *Staphylococcus aureus* e a placa de disco-difusão (teste de sensibilidade é mostrada abaixo). Foram testadas a droga A, B, C, D.

Questão 1.

Cite duas drogas em que a bactéria parece ser resistente.

Cite duas drogas em que o exame sugere susceptibilidade.



Baseado no que você leu, dê nome a estas drogas:

A: _____

B: _____

C: _____

D: _____

19. Homem de 45 anos, com queixa de tosse expectoração e febre vespertina há 2 meses, procura atendimento médico por conta de náuseas, incterícia e vômitos. É etilista pesado, ingerindo mais de 1 garrafa de pinga por dia.

Na investigação inicial RaioX de tórax mostoru cavidade no ápice pulmonar direito e baciloscopia positiva (2 amostras de escarro com ++).

Exames complementares mostraram:

Hemograma com apenas anemia.

TGO/AST= 240 (Normal- 38)

TGP/ALT = 256 (normal- 41)

Billirrubinas totais= 4,5 (D=2,5, indireta=2,0)

Como deve ser feito o tratamento da tuberculose deste paciente?

Qual o cuidado que devemos tomar ao prescrever os medicamentos para este paciente?

(Consulte Consenso de TB de 2009 ou Manual de TB MS de 2011 no Moodle para a resposta)