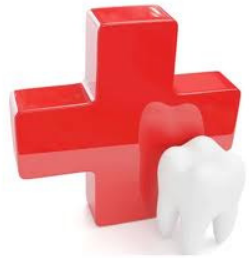



**UNIVERSIDADE DE SÃO PAULO**

**FACULDADE DE ODONTOLOGIA DE RIBEIRÃO PRETO**

***Disciplina de Urgências e Emergências em Odontologia***



# **PULPECTOMIA**

**(Atendimento Emergencial)**

***Prof. Dr. Antonio Miranda da Cruz Filho***



*1º passo: Diagnóstico*

# Pulpite

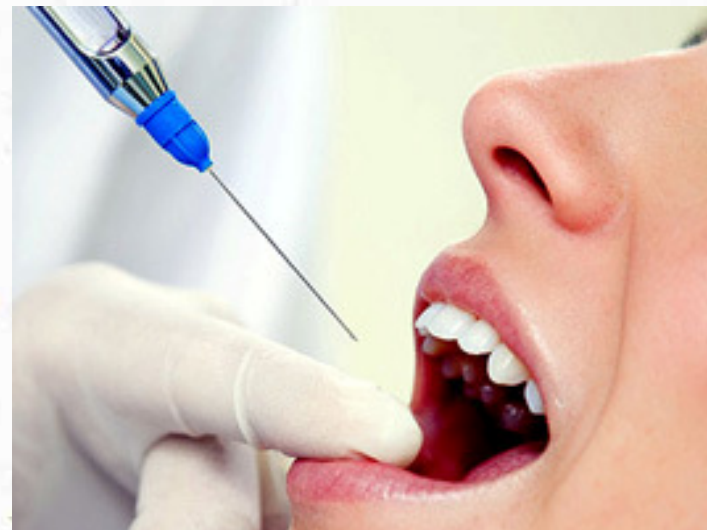***Características principais da pulpite:***

- Dor espontânea
- Persistente (Contínua)
- Geralmente localizada



## *2º passo: Anestesia*

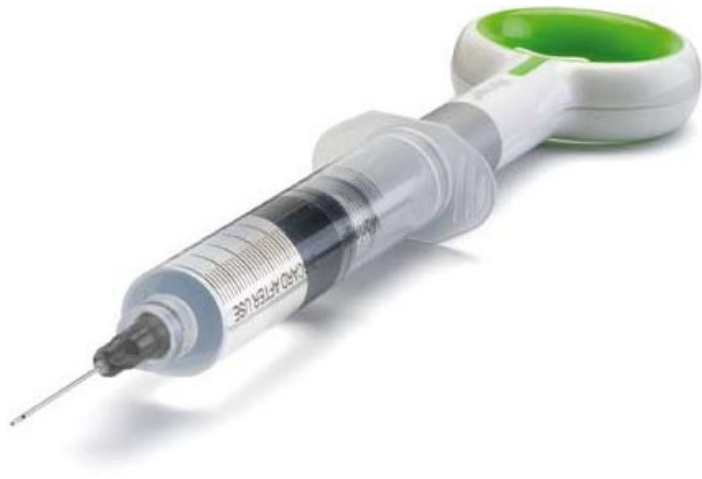- **Verificar a história médica do paciente**
- **Selecionar o anestésico mais adequado**



# CIRURGIA DE ACESSO COM ISOLAMENTO ABSOLUTO

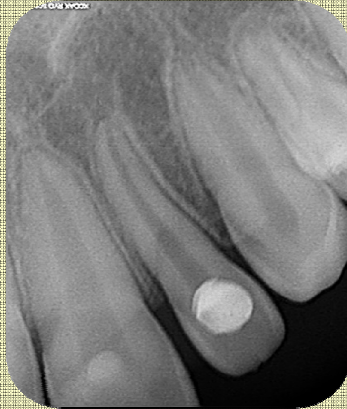

Irrigação abundante



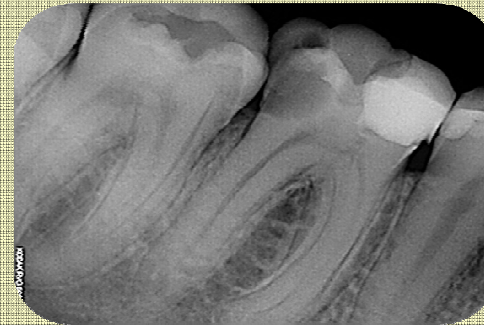# SEQUÊNCIA OPERATÓRIA

## Canais amplos



- 1- Preparo cervical
- 2- Descolamento do tecido pulpar (lima K)
- 3- Remoção da polpa com extirpa nervo
- 4- Irrigação/secagem
- 5- Curativo

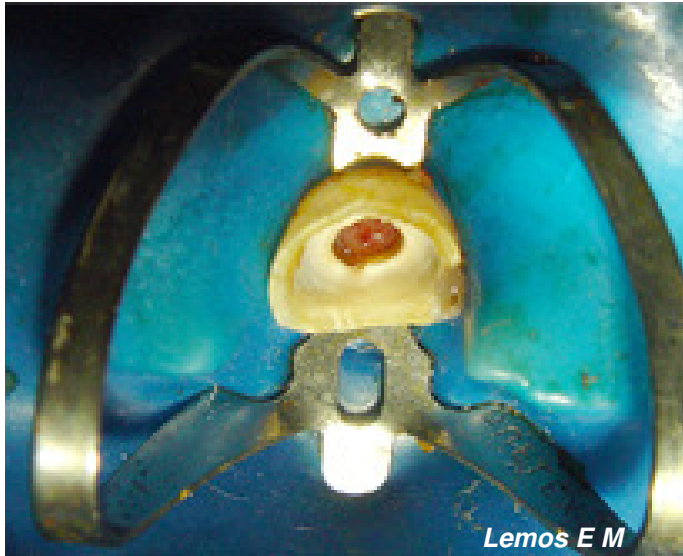## Canais atrésicos



- 1- Curetagem da polpa coronária (dentes multirradiculares)
- 2- Preparo cervical
- 3- Odontometria
- 4- Remoção da polpa por fragmentação com um único instrumento
- 5- Irrigação/secagem
- 6- Curativo

# CANAIS AMPLOS

## 1- PREPARO CERVICAL



La Axxess



20/06

35/06

45/06

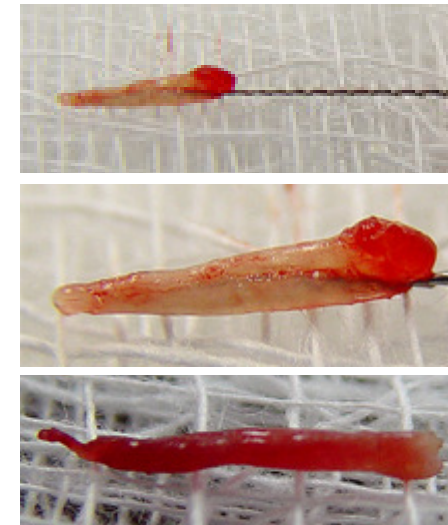
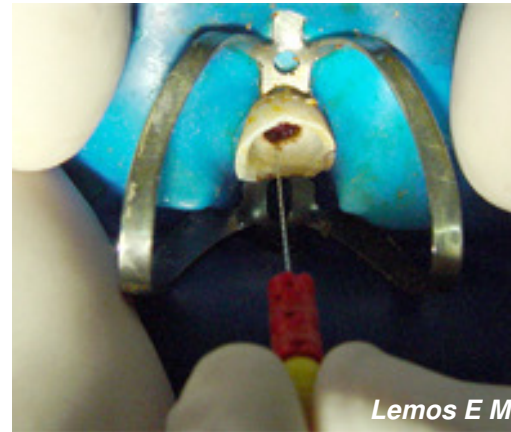
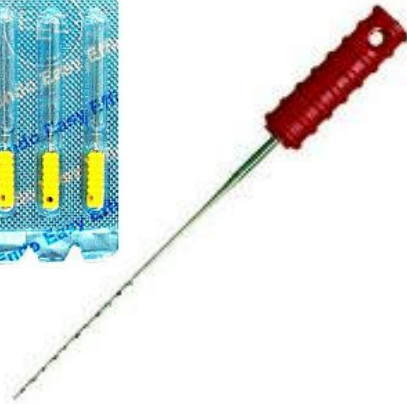
## 2- DESCOLAMENTO DO TECIDO PULPAR



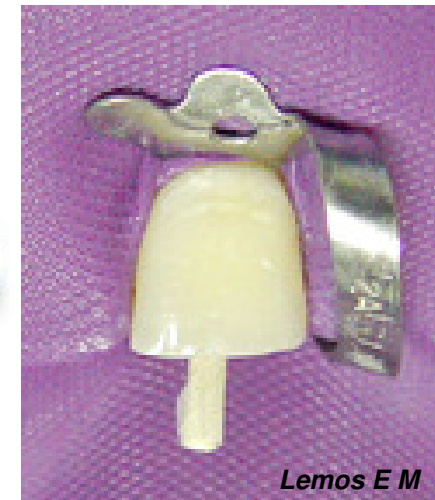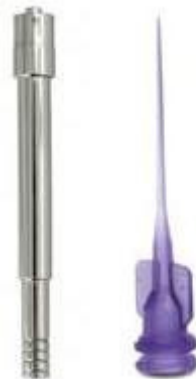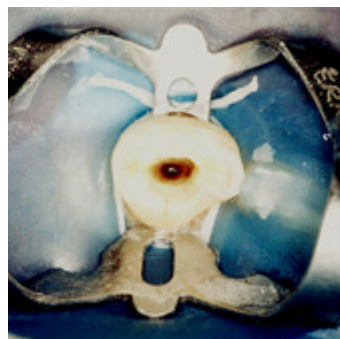
- *Introduzir até o CAE – 4mm*
- *Passar em todas as paredes do canal radicular (sentido horário ou anti-horário)*

# CANAIS AMPLOS

## 3- REMOÇÃO DA POLPA COM EXTIRPA NERVO

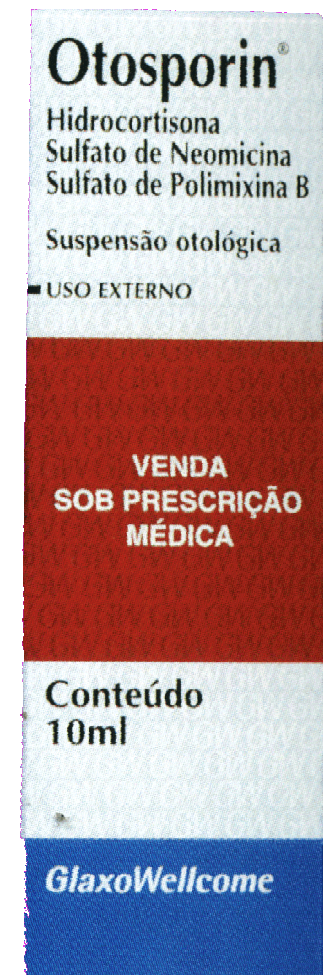
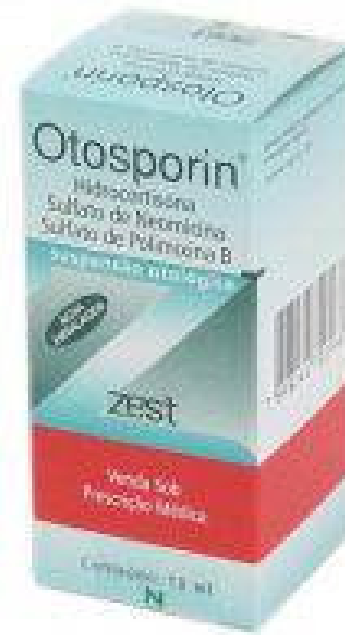
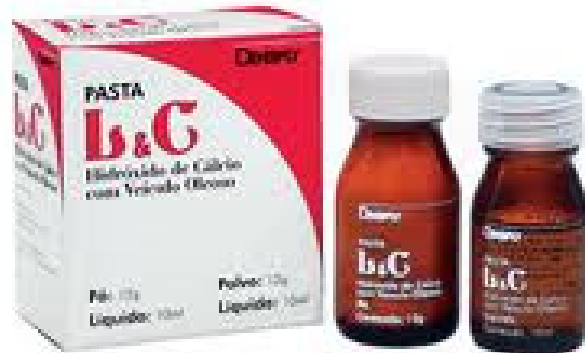
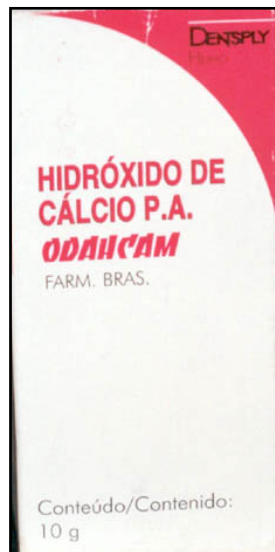## 4- IRRIGAÇÃO/ SECAGEM




# CANAIS AMPLOS

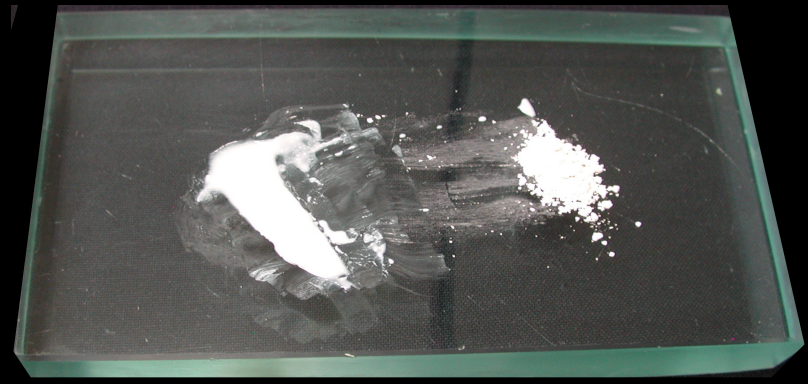
## 5- CURATIVO DE DEMORA







1



2



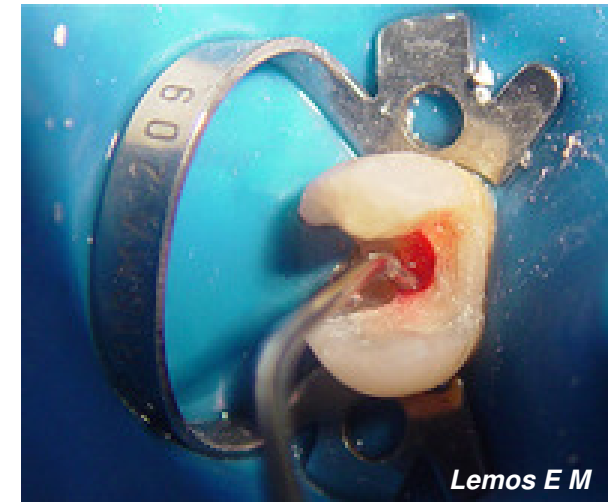
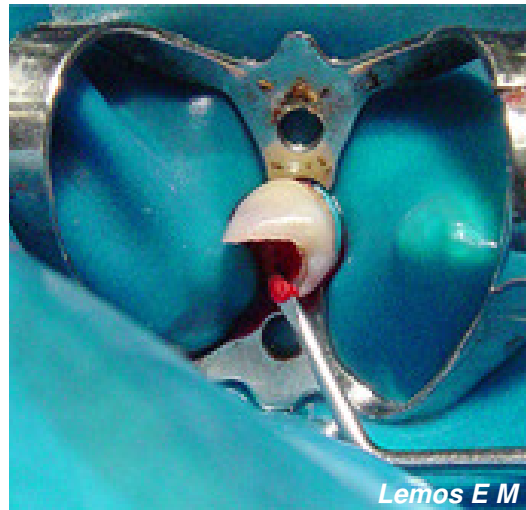
3



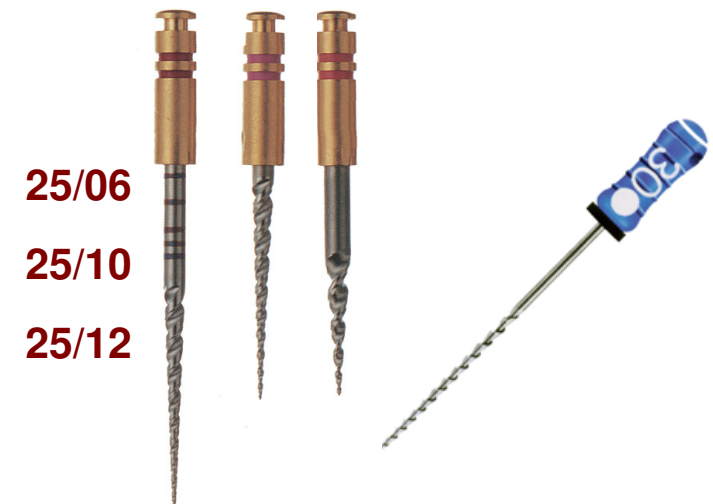
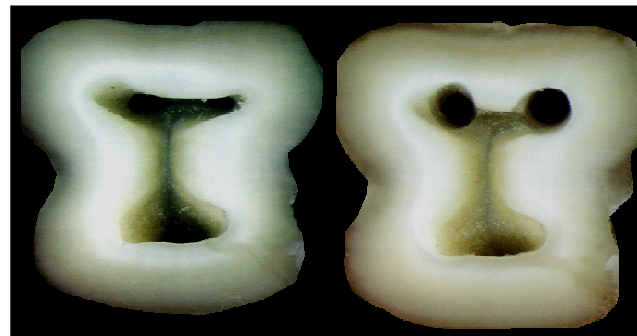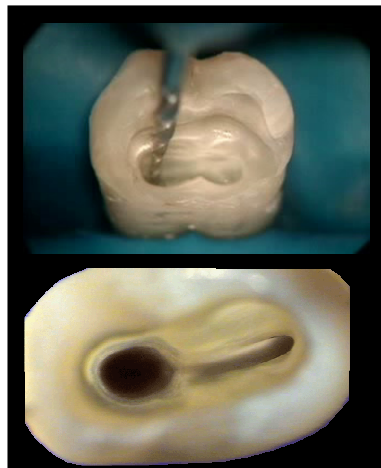
4

# Dentes multirradiculares (Canais atrésicos)

## 1- CURETAGEM DA POLPA CORONÁRIA

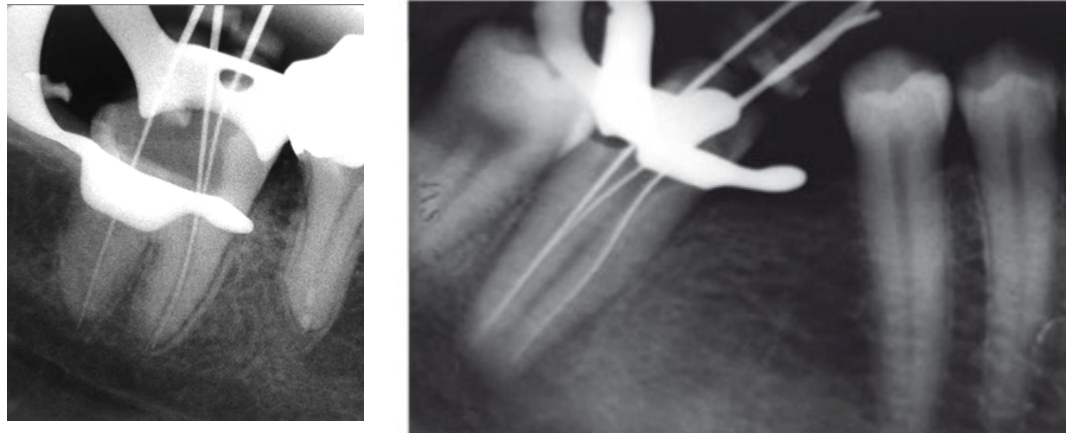


## 2- PREPARO CERVICAL

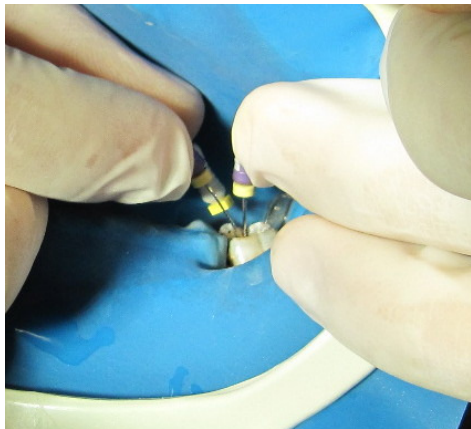

# Dentes multirradiculares (Canais atrésicos)

## 3- ODONTOMETRIA



## 4- REMOÇÃO DA POLPA POR FRAGMENTAÇÃO COM UM ÚNICO INSTRUMENTO



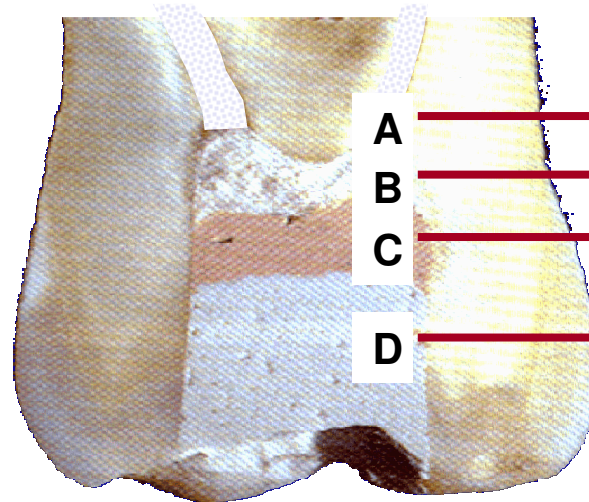
*Utilizar somente o instrumento que chegou no comprimento de trabalho*

# Dentes multirradiculares (Canais atrésicos)

## 5- IRRIGAÇÃO/ SECAGEM



## 6- CURATIVO



- A → Hidróxido de cálcio
- B → Algodão
- C → Guta-percha
- D → Selador provisório

• *Checar a oclusão*

**Identificação Profissional**



*P/ Luis Carlos Ferreira Santos*

*Uso interno (ou Via oral)*

*Diclofenaco sódico (50 mg) ————— 09 Compr.*

*Tomar um comprimido de 8/8h durante 3 dias.*

*Ribeirão Preto, \_\_\_ de \_\_\_\_\_ de 201\_.*

A handwritten signature in red ink, consisting of several overlapping loops and lines.