

# Propedêutica em Ginecologia Endócrina

## **Professores Responsáveis:**

Ana Carolina Japur de Sá Rosa e Silva

Marcos Felipe Silva de Sá

Maria Célia Mendes

# Anovulação Crônica

## **Elementos Essenciais da História Clínica**

- Risco de Gestação
- Peri-menarca
- Lactação
- Climatério
- Exercícios físicos
- Doença Crônica

# Anovulação Crônica

## Elementos Essenciais da História Clínica

- Sintomas neurológicos
- Idade do aparecimento dos caracteres sexuais secundários
- Hiperandrogenismo
- Antecedentes: cirúrgicos, radioterapia e quimioterapia
- Medicamentos

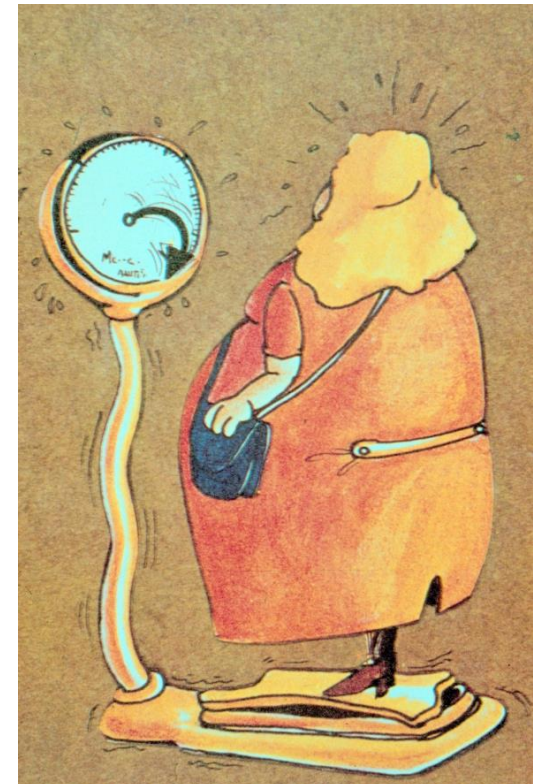
# Anovulação Crônica

## Elementos Essenciais da História Clínica

- Presença de Distúrbios alimentares
- Abordar perfil psicológico da paciente



VS



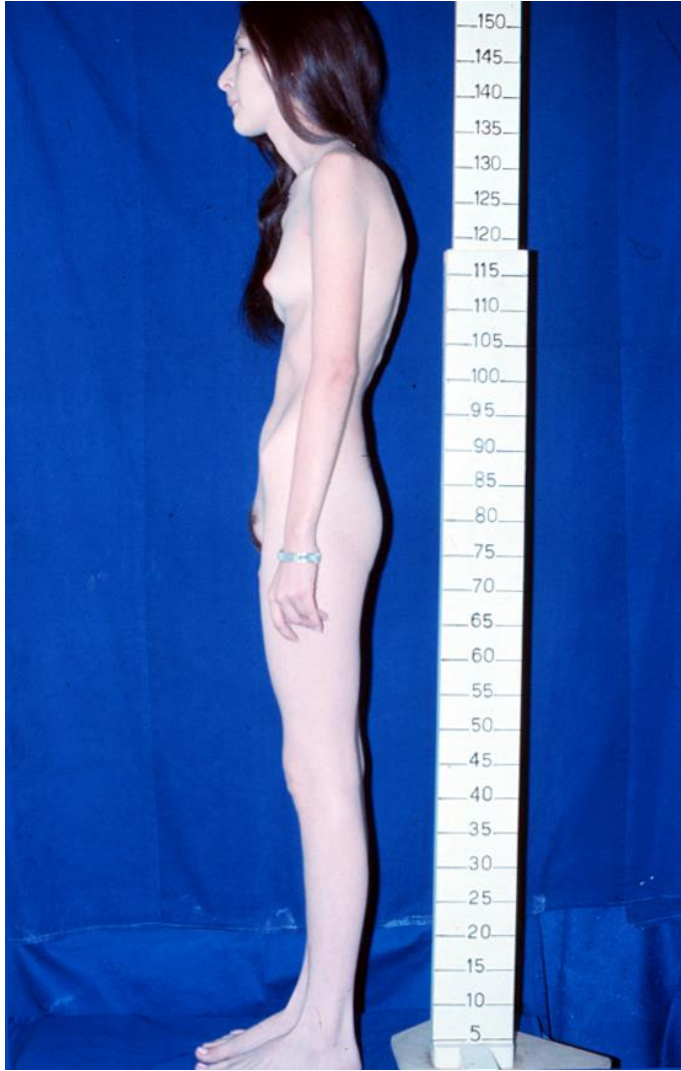
# Anovulação Crônica

## **Elementos Essenciais do Exame Físico**

- Peso / Estatura / IMC / Relação C/Q
- Envergadura
- Caracteres sexuais secundários
- Sinais de Hiperandrogenismo- Índice de Ferriman-Galleway
- Acantose Nigricans

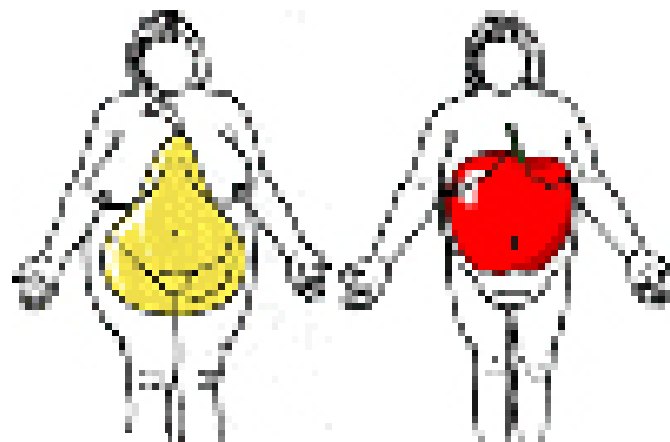
# IMC

## Estado nutricional






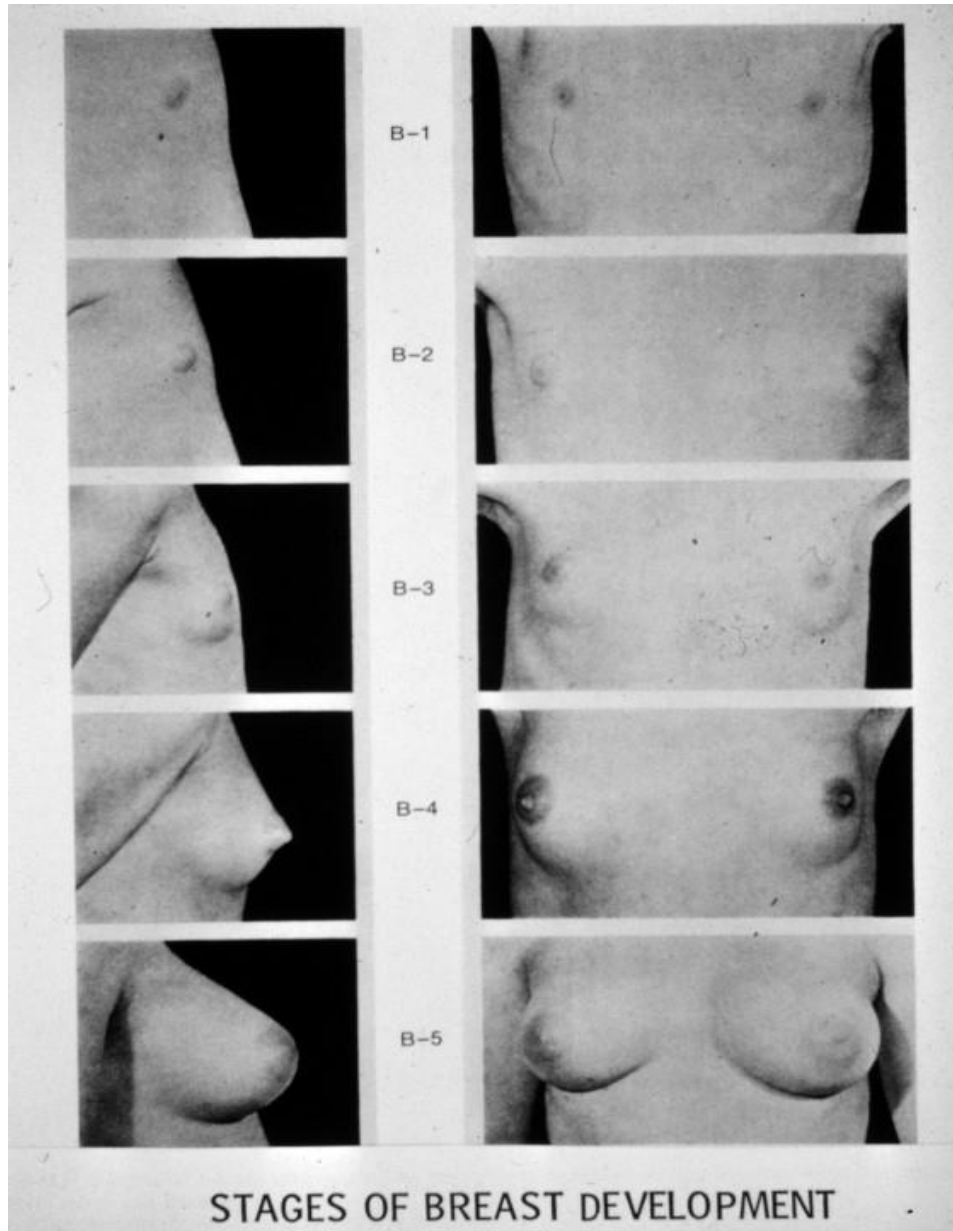
# Relação C/Q



X



# Caracteres sexuais de Tanner



M1

M2

M3

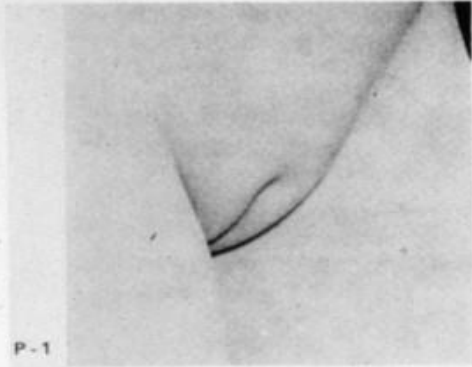
M4

M5

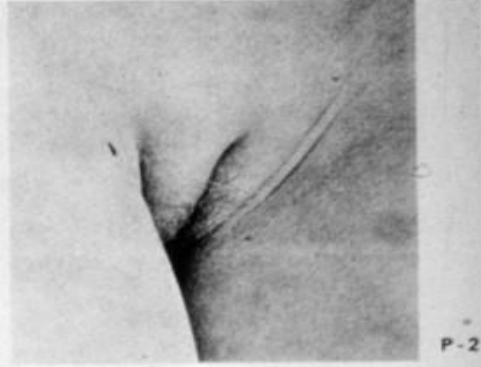

# Caracteres sexuais de Tanner

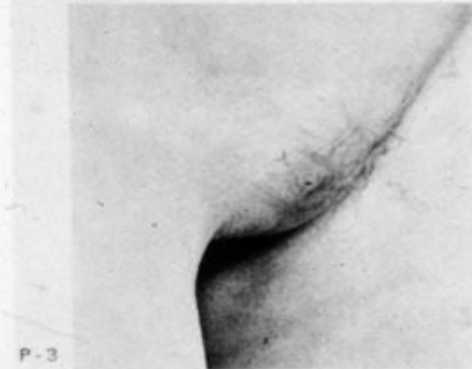P1



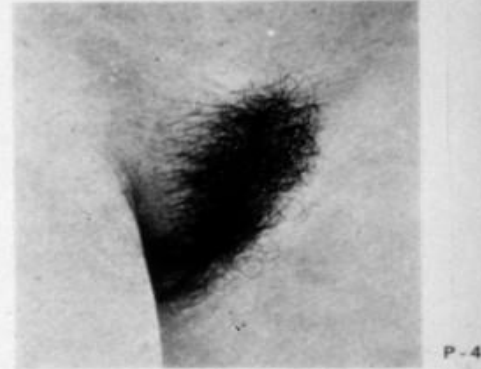P2



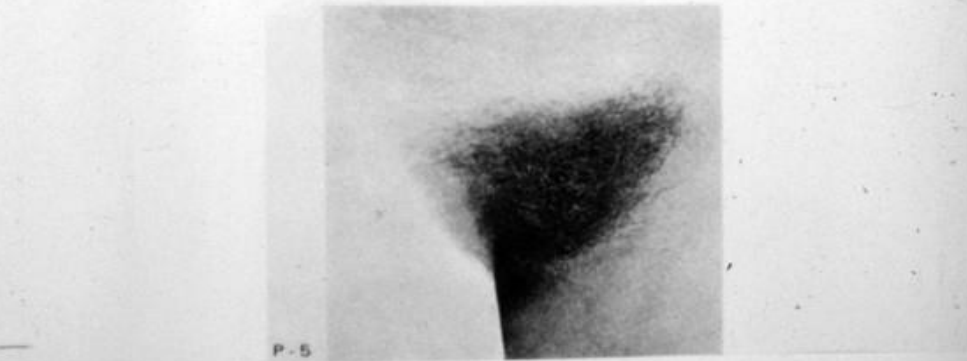
P3



P4



P5

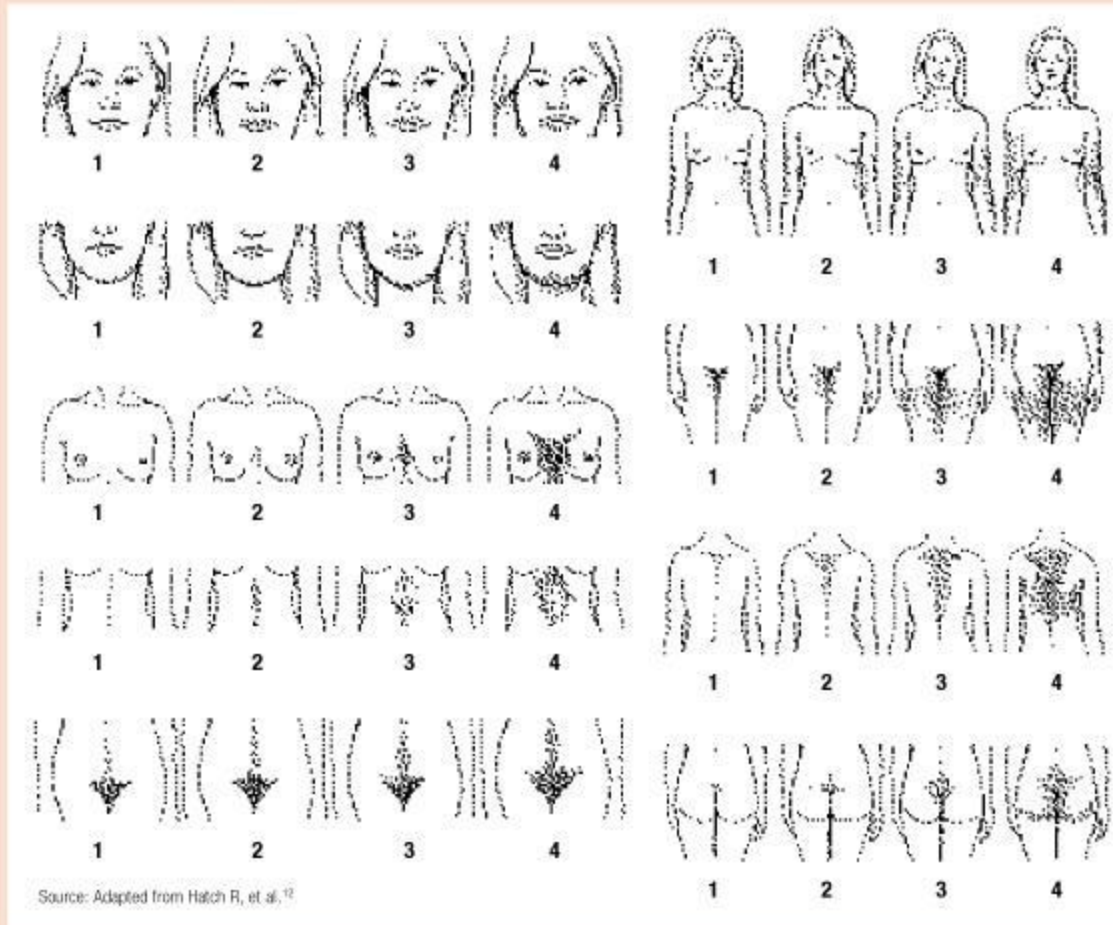


STAGES OF PUBIC DEVELOPMENT

# Índice de Ferriman-Galleway

FIGURE 2

## Hirsutism scoring system

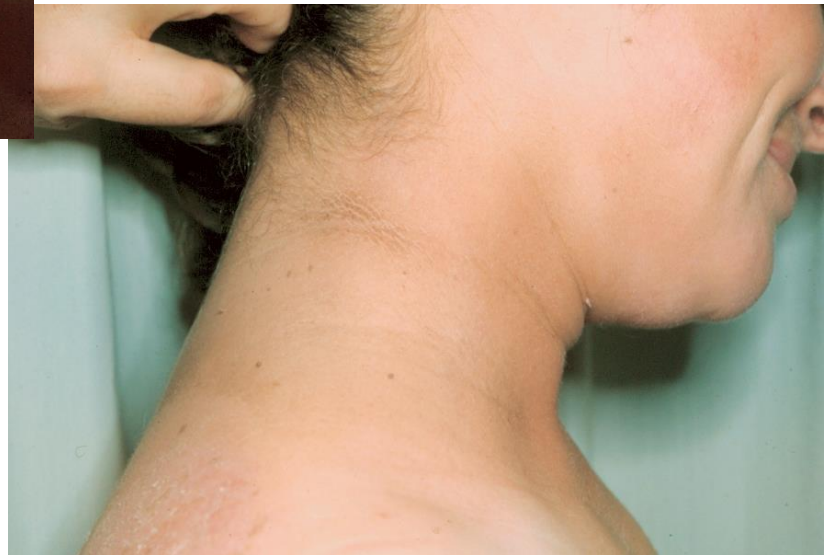
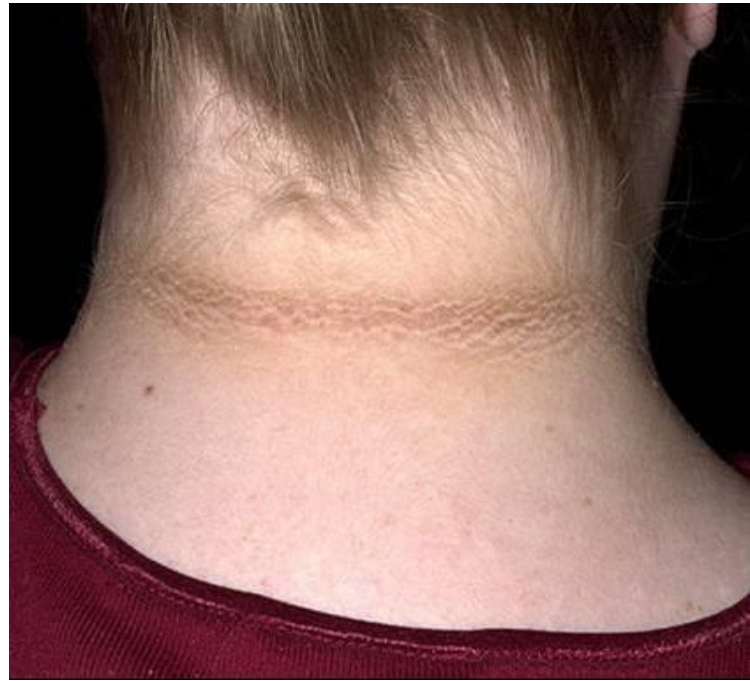
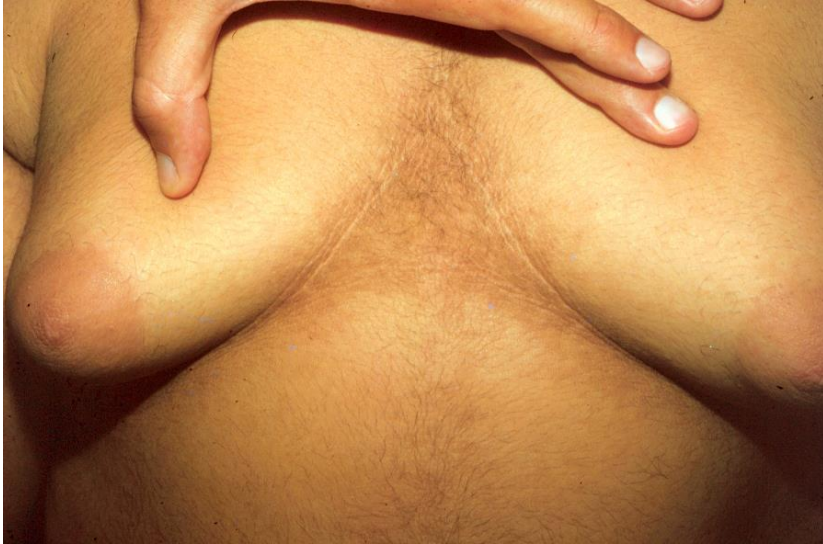Source: Adapted from Hatch R, et al.<sup>12</sup>

The modified Ferriman-Galleway score is commonly used in hirsutism trials. Each of nine body areas is scored 0 to 4, according to hair density. Most studies consider a combined score for all sites of 8 or higher to be consistent with hirsutism.

Hirsutismo  
Score  $\geq 8$

# Acantose nigricans

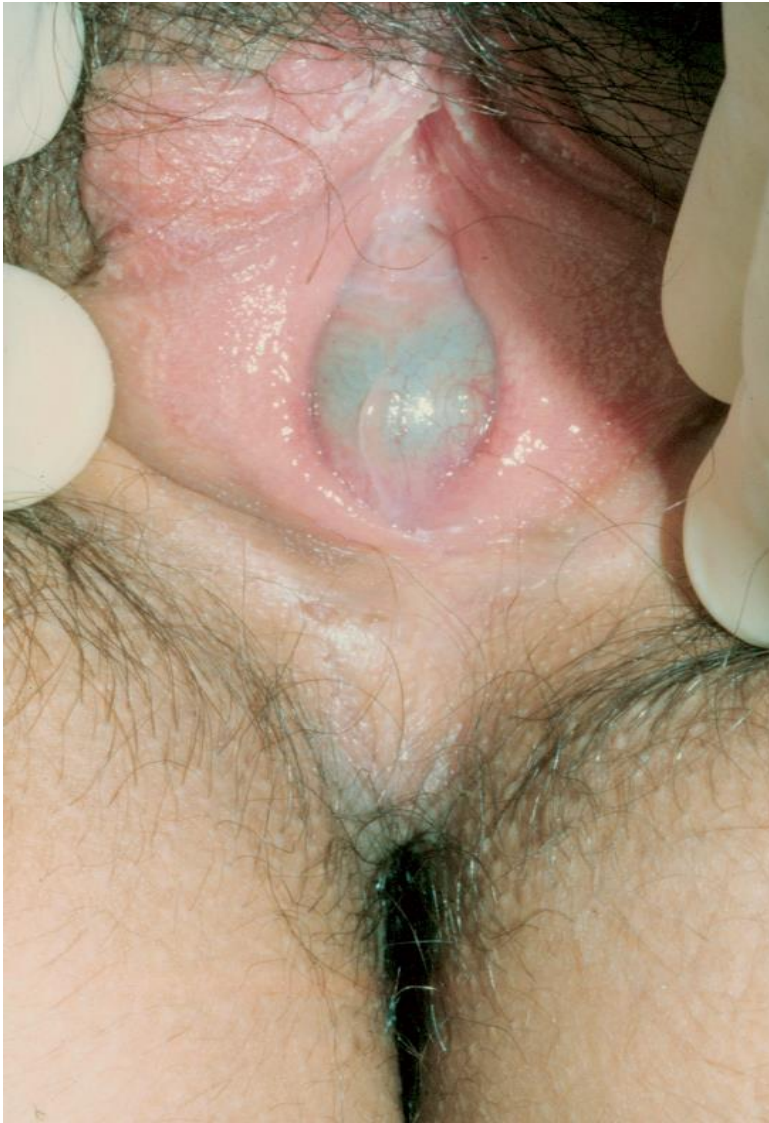

# Anovulação Crônica

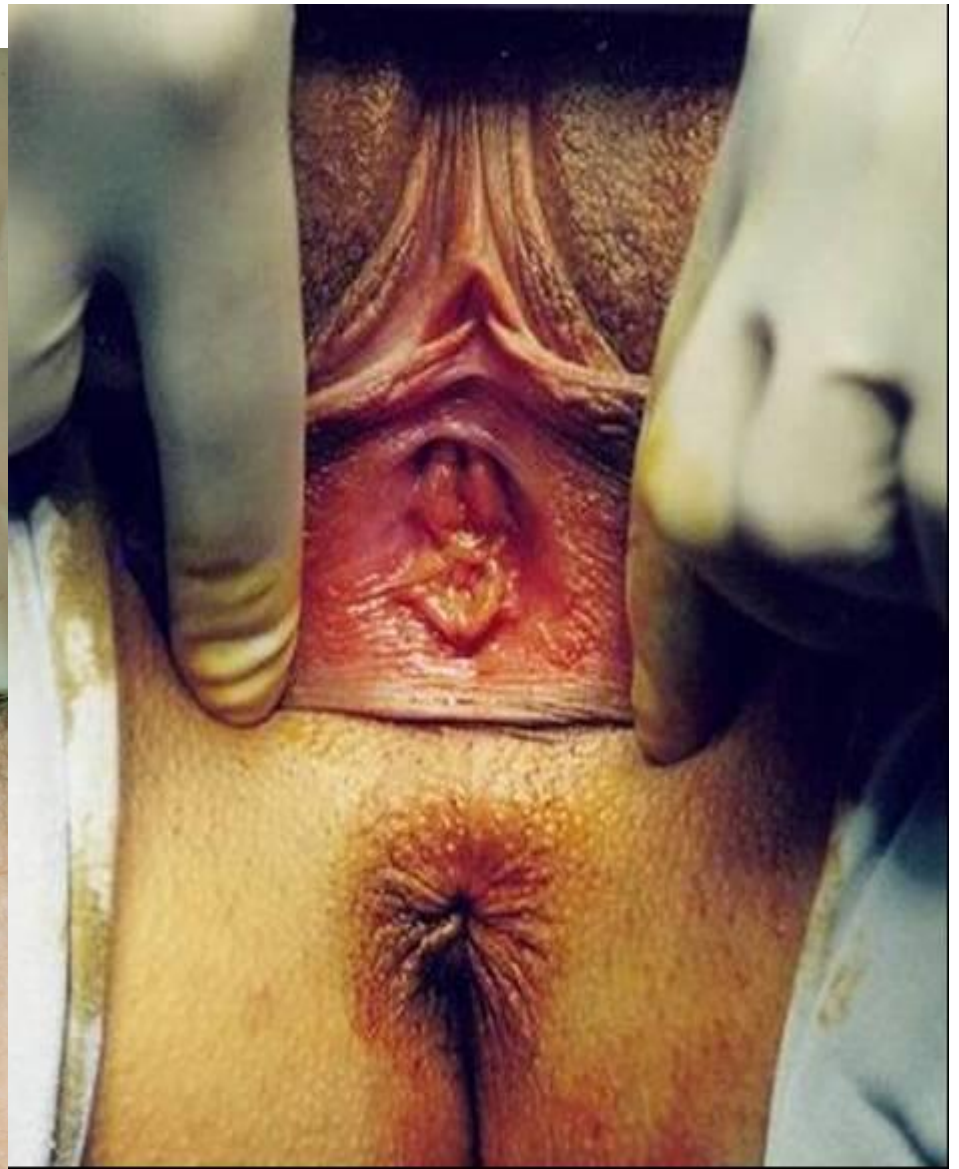## **Elementos Essenciais do Exame Físico**

- Trofismo genital
- Malformações genitais
- Estigmas somáticos
- Descarga mamilar



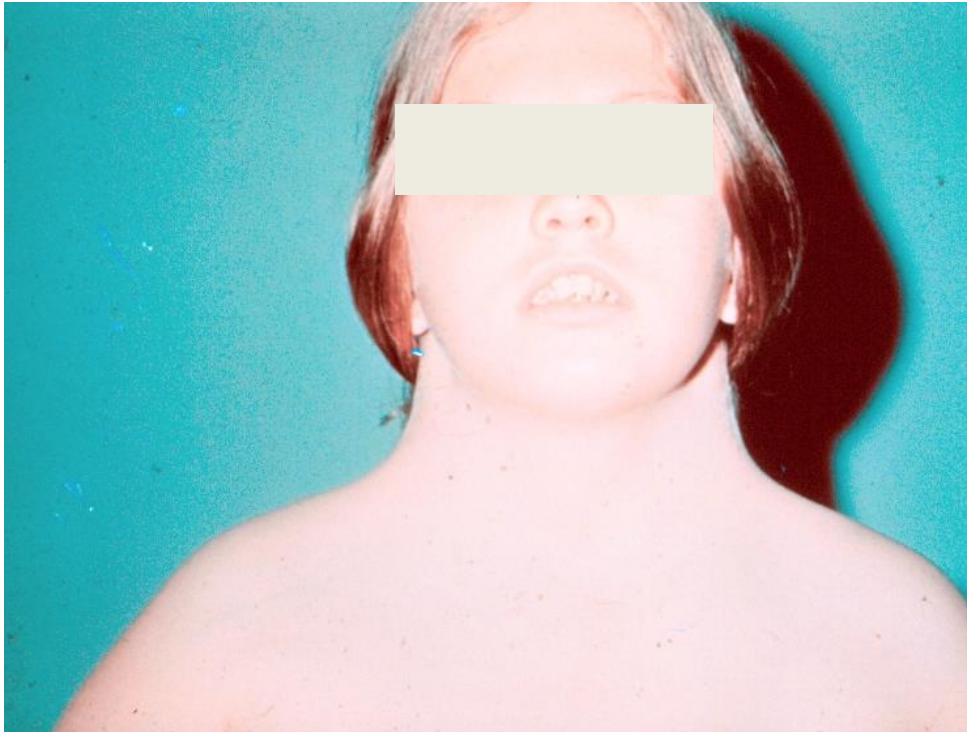

Hímen Imperfurado

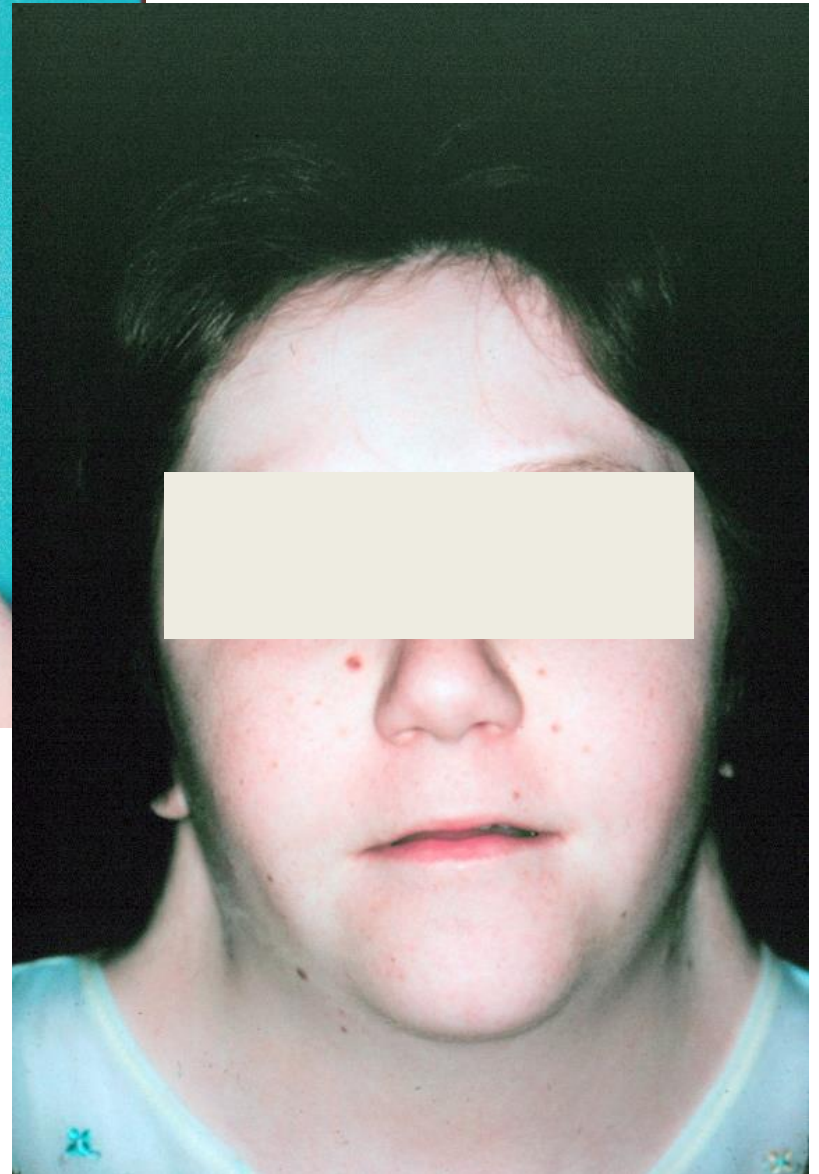

Agenesia Vaginal

# Estigmas de Turner

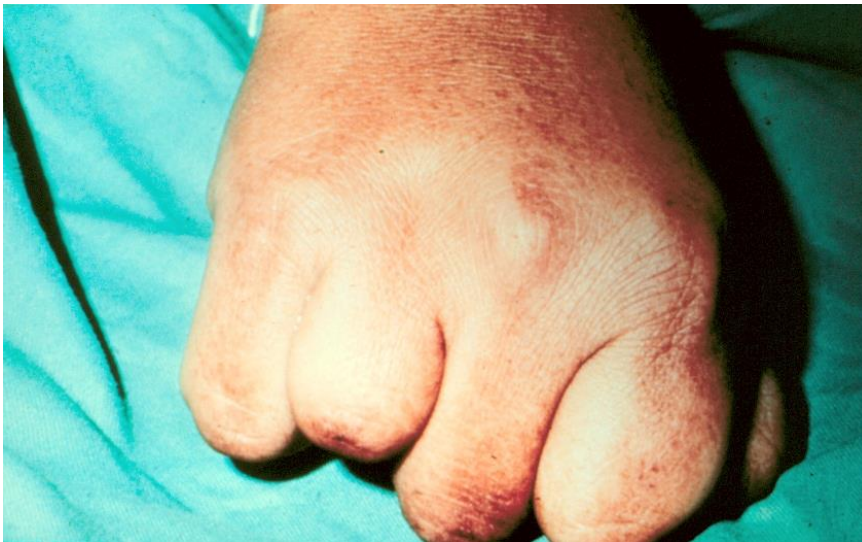
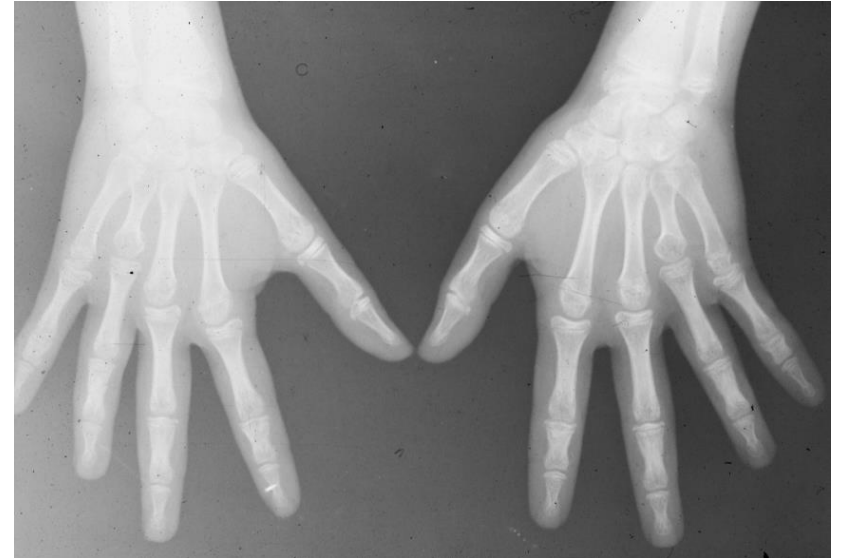
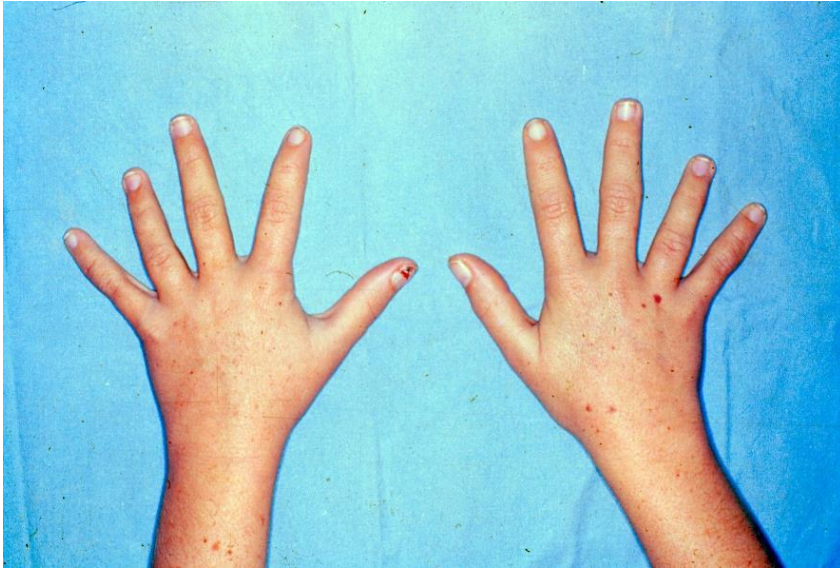- Pescoço alado
- Implantação baixa de orelhas



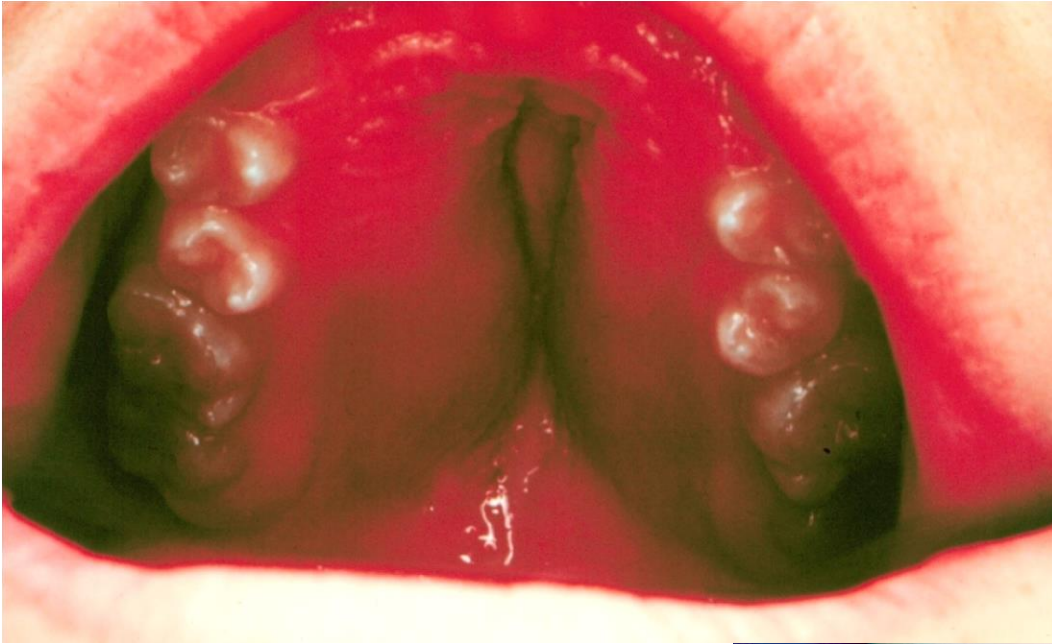


# Estigmas de Turner

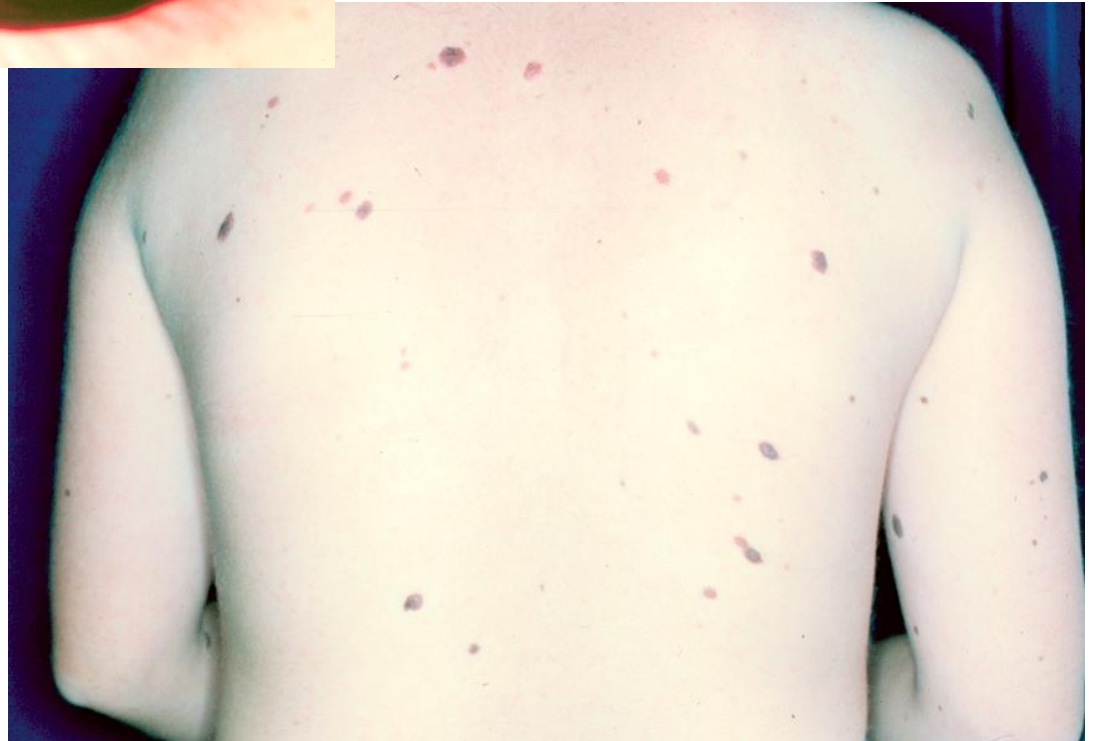

- 4° metacarpo curto

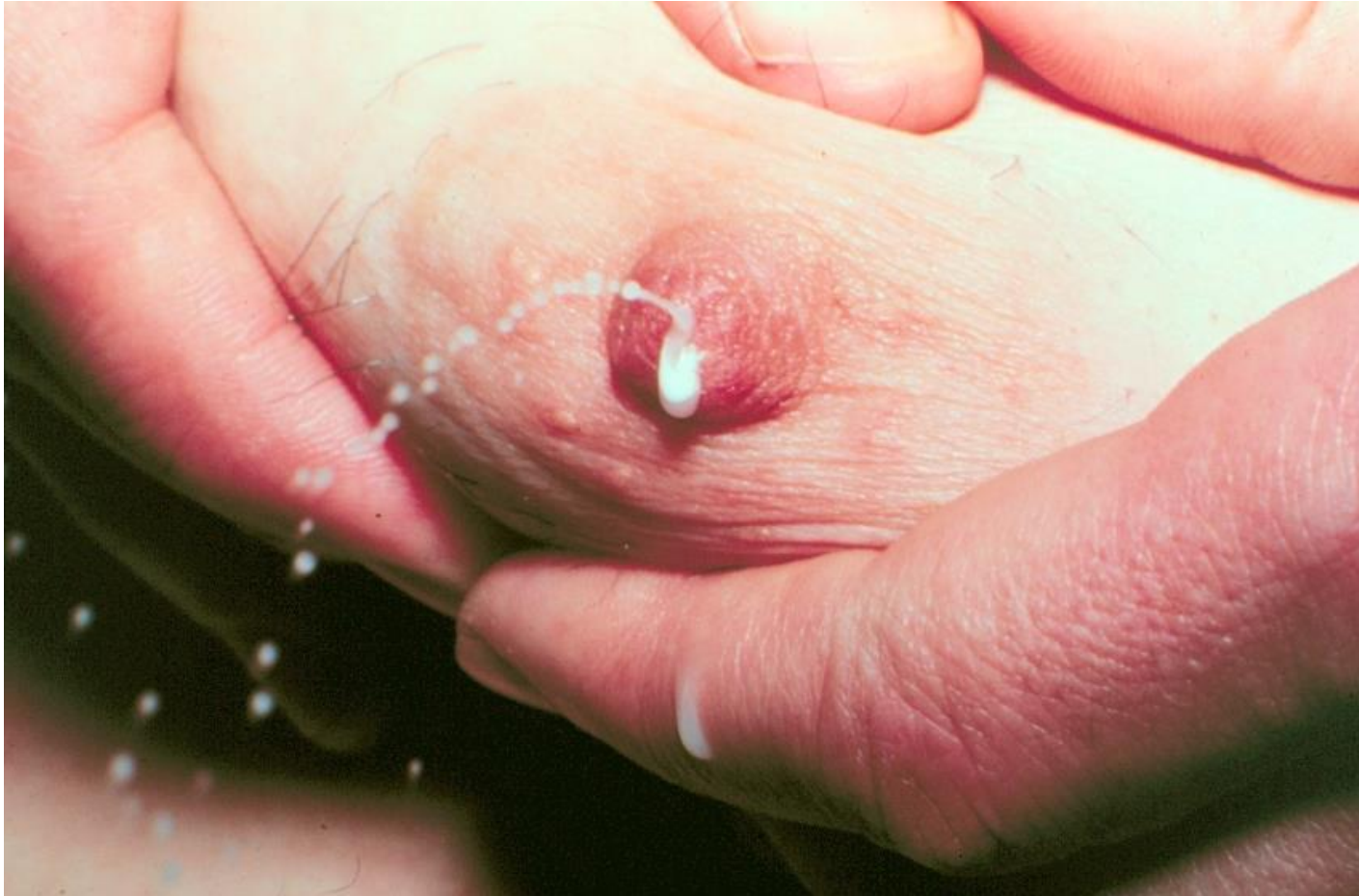# Estigmas de Turner



- Palato em ogiva
- Manchas marrons



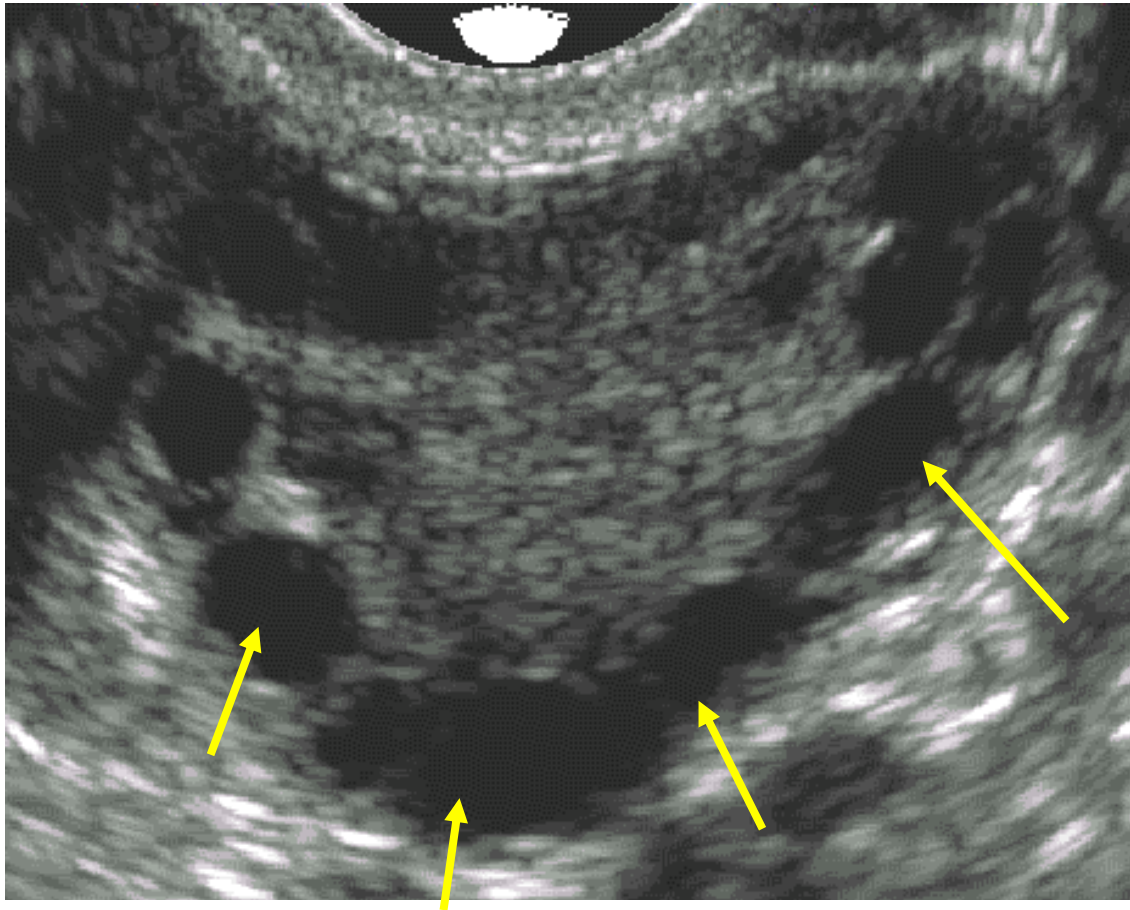
# Galactorréia



# Propedêutica complementar



# Ovários policísticos ao ultrassom



Crítérios: Um ou os dois ovários contendo 12 ou mais folículos com 2 a 9mm no maior diâmetro, todos em um mesmo ovário. Ou volume ovariano maior ou igual a 12cm<sup>3</sup>, sendo este critério inválido se houver cisto funcional presente (folículos dominante ou corpo lúteo)- neste caso repetir exame em 3 meses.

# Anovulação Crônica- Dosagens Hormonais

**Anovulação  
Hiperandrogênica**

**FSH ↓ ou →  
PRL →**

**Anovulação  
Hipotalâmica**

**Disfunção**

**FSH →  
PRL →**

**Insuficiência**

**FSH ↓  
PRL →**

**Hiperprolactinemia**

**FSH ↓ ou →  
PRL ↑↑**

**Falência Ovariana**

**FSH ↑↑  
PRL →**