Caso Clínico - 5

Identificação: CAN, feminina, branca, 49 anos, casada, doméstica, católica, natural e procedente de Ribeirão Preto.

Queixa e duração: ganho excessivo de peso em dois anos e falta de ar.

HMA: A paciente veio encaminhada ao ambulatório de Triagem de Pneumologia com queixa de cansaço fácil aos esforços e desânimo, tosse quase sempre seca, as vezes com expectoração mucoide, sensação de plenitude torácica e falta de ar. Informa que seus sintomas surgiram durante a ultima gravidez, aos 38 anos, quando teve ganho de 12 Kg de peso. Os sintomas se agravaram nos anos seguintes, exigindo acompanhamento medico ambulatorial e conduta sintomática até encaminhá-la para investigação diagnóstica. Refere um ganho adicional de 14 kg de peso nos últimos dois anos, agravamento da sensação de dispneia, agravamento de ronco e surgimento de gemido e engasgos durante o sono e sonolência diurna.

IDA:
Pele: Nega doenças cutâneas, prurido e alergias.
Cabeça: refere atualmente cefaleia matinal ocasional, de intensidade moderada porém de curta duração, que não necessita uso de analgésicos .
Olhos: sem queixas.
Nariz: refere obstrução nasal frequente e mucosidade pela manhã.
Ouvidos: refere sensação de plenitude nos ouvidos frequentemente.
Garganta: refere pigarro e secreção mucoide.
Sistema respiratório: já relatado.
Sistema cardiovascular: refere dispnéia súbita noturna ocasional, palpitação e edemas em membros inferiores.
Sistema digestório: refere plenitude gástrica, desconforto torácico e tosse pós prandial ocasionais de surgimento recente. Hábito intestinal normal.
Sistema geniturinário: sem alterações.
Sistema linfo-hematopoiético: sem queixas.
Sistema endocrinometabólico: nega diabetes e disfunção tireoidiana; nega outras queixas.
Neuropsíquico: refere ser muito ansiosa, refere sonolência diurna excessiva.
Sistema locomotor: refere limitação dos movimentos e dor no joelho esquerdo e nos tornozelos há vários anos e é acompanhada por ortopedista.

HMP:

Estado geral de saúde: Diz ser obesa desde a infância porem nega sintomas respiratórios pulmonares, nasais e de seios da face, antes do quadro atual.
Doenças da infância: sarampo, caxumba, rubéola e catapora.
Doenças da idade adulta: obesidade e limitações articulares nos joelhos.
Tratamentos alternativos: nega.
Hospitalizações, traumatismos e cirurgias: nunca internou, por doenças.
Doenças mentais: nega.
Antecedentes reprodutivos: teve duas filhas saudáveis, de parto normal.
Imunizações: tomou as vacinas comuns na infância.
Consultas periódicas e check-ups: vai ao médico periodicamente para controle dos sintomas respiratórios e avaliação geral.

História Familiar:

Pais vivos. Mãe é obesa, hipertensa, diabética e renal crônica. Tem cinco irmãos, três mais jovens, todos sadios. Tem duas filhas (de 17 e 10 anos), sadias. Não sabe informar sobre doenças em outros membros da família.

História Ambiental e Social:

Procedência remota: nasceu em Matão onde residiu até casar-se aos 32 anos e passou a residir em Ribeirão Preto, SP.
Condições de vida: reside com o marido e as filhas, em casa de alvenaria, com dois quartos, duas salas, cozinha e banheiro.
Fatores de risco para doenças endêmicas e epidêmicas: obesidade.
Viagens recentes: nega.
História ocupacional: sempre trabalhou em serviços domésticos no próprio lar.
Atividades de lazer: participa de reuniões comunitárias do bairro.
Hábitos e vícios: nunca fumou nem fez uso de drogas.
Nível de estresse: se considera uma pessoa ansiosa, mas não faz uso de qualquer medicação ansiolítica.
Humor: nega depressão.
Vida doméstica: realiza todas as lidas do lar e ajuda as filhas nas lições.
Vida sexual: mantém relações sexuais porém esporádicas, com o esposo.
Espiritualidade e crenças religiosas: é católica, praticante.
Fidedignidade: Boa informante; informações confiáveis.

EXAME FÍSICO

Geral: Bom estado geral, facies de sonolência. Temperatura axilar: 37°C, Peso: 115kg; Estatura: 163 cm; IMC: 38 kg/m^{2} ; consciente e orientada, atitude ativa,

hidratada. Perfez 12/21 (a paciente não dirige) pontos na escala de sonolência de Epworth.
Turgor e elasticidade da pele normais; sem edemas ou lesões dermatológicas.
Mucosas coradas; acianótica, anictérica. SaO_2 com oxímetro de pulso, em ar ambiente=91%
Gânglios periféricos não palpáveis.
Cabeça e Pescoço:
Mucosa oral integra e rosada; língua volumosa, com marcas dentárias, pálida, úmida, com camada espessa de saburra branca, com fissuras transversais e longitudinal central, profundas. O exame da orofaringe revelava úvula edemaciada, amigdalas grau I e Mallampati grau IV.
Pescoço de forma normal com circunferência de 42 cm. Tireoide normal à palpação. Ausência de estase jugular e de pulsações anormais.
Aparelho Respiratório:
Inspeção estática: tórax de forma normal, simétrico, sem abaulamentos ou retrações localizadas.
Inspeção dinâmica: FR: 10 ipm; expansibilidade simétrica porém, diminuída; ausência de tiragens.
Palpação: ausência de pontos dolorosos; redução global da expansibilidade; frêmito toracovocal difusamente reduzido.
Percussão: sub macicez predominantemente nos terços inferiores.
Ausculta: som vesicular rude difusamente; ausência de sons adventícios.
Aparelho Cardiovascular:
FC: 90 bpm; PA: 130/90 mmHg
Inspeção: precordio sem anormalidades.
Palpação: pulso radial simétrico, cheio, regular; pulsos femoral e pedioso pérvios, simétricos; boa perfusão periférica; ictus cordis não visível, palpável no quarto espaço intercostal esquerdo, sobre a linha hemiclavicular, com extensão de uma polpa digital. Ausência de frêmitos.
Ausculta: Bulhas rítmicas, normofonéticas, sem sopros.
Abdome:
Inspeção: abdome globoso, simétrico, sem cicatrizes cirúrgicas ou traumáticas.
Ausculta: 20 ruídos hidroaéreos/min com características normais.
Percussão: timpanismo difuso.
Palpação: abdome resistente, indolor tanto na palpação superficial quanto profunda. **Circunferência abdominal de 125 cm**.
Exame do fígado: não palpável.
Baço: não percutível e não palpável
Sensibilidade renal: Giordano negativo.
Pesquisa de ascite: negativa.
Exame Locomotor: Pequena deformidade no joelho esquerdo com edema crônico e limitação; edema nos maléolos e dores locais.
Exame Neurológico: Sem anormalidades.

Perguntas:

1) Quais hipóteses diagnósticas podem ser levantadas a partir desses dados clínicos?

2) Quais exames complementares deveriam ser solicitados para esclarecer a origem dos sintomas?

3) Justifique a necessidade de espirometria, se houver.

4) Justifique a necessidade de gasometria arterial, se houver.

5) Que aspectos podem ser esclarecidos com o auxílio da radiografia do tórax?

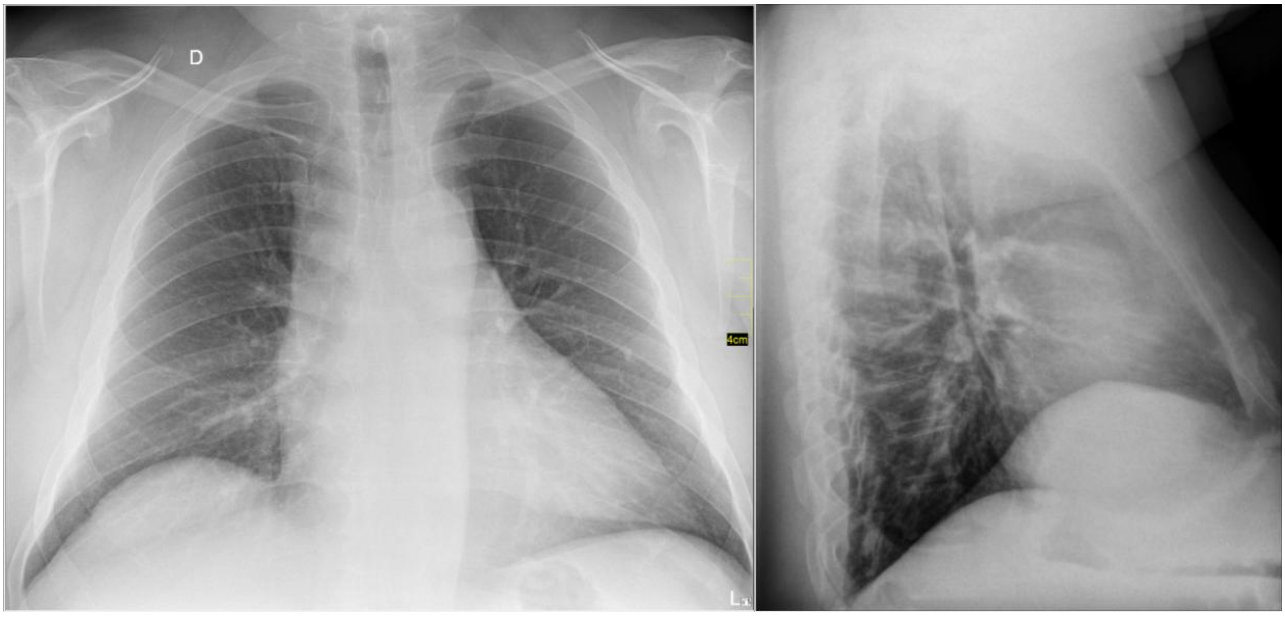

6) Quais aspectos do exame físico justificam os achados espirometricos?

VOLUMES PULMONARES E ESPIROMETRIA FORÇADA	Sigla	unidade	Previsto	Observado	% Previsto
VOLUME CORRENTE	VC	l		0.5	
FREQÜÊNCIA RESPIRATÓRIA	FR	r/min		18.0	
VOLUME MINUTO RESPIRATÓRIO	VMR	l/min		8.6	
CAPACIDADE VITAL	CV	l	2.95	2.25	76.27
VOLUME RESERVA EXPIRATÓRIA	VRE	l		0.55	
CAPACIDADE INSPIRATÓRIA	CI	l		1.70	
CAPACIDADE RESIDUAL FUNCIONAL	CRF	l	1.80	1.28	71.11
VOLUME RESIDUAL	VR	l	0.87	0.73	83.91
CAPACIDADE PULMONAR TOTAL	CPT	l	3.82	2.98	78.01
RELAÇÃO VR/CPT x 100	VR/CPT	l	22.84	24.51	107.3
VOLUME EXPIRATÓRIO FORÇADO NO 1º SEG.	VEF_1	l	2.62	2.05	78.24
CAPACIDADE VITAL FORÇADA	CVF	l	2.95	2.25	76.27
VEF_1/CVF x 100		%	>= 84	91.11	
FLUXO EXP. FORÇADO ENTRE 25-75% CVF	FEF_{25-75}	l/s	3.21	2.69	83.80
VENTILAÇÃO VOLUNTÁRIA MÁXIMA	VVM	l/min		N.O.	

Abreviaturas : l = litros; s = segundos; r = respirações; min = minutos; N.O. = Não observado; BD = broncodilatador

Fator BTPS: 1.0746 **Medidas realizadas com o paciente na posição:** Sentada

DESCRIÇÃO SUMÁRIA DOS RESULTADOS:

Capacidade vital discretamente reduzida.
Fluxo aéreo, julgado pela relação VEF1/CVF, normal.
Volume residual normal
Capacidade residual funcional e capacidade pulmonar total reduzidos

Espirometria compatível com disfunção ventilatória restritiva leve.

GASOMETRIA ARTERIAL

Paciente em repouso, posição sentada , respirando ar ambiente

Pressão barométrica: 715 mmHg

			Valores Normais em ar
pH:	7.31	.....	7.35 a 7.45
PaO_2:	56.5	mmHg	75 a 95 (> 65a, min. =70)
$PaCO_2$:	61.2	mmHg	35 a 45
HCO_3:	29.7	mEq/l	22 a 26
CO_2 total:	31.5	mM/l	23.2 a 27.2
Sat. de O_2:	92.8	%	95% a 97%
Excesso de base:	3.7	.....	-2.0 a 2.0

P(A-a)O2(c) 40.5 mmHg

Valor máximo normal
[(IDADE x 0,27) +7] mmHg
28.3

OBS: P(A-a)O2(c) = Diferença alvéolo arterial de Oxigênio corrigida para PaCO2 ideal

DESCRIÇÃO SUMÁRIA DOS RESULTADOS:

Há hipoxemia arterial
Há hipercapnia
Acidose respiratória parcialmente compensada

CONCLUSÃO:

Disfunção alveolo capilar **e hipoventilação alveolar**

7) Discuta o diagnóstico funcional proporcionado por esta gasometria ?

8) Quais variáveis gasometricas justificam o diagnóstico?

9) Quais as principais causas de hipoventilacao alveolar, porque a hipóxia desta paciente não pode ser atribuída somente a hipoventilação.

10) Com base no quadro clinico e diagnóstico sindrômico obtido pela função pulmonar, como o caso deverá ser abordado justifique a necessidade de Polissonografia.

11) O que significa 12/24 pontos na escala de sonolência de Epworth?

12) O **laudo polissonográfico** desta paciente foi como se segue:

Paciente foi monitorizada para eventos do sono por 478 minutos dos quais 480 ela permaneceu dormindo, portanto, a eficiência do sono foi de 87,9%. Durante o tempo total de sono apresentou 27 minutos (6,4% do TTS) de ronco e 19 apneias+hipopneias predominantemente obstrutivas/h de sono, perfazendo um total de 134 eventos, 53 com dessaturação e 59 com bradicardia (a saturação média relacionada com apneias foi 84% e a mínima foi 56%). A paciente tem saturação de oxigênio baixa na vigília (93%) e permaneceu 310 minutos durante o exame com saturação <90% e>55%. O sono foi de má qualidade por conta da ausência de sono delta e baixa quantidade de sono REM; excesso de despertares e de mudanças de estágios (mais que 10/h).

Em conclusão: os dados são condizentes com quadro de “síndrome da apneia obstrutiva do sono” de grau moderado e dessaturação noturna intensa e prolongada, em paciente com baixa oxigenação mesmo acordada.

13) Com base no diagnóstico polissonografico qual a proposta terapêutica para o caso?

Para reflexão

14) Os PAPs são aparelhos destinados a manter a permeabilidade das vias aéreas durante o sono, para impedir o colapso e para facilitar as trocas gasosas pulmonares com o meio ambiente (ventilação) e com o sangue (troca alvéolo-capilar). Comunicam-se com o paciente por meio de um tubo flexível e uma máscara nasal ou oro-nasal.

15) CPAP significa continuous positive airway pressure (pressão positiva continua nas vias aéreas): é uma técnica de aplicação de pressão positiva na vias aéreas; é também o nome que se aplica ao aparelho destinado a proporcionar pressão positiva ao paciente.

16) BiPAP significa pressão positiva nas vias aéreas em dois níveis. O termo foi patenteado pelo primeiro fabricante e é aplicado genericamente porem, o termo genérico “politicamente” correto é BiLevel.

17) Dispositivos intra orais não são indicados para o tratamento de hipoventilação alveolar

18) A forma mais segura de tratar os obesos com distúrbio respiratório do sono de qualquer natureza é o uso de PAPs

19) O uso de dispositivos intraorais exige seguimento polissonografico periódico além do seguimento odontológico.

Referencias (anexas)

1) SÍNDROME OBESIDADE-HIPOVENTILAÇÃO ALVEOLAR
2) Consenso brasileiro de ronco e apneia do sono – aspectos de interesse aos ortodontistas

Outros aspectos de interesse neste caso podem ser encontrados no simpósio sobre Distúrbios respiratórios do sono –MEDICINA- vol 30 n.2, abril-junho 2006