Sensibilidade 1

Organização geral, receptores, padrões de inervação

Vias ascendentes e córtex somatossensorial

Luiza da Silva Lopes

Sensibilidade

- As informações sensitivas sobre os meios interno e externo são transportadas para o sistema nervoso central pelas fibras nervosas <u>aferentes</u> que correm nos nervos cranianos e espinais.
- As informações sensitivas podem ser classificadas como somáticas ou viscerais, e especial ou geral.

Componentes sensitivos		Componentes motores	
Sensitivos somáticos (SS)	**Sensitivos viscerais (SV)**	**Motores somáticos (MS)**	**Motores viscerais (MV) — autônomos**
GERAIS: tato, dor, pressão, vibração, temperatura e propriocepção da pele, parede corporal e membros 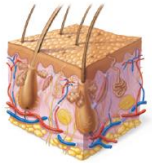 **ESPECIAIS:** audição, equilíbrio e visão	**GERAIS:** alongamento, dor, temperatura, alterações químicas e irritação nas vísceras; náusea e fome **ESPECIAIS:** paladar e olfato	Inervação motora dos músculos esqueléticos	Inervação motora do músculo liso, músculo cardíaco e glândulas

Sensibilidade

- A sensibilidade geral é conduzida dos receptores sensitivos, na periferia, pelos nervos periféricos e pelas raízes nervosas até o gânglio sensitivo da raiz dorsal e daí para a medula espinal (nervos espinais).
- Na cabeça, a sensibilidade geral é conduzida dos receptores pelo nervo trigêmeo, principalmente, até seu gânglio sensitivo (gânglio trigeminal) e daí para o tronco encefálico.

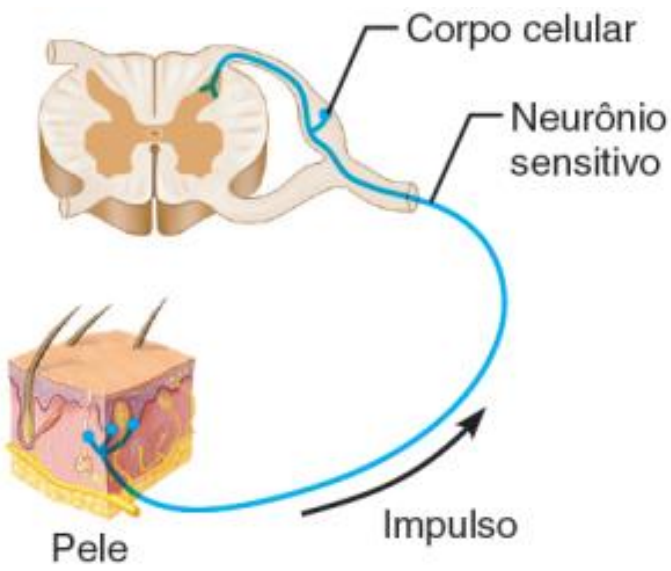

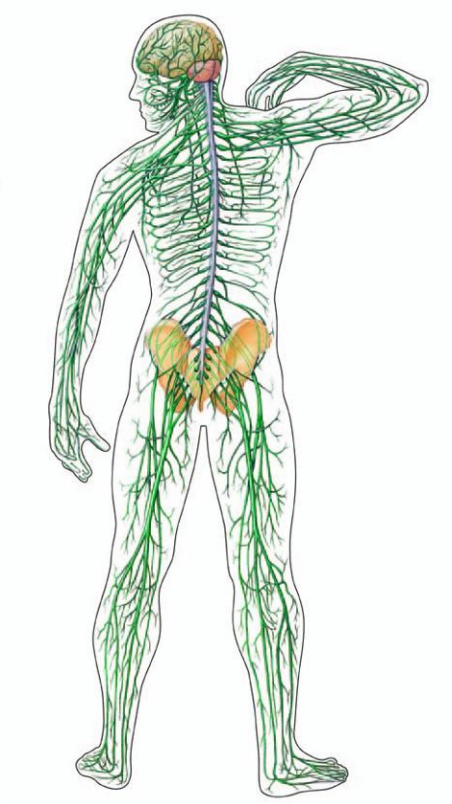

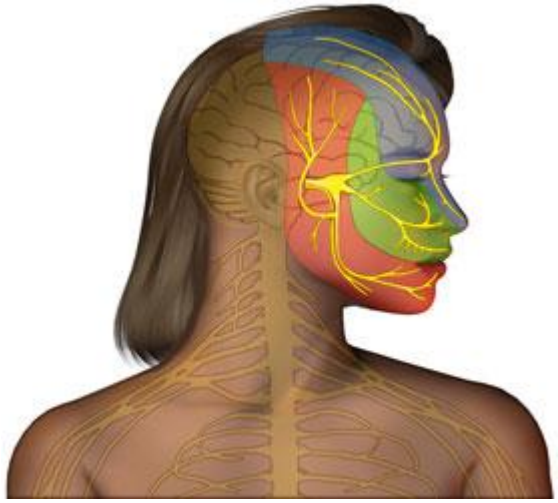

Sensibilidade

- As sensibilidades <u>gerais</u> incluem as modalidades de <u>tato, pressão, dor e temperatura</u> e <u>noção de postura e do movimento</u>.

Sensibilidade

- Terminações sensitivas gerais (aferentes)= são de 3 tipos:
  - <u>Exteroceptores</u> = ocorrem superficialmente na pele (nociceptores, termorreceptores e mecanorreceptores)
  - <u>Interoceptores</u> = ocorrem nas vísceras (nociceptores, quimiorreceptores e receptores de estiramento)
  - <u>Proprioceptores</u> = ocorrem nos músculos, articulações e tendões, e fornecem informações da postura e do movimento (cinestesia)

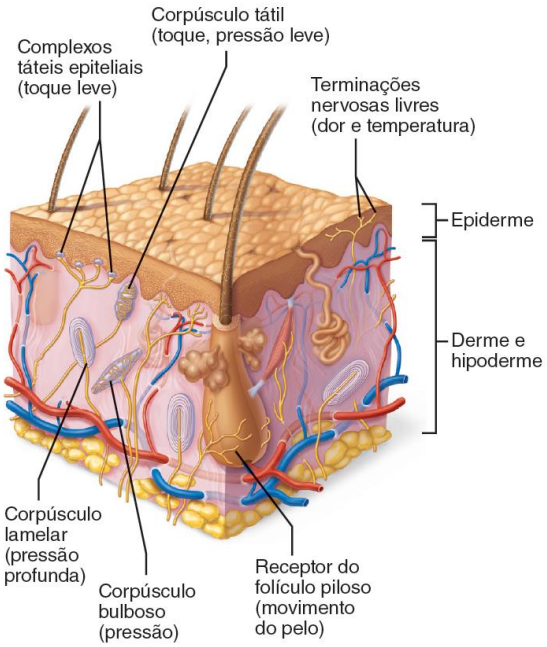

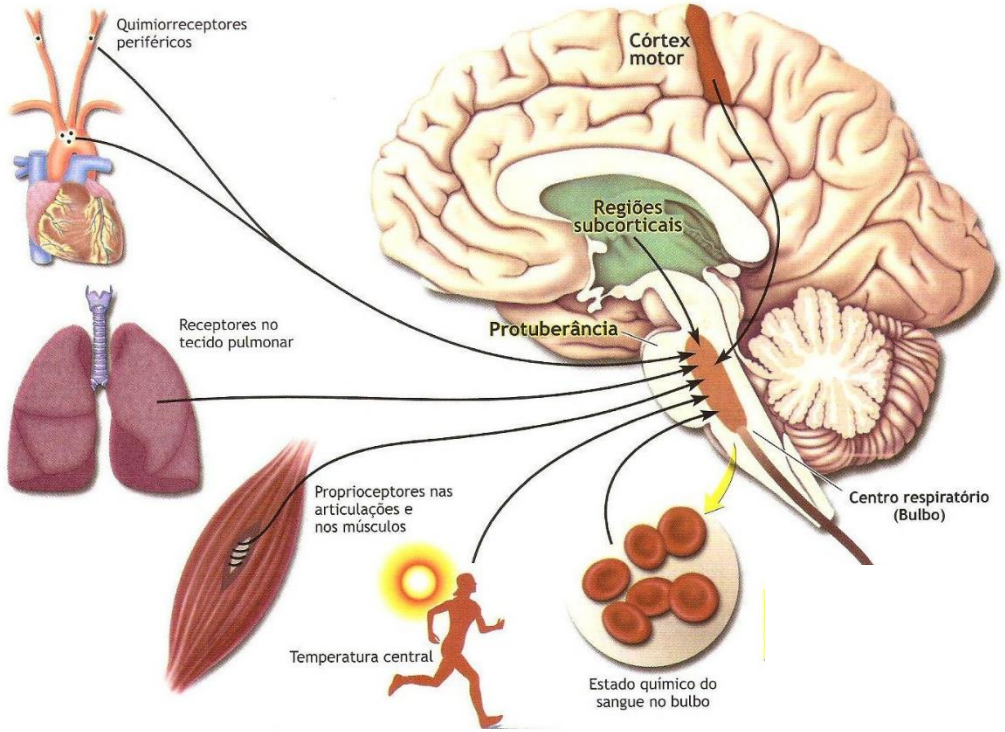

- Terminações sensitivas gerais:
  - <u>Encapsuladas</u> (corpúsculos) =
    - Meissner = na pele / tato fino
    - Pacini = na pele e tecidos profundos (articulações e mesentério) / distorção mecânica
    - Fusos musculares = nas fibras musculares intra-fusais / estiramento muscular
    - Órgãos tendíneos de Golgi = tendões / tensão
    - Disco de Merkel = mecanorreceptores lentos
    - Ruffini = mecanorreceptores lentos
    - Krause = possíveis termorreceptores
  - <u>Não-encapsuladas</u> (livres) = parecem mediar as sensibilidades térmica e dolorosa

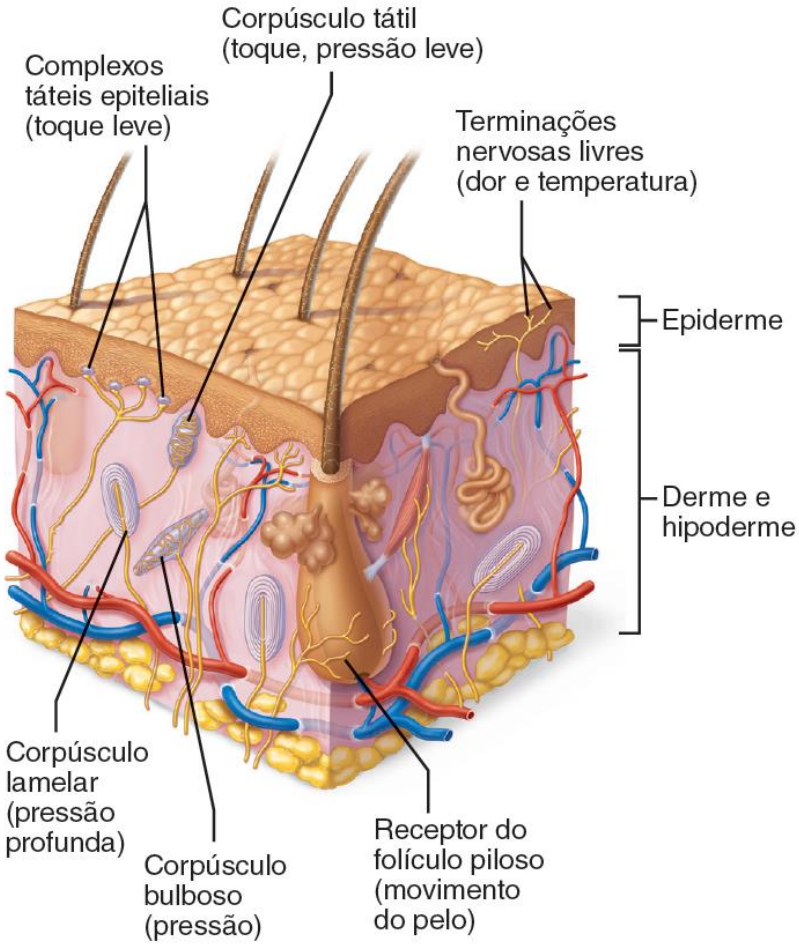

Sensibilidade

Classe estrutural	Ilustração	Classe funcional segundo a localização (L) e o tipo de estímulo (E)	Localização no corpo
TERMINAÇÕES NERVOSAS LIVRES Terminações nervosas livres dos neurônios sensitivos	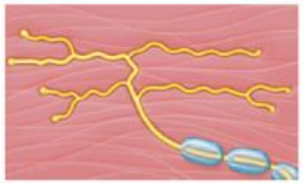	L: Exteroceptores, interoceptores e proprioceptores E: Nociceptores (dor), termorreceptores (calor e frio), possivelmente mecanorreceptores (pressão), quimiorreceptores	A maioria dos tecidos do corpo; mais densas nos tecidos conjuntivos (ligamentos, tendões, derme, cápsulas articulares, periósteo) e epitélios (epiderme, córnea, mucosas e glândulas)
Terminações nervosas livres modificadas: complexos táteis epiteliais (discos de Merkel)	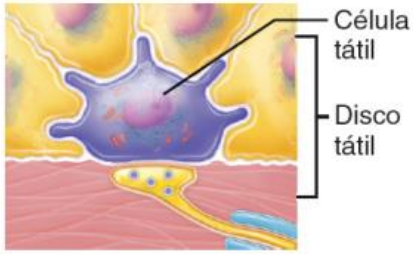	L: Exteroceptores E: Mecanorreceptores (pressão leve)	Camada basal da epiderme
Receptores do folículo piloso	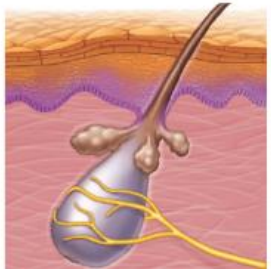	L: Exteroceptores E: Mecanorreceptores (deflexão do pelo)	Nos folículos pilosos e em torno deles

Sensibilidade

Classe estrutural	Ilustração	Classe funcional segundo a localização (L) e o tipo de estímulo (E)	Localização no corpo
ENCAPSULADOS Corpúsculos táteis (de Meissner)		L: Exteroceptores E: Mecanorreceptores (pressão leve, tato discriminativo, vibração de baixa frequência)	Papilas dérmicas da pele sem pelos, particularmente mamilos, genitais externos, pontas dos dedos, pálpebras
Corpúsculos lamelares (de Vater--Paccini)	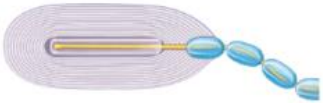	L: Exteroceptores, interoceptores e alguns proprioceptores E: Mecanorreceptores (pressão profunda, estiramento, vibração de alta frequência); adaptação rápida	Derme e hipoderme; periósteo, mesentério, tendões, ligamentos, cápsulas articulares, mais abundante nos dedos, planta dos pés, genitais externos, mamilos
Corpúsculo bulboso (terminações de Ruffini)	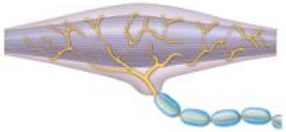	L: Exteroceptores e proprioceptores E: Mecanorreceptores (pressão profunda e estiramento); adaptação lenta	Profundo na derme, hipoderme e cápsulas articulares
PROPRIOCEPTORES Fusos musculares	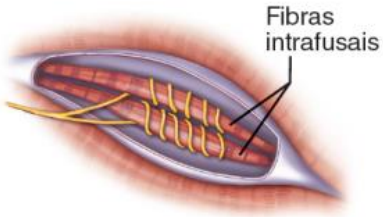	L: Proprioceptores E: Mecanorreceptores (estiramento muscular)	Músculos esqueléticos, particularmente os das extremidades
Corpúsculos tendíneos		L: Proprioceptores E: Mecanorreceptores (estiramento tendíneo)	Tendões
Receptores cinestésicos das articulações	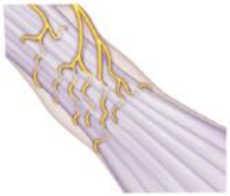	L: Proprioceptores E: Mecanorreceptores e nociceptores	Cápsulas articulares das articulações sinoviais

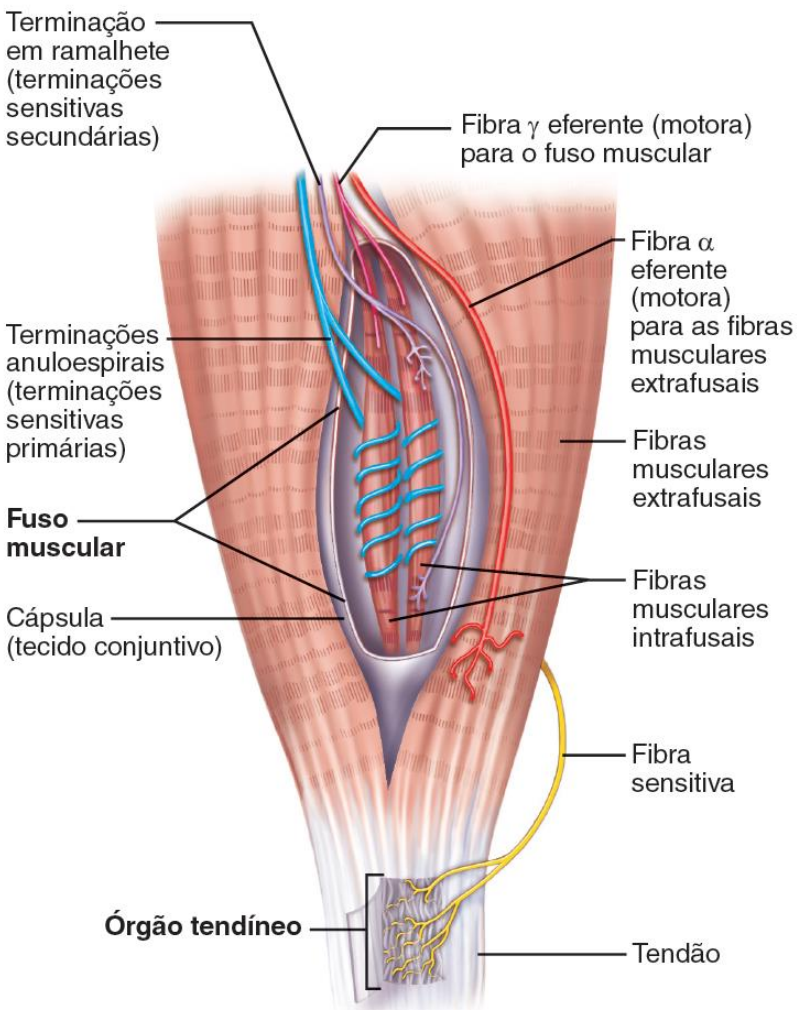

Estrutura dos proprioceptores: fusos musculares e órgão tendíneo.

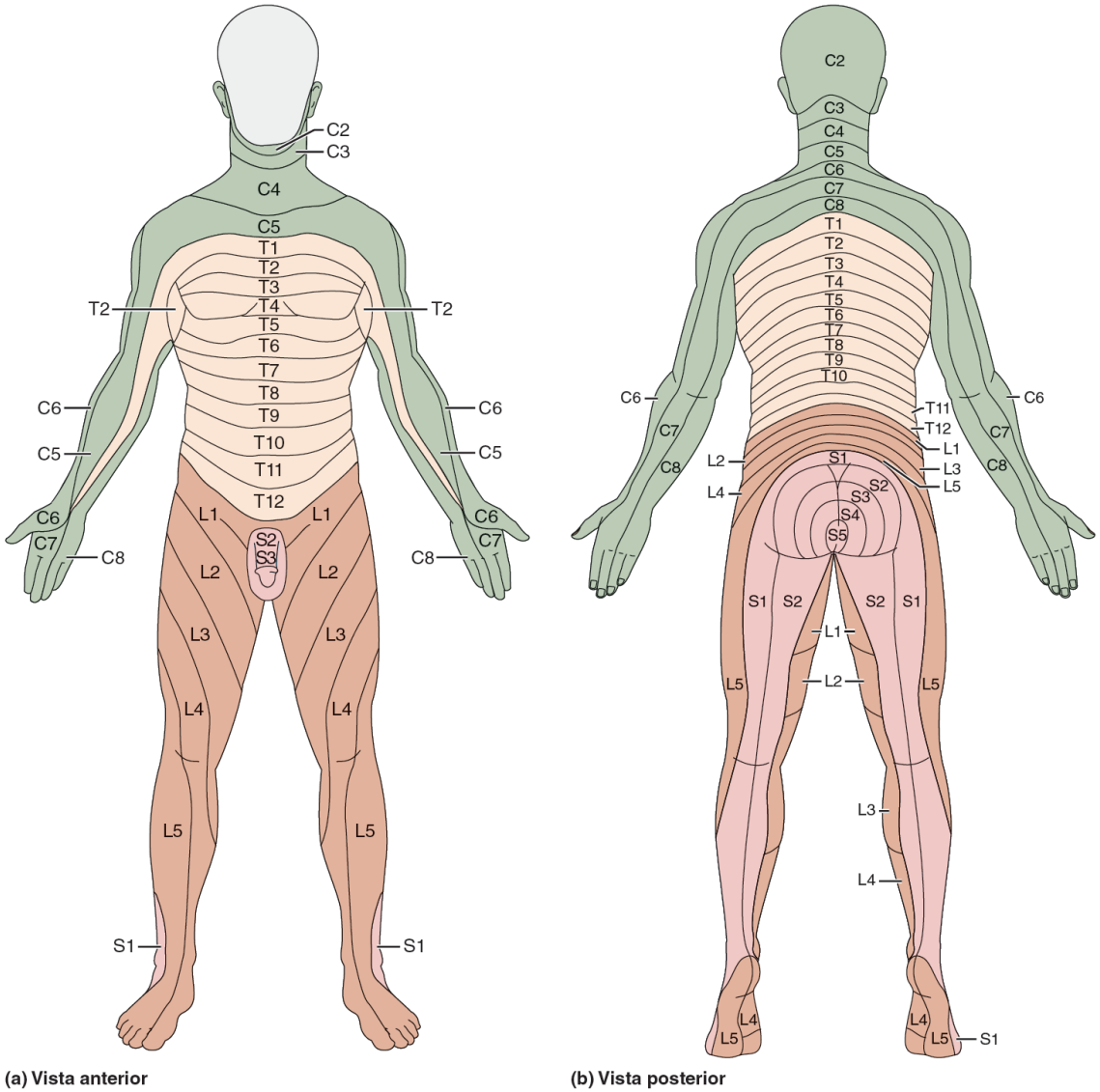

Mapa dos dermátomos. Dermátomo é uma área de pele inervada pelas fibras sensitivas de um único nervo espinal (ramos ventral e dorsal). Nos membros, há uma sobreposição considerável entre os dermátomos adjacentes.

Sensibilidade

- Para todas as modalidades da sensibilidade geral há uma sequência de ***3 neurônios*** entre o receptor e a percepção da sensibilidade no córtex cerebral.
- <u>1º neurônio</u> (primeira ordem ou aferente primário) = corpo celular no **<u>gânglio sensitivo</u>** / prolongamento central entra na ME (n. espinal) pelo mesmo lado do receptor.

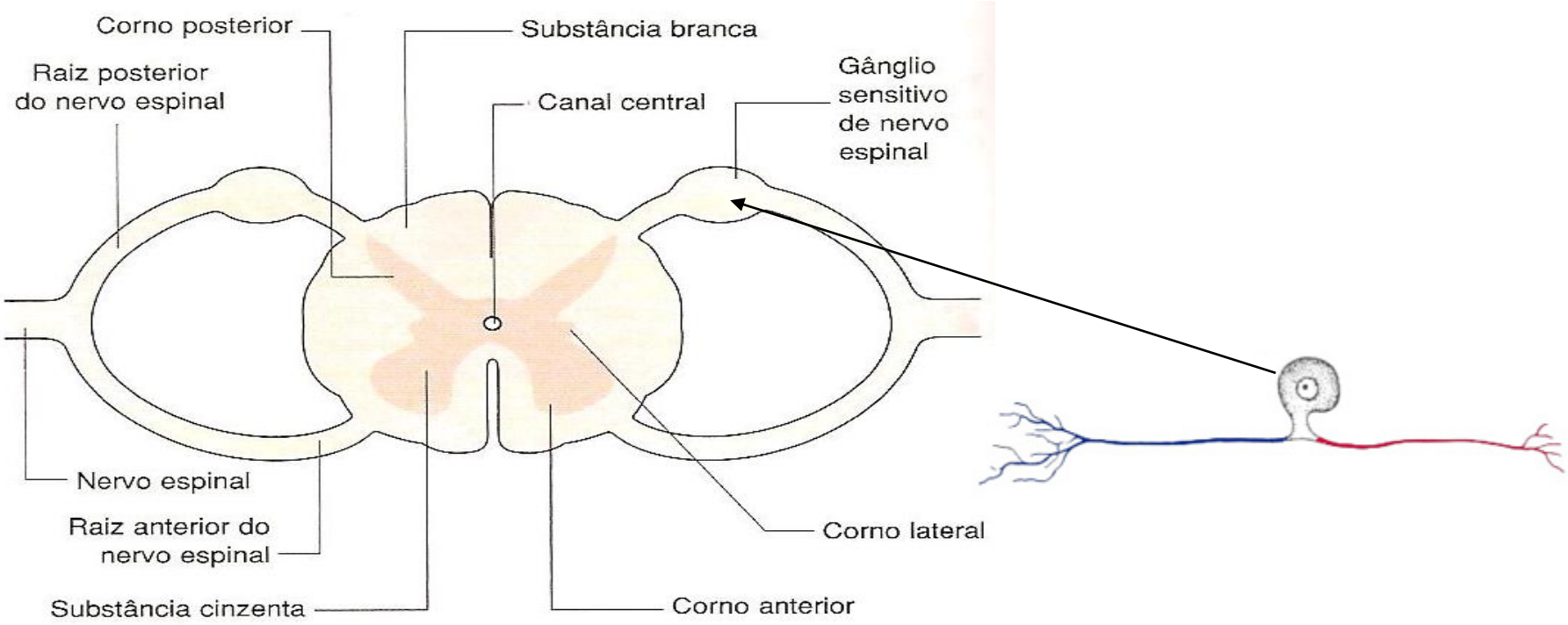

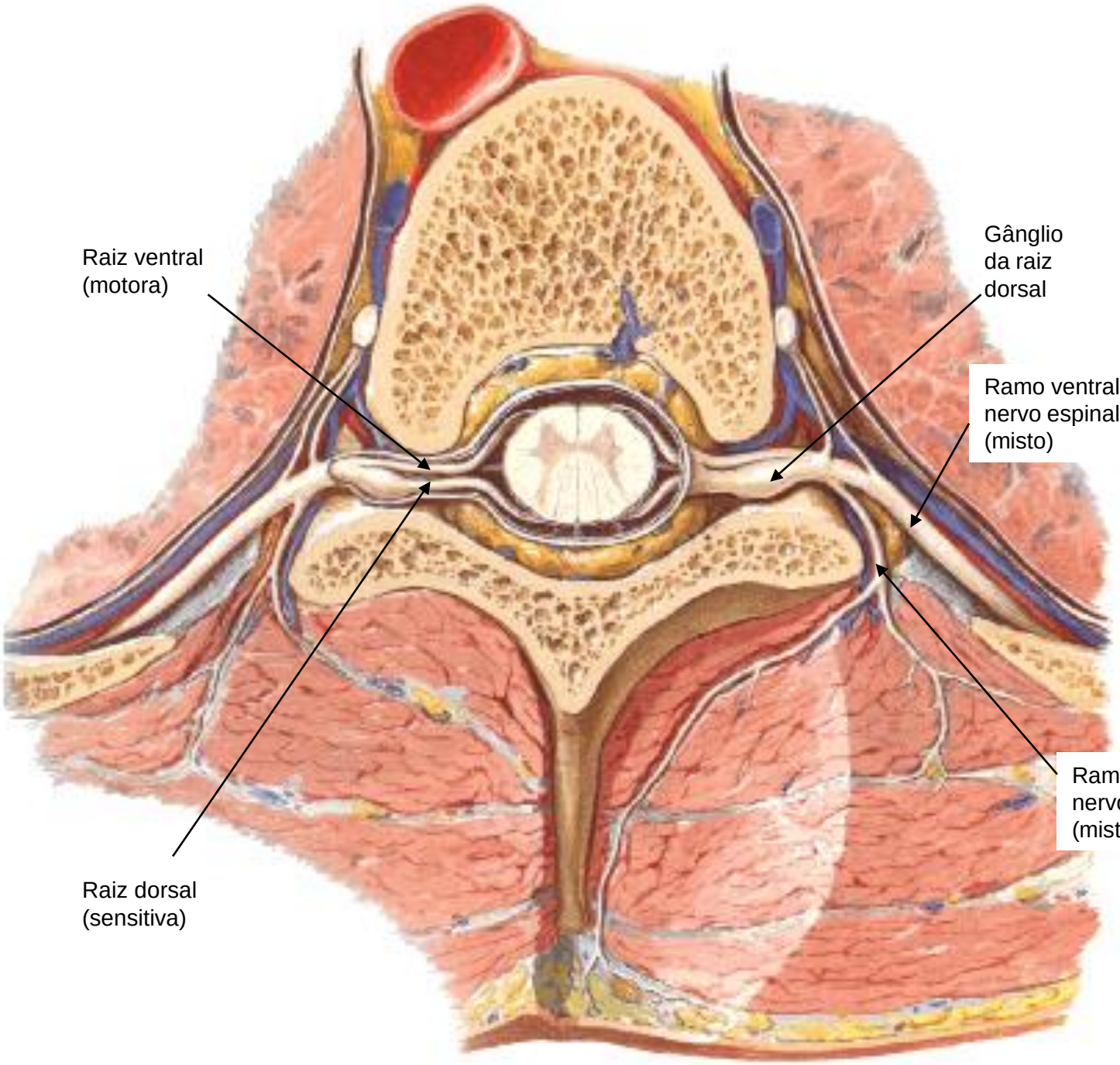
Raiz ventral
(motora)
Gânglio
da raiz
dorsal
Ramo ventral do
nervo espinal
(misto)
Ramo dorsal do
nervo espinal
(misto)
Raiz dorsal
(sensitiva)

Sensibilidade

- **2º neurônio** = corpo celular na **ME** ou no **tronco encefálico,** de acordo com a modalidade da sensibilidade. Seu axônio cruza (decussa) para o outro lado do SNC e ascende para o tálamo, onde termina.
- 3º neurônio = corpo celular no **tálamo**. Seu axônio se projeta ao córtex somatossensitivo (lobo parietal do hemisfério cerebral, no giro pós-central).

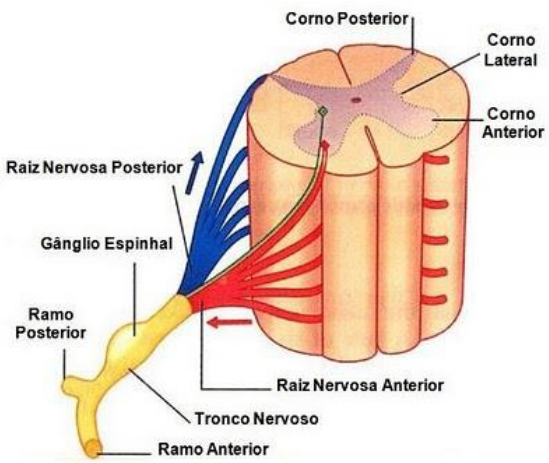

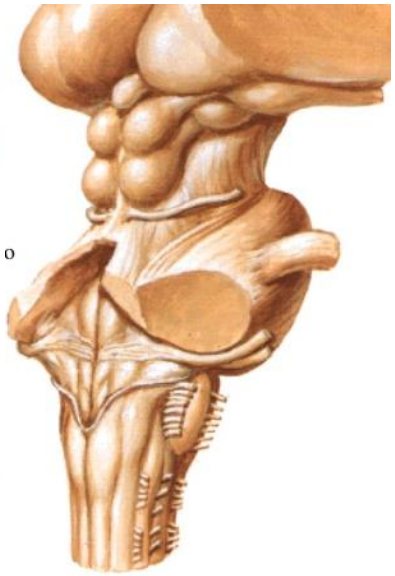

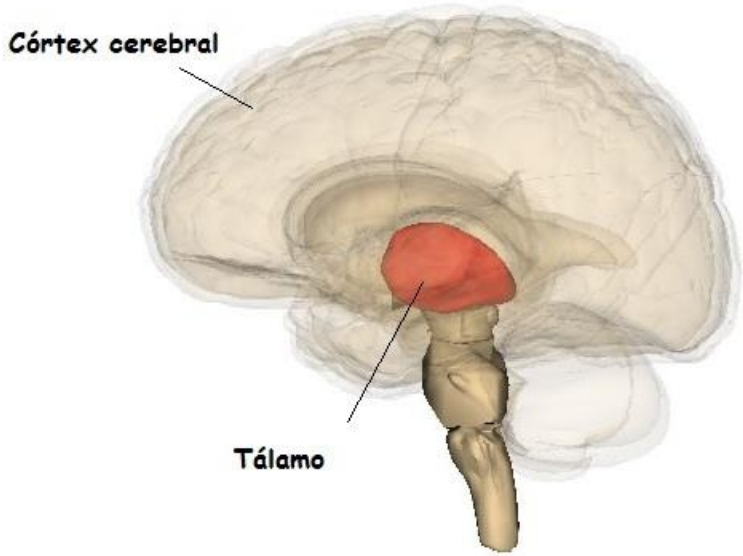

Sensibilidade

- **Tato protopático/pressão, dor e temperatura** = **2º neurônio na medula espinal (corno posterior)** → axônios compõem os tratos espinotalâmico, espinorreticular e espinocerebelares

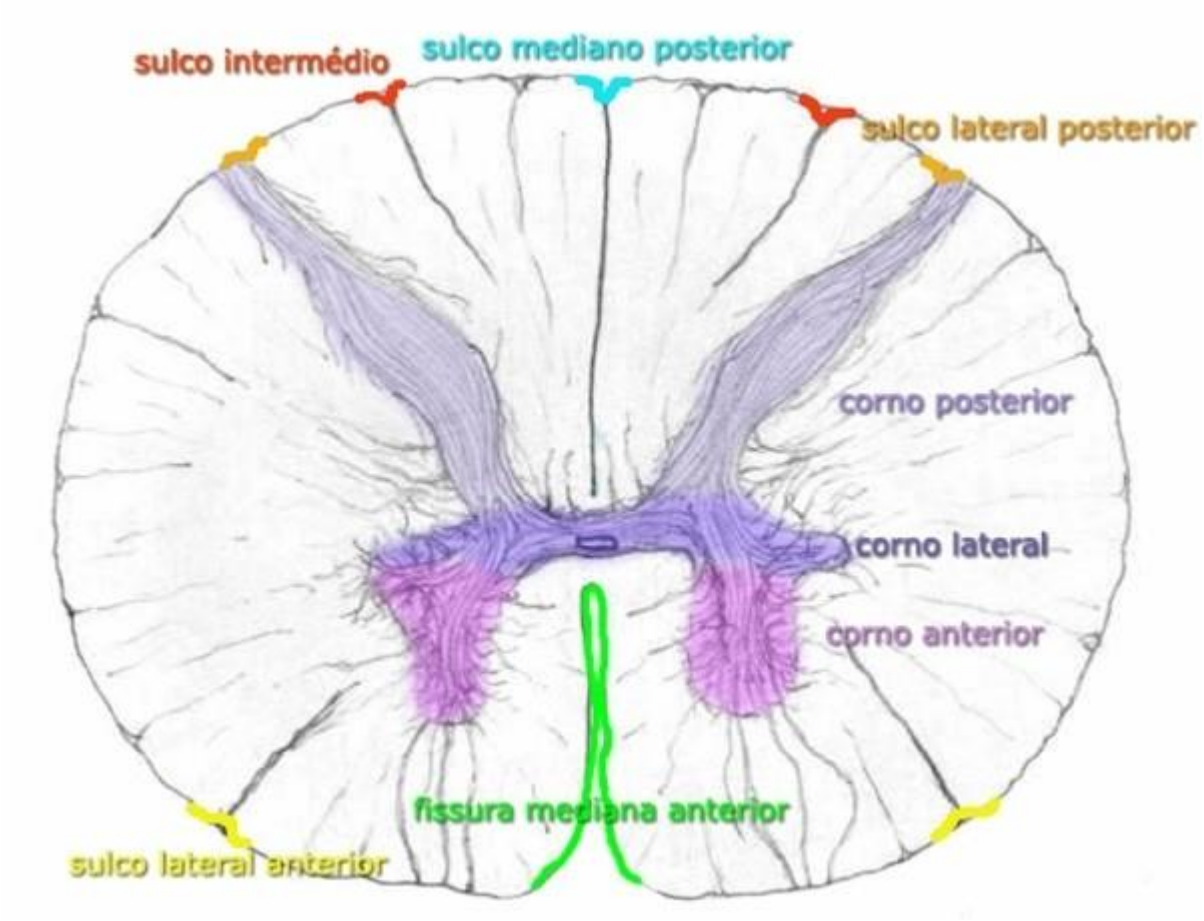

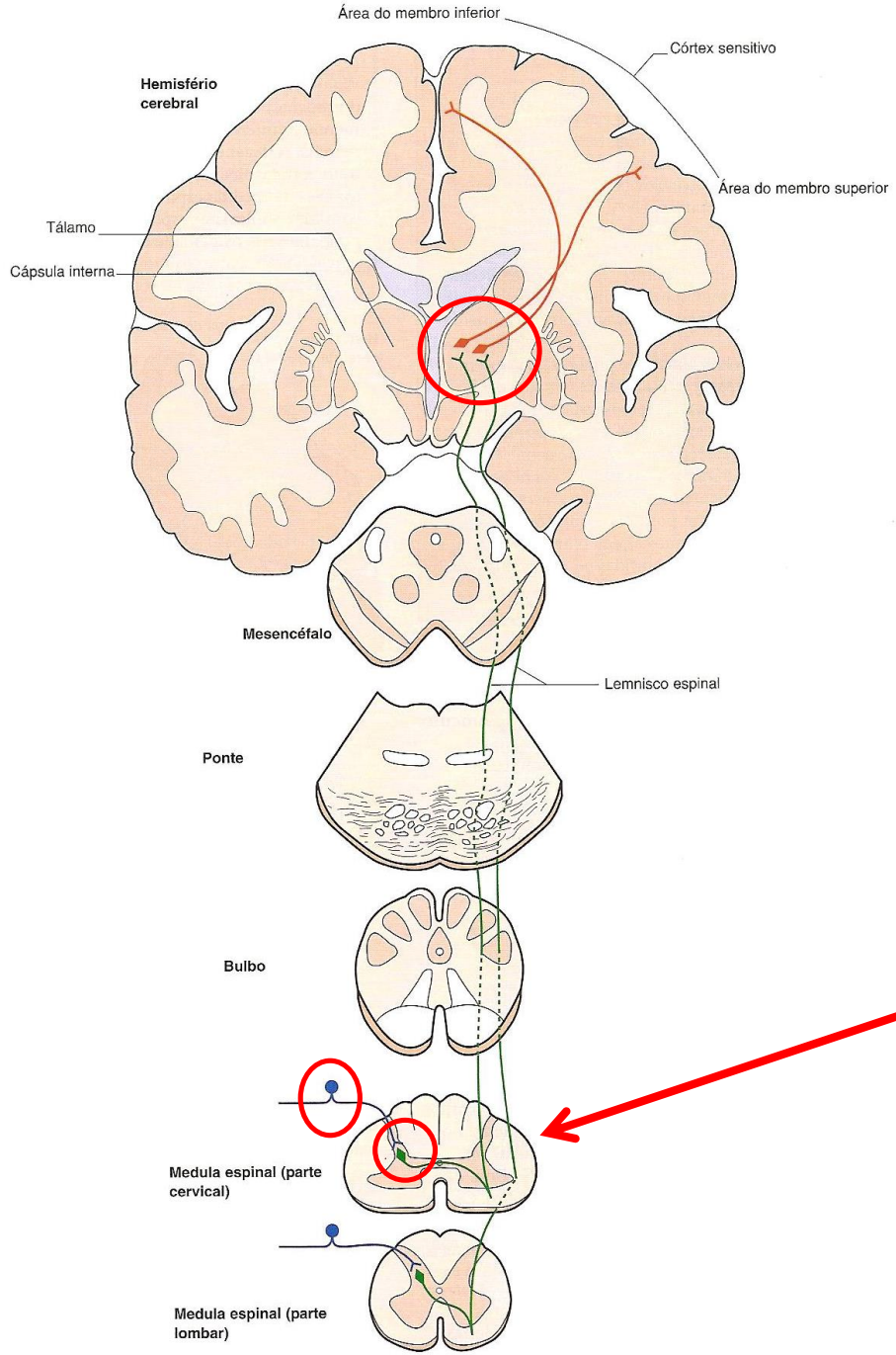

Sistema ântero-lateral (Tratos espinotalâmico, espinorreticular e espinocerebelares)

- Dor
- Temperatura
- Tato não-discriminativo
- Pressão

Após sinapse com o 2° neurônio da via, no corno posterior, ocorre o cruzamento das fibras (axônios) na medula espinal

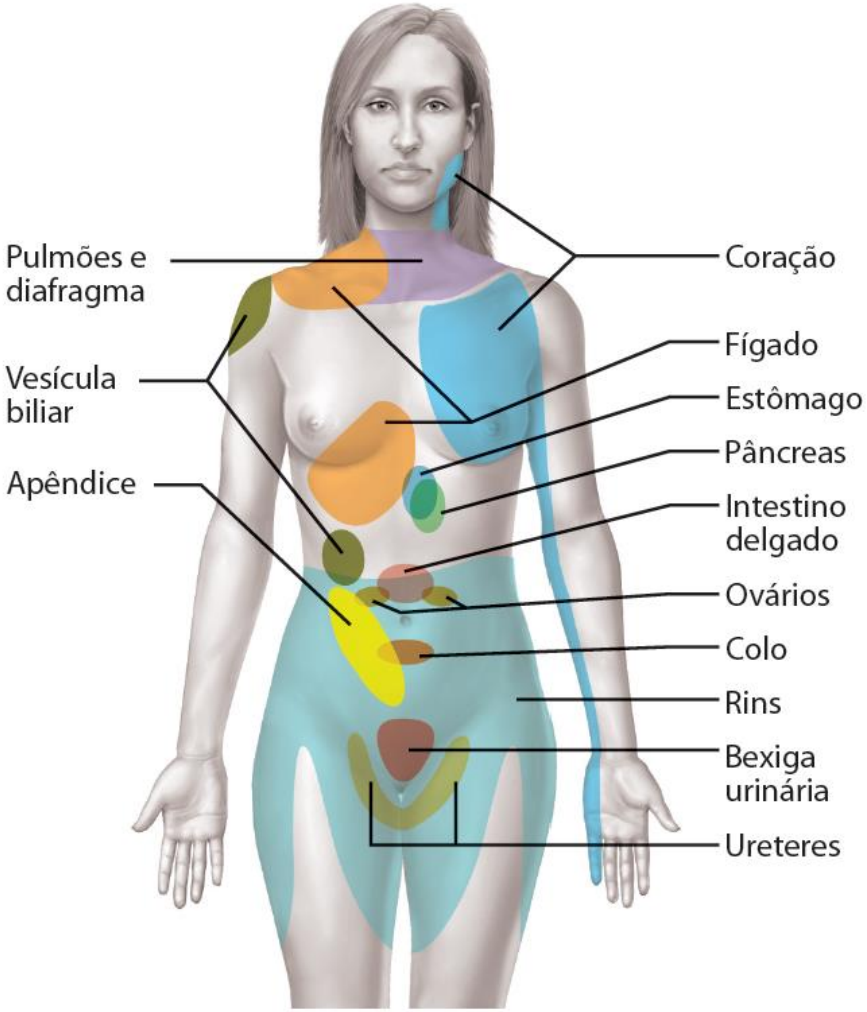

Mapa da dor referida. Esse mapa mostra as áreas de pele da parte anterior do corpo às quais a dor é referida, apesar de sua origem em certos órgãos viscerais.

Sensibilidade

- **<u>Tato discriminativo (fino) e informações proprioceptivas</u>** = axônio do 1º neurônio ascende no mesmo lado da ME, nos **funículos posteriores** (fascículos grácil e cuneiforme) e termina no **<u>2º neurônio no bulbo</u>** (núcleos grácil e cuneiforme) → axônios **decussam** e compõem o <u>lemnisco medial</u>

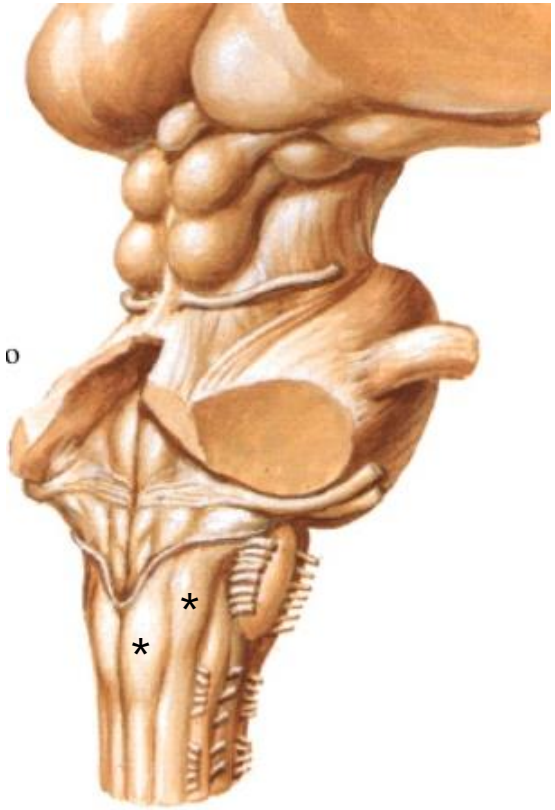

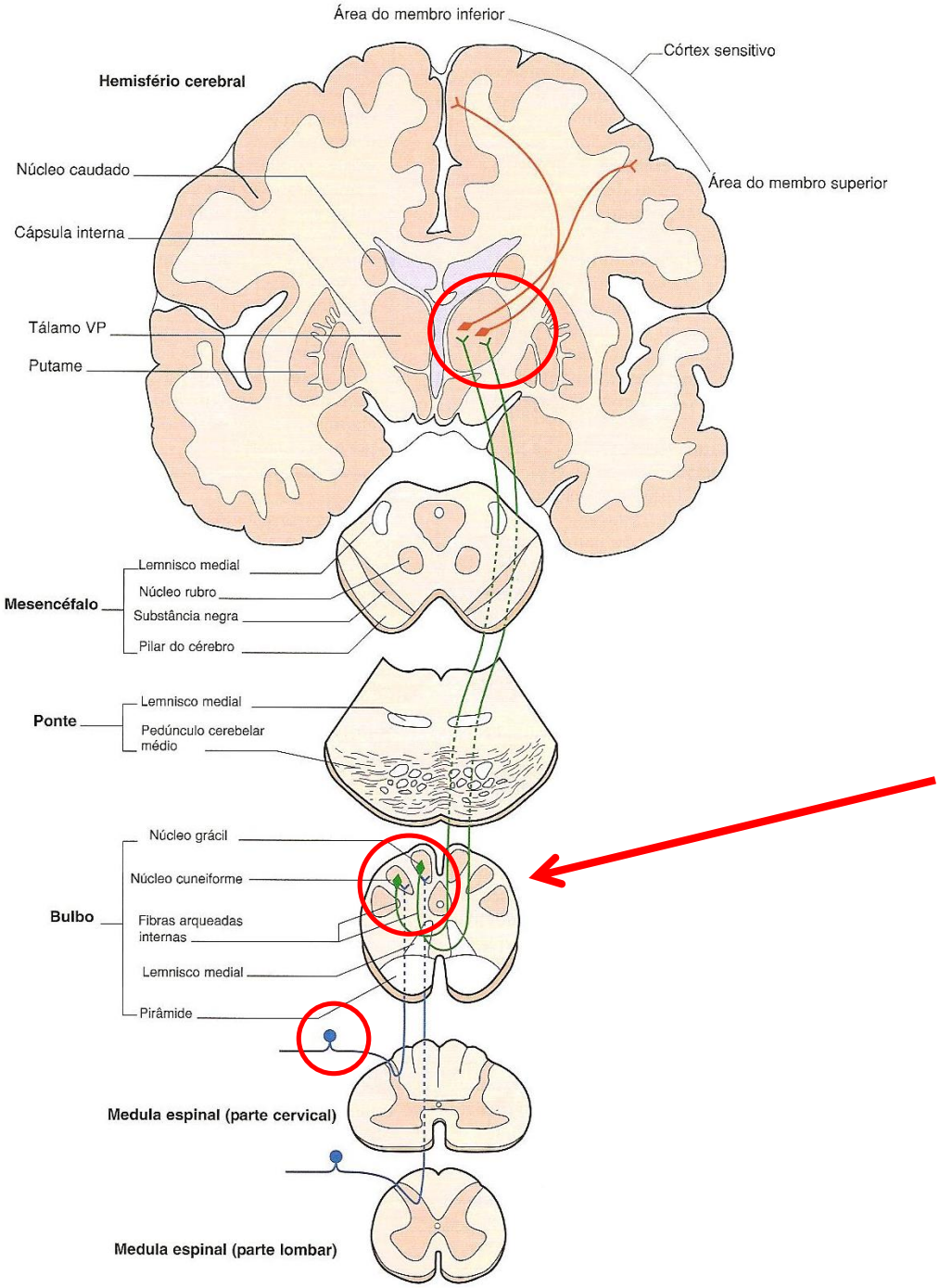

Sistema posterior – lemniscal

- Tato discriminativo
- Propriocepção (movimento e posição articular)

Cruzamento (decussação) das fibras no bulbo, após sinapse nos núcleos grácil/cuneiforme (2° neurônio)

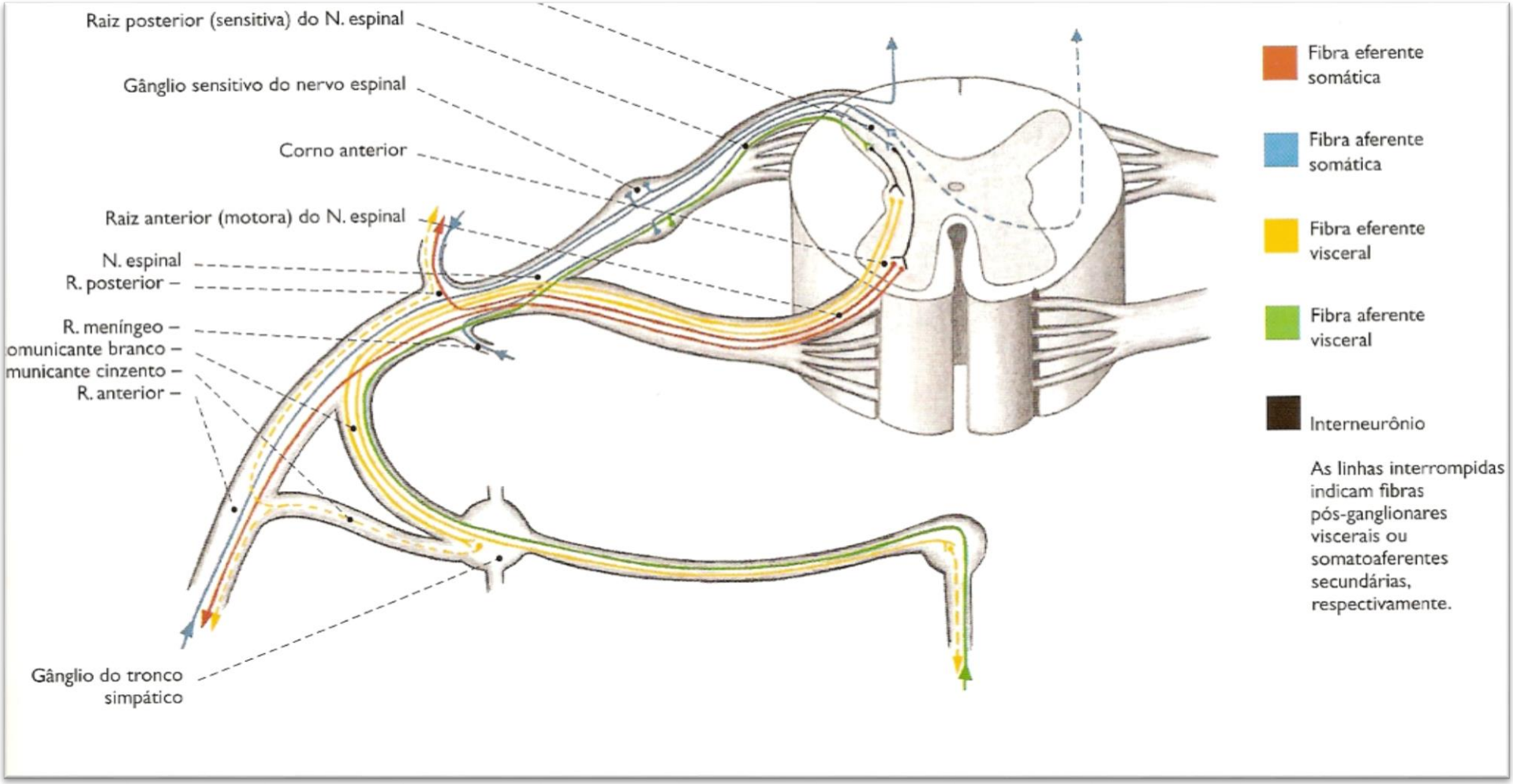
Raiz posterior (sensitiva) do N. espinal
Gânglio sensitivo do nervo espinal
Corno anterior
Raiz anterior (motora) do N. espinal
N. espinal
R. posterior –
R. meníngeo –
omunicante branco –
municante cinzento –
R. anterior –
Gânglio do tronco simpático
Fibra eferente somática
Fibra aferente somática
Fibra eferente visceral
Fibra aferente visceral
Interneurônio
As linhas interrompidas indicam fibras pós-ganglionares viscerais ou somatoaferentes secundárias, respectivamente.

Sensibilidade

- **<u>Tálamo</u>**: <u>núcleo ventral posterior lateral</u> (**<u>3º neurônio</u>**) → axônio do 3º neurônio projeta para o <u>córtex somatossensitivo</u> <u>no **giro pós-central**</u> do lobo parietal (áreas 3, 1 e 2).

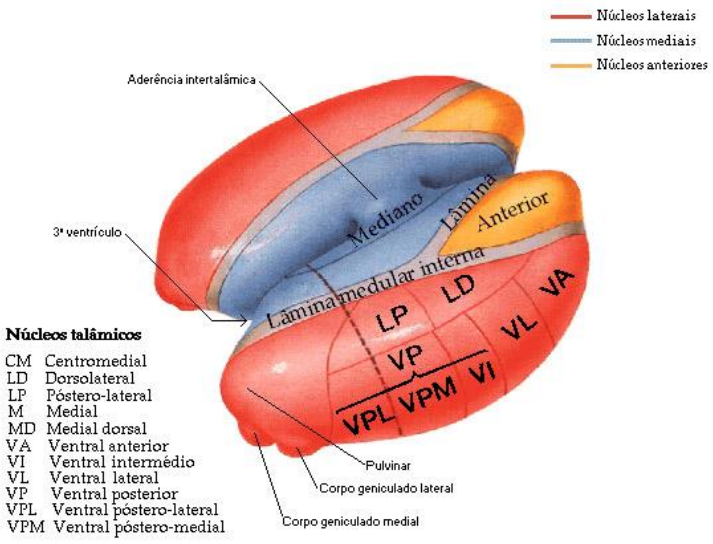

VPL

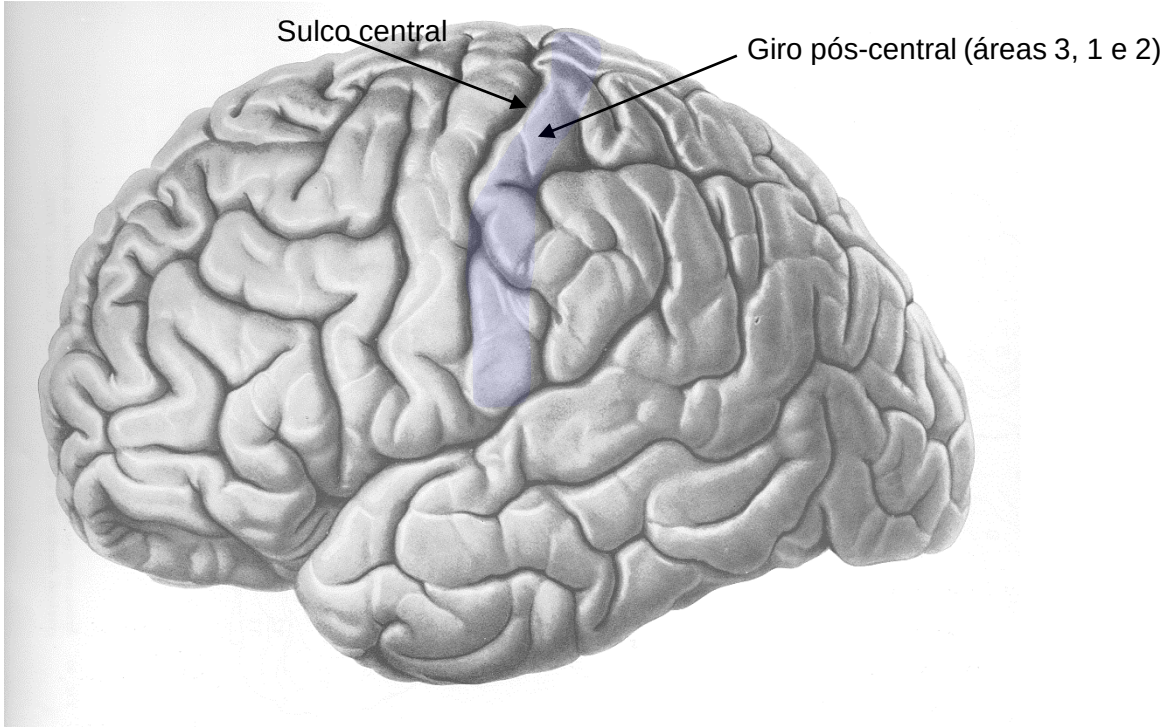

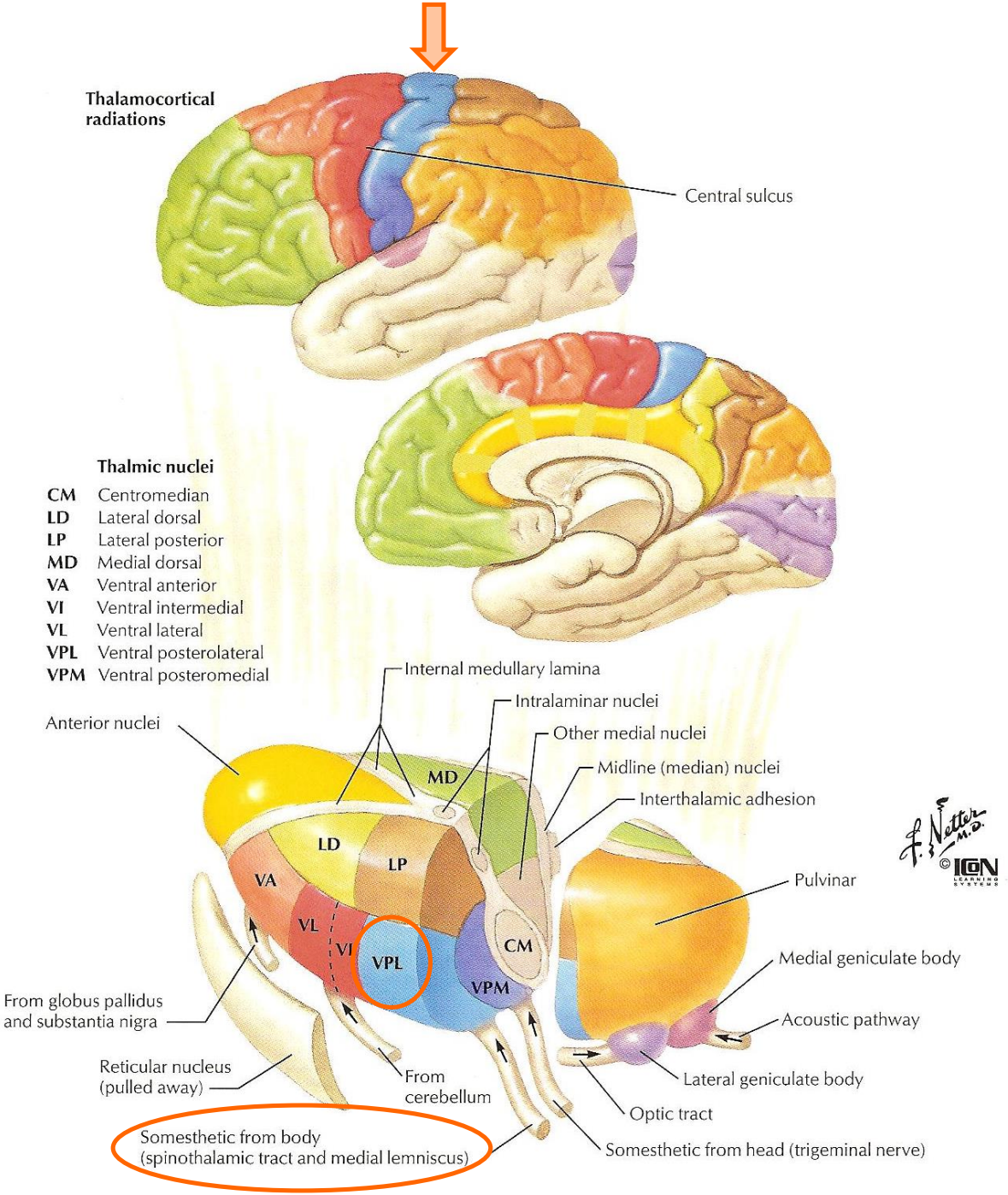
Thalamocortical radiations
Central sulcus
Thalmic nuclei
CM Centromedian
LD Lateral dorsal
LP Lateral posterior
MD Medial dorsal
VA Ventral anterior
VI Ventral intermedial
VL Ventral lateral
VPL Ventral posterolateral
VPM Ventral posteromedial
Internal medullary lamina
Intralaminar nuclei
Other medial nuclei
Midline (median) nuclei
Interthalamic adhesion
Anterior nuclei
MD
LD
LP
VA
VL
VI
VPL
CM
VPM
Pulvinar
Medial geniculate body
Acoustic pathway
Lateral geniculate body
Optic tract
Somesthetic from head (trigeminal nerve)
From globus pallidus and substantia nigra
Reticular nucleus (pulled away)
From cerebellum
Somesthetic from body (spinothalamic tract and medial lemniscus)
F. Netter M.D.
© ICON LEARNING SYSTEMS

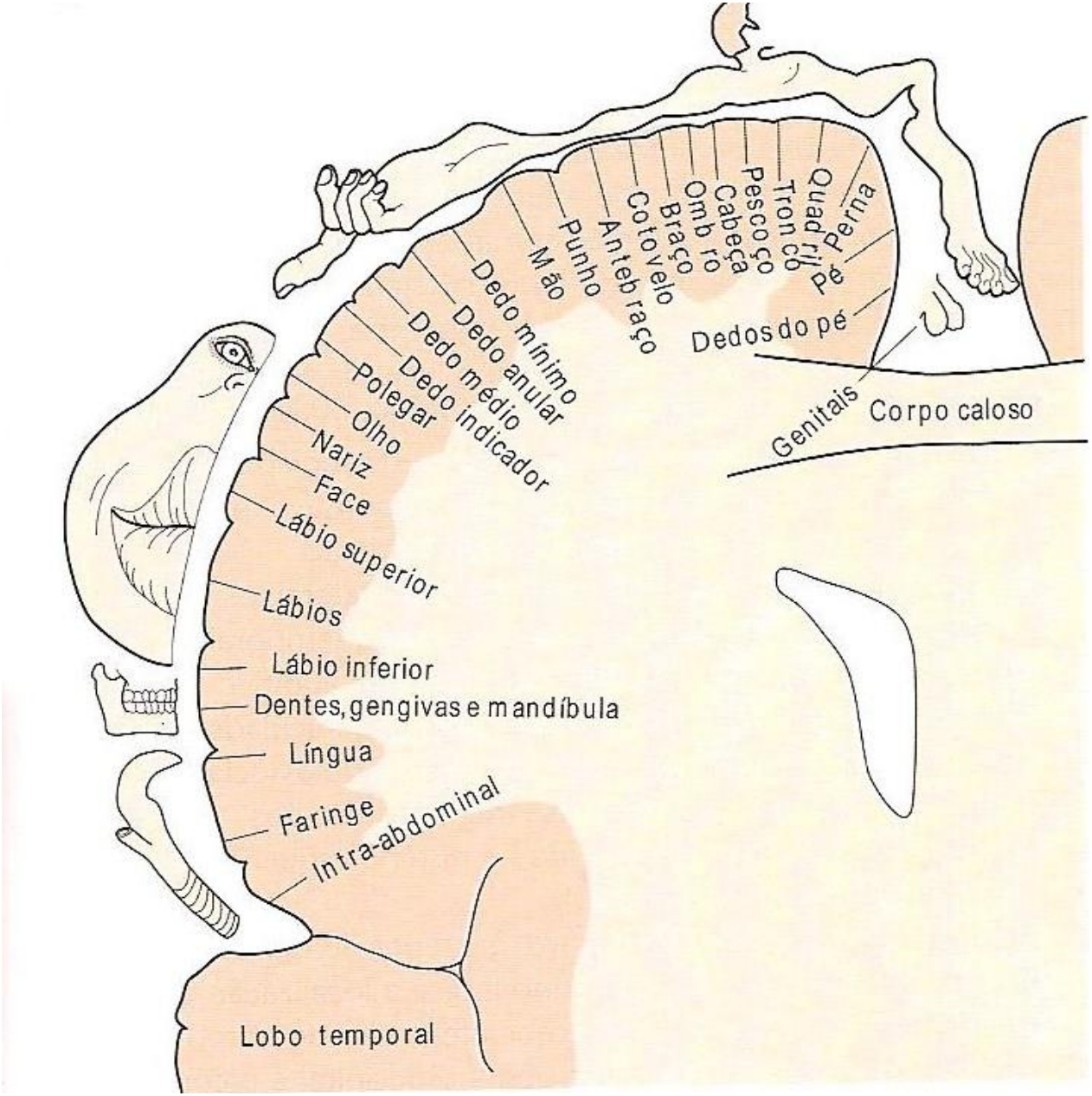

Homúnculo sensitivo
Giro pós-central

Organização somatotópica

Sensibilidade

modalidade sensitiva	1º neurônio	2º neurônio	cruzamento das fibras do 2º neurônio	3º neurônio
Sistema posterior – lemniscal •Tato discriminativo •Propriocepção	gânglio sensitivo da raiz dorsal	bulbo (núcleos grácil e cuneiforme)	no bulbo, após sinapse nos núcleos grácil/cuneiforme	Tálamo: núcleo ventral posterior
Sistema ântero-lateral •Dor •Temperatura •Tato não-discriminativo •Pressão	gânglio sensitivo da raiz dorsal	medula espinal (corno posterior)	na medula espinal, após sinapse no corno posterior	Tálamo: núcleo ventral posterior

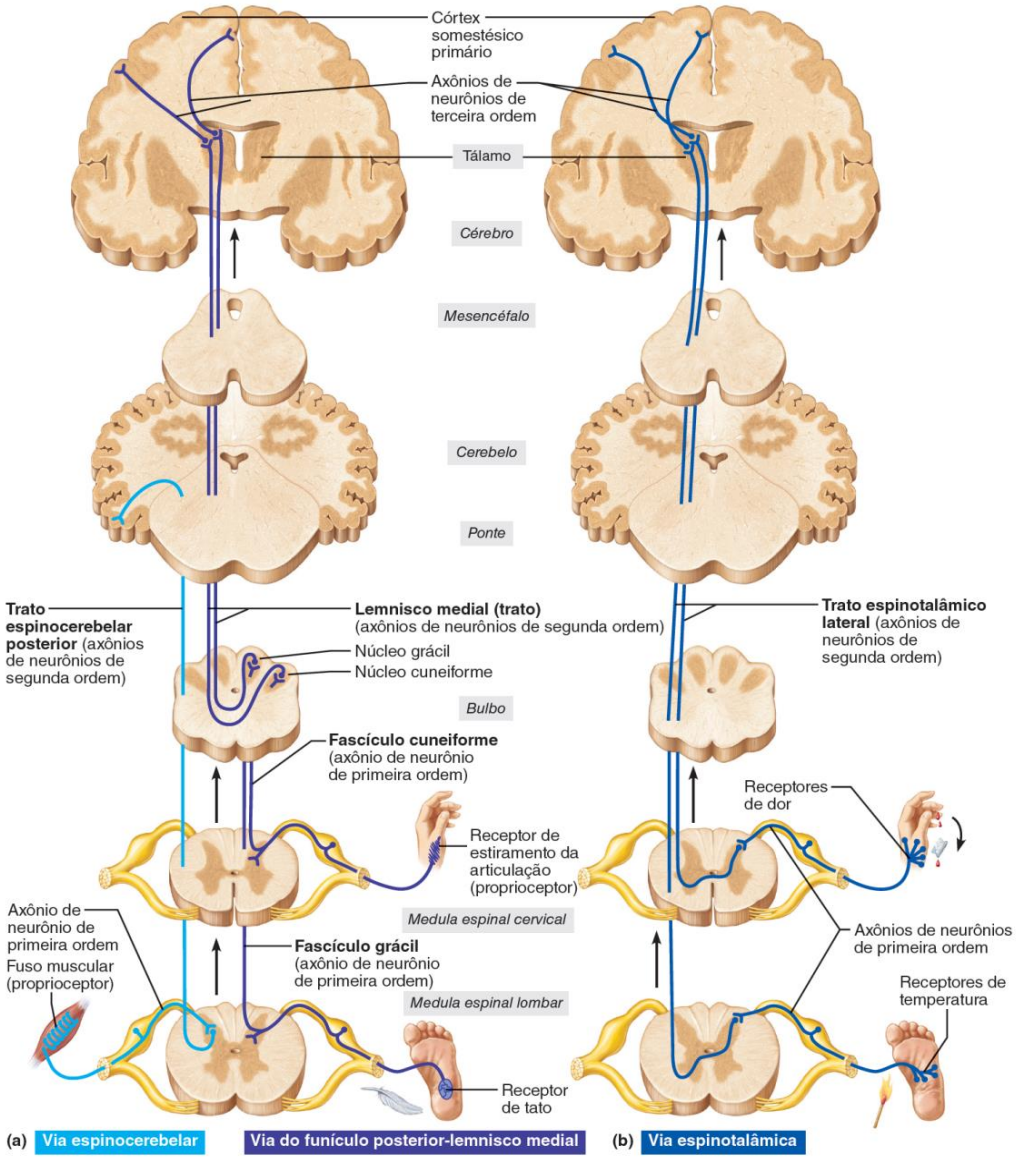

Vias ascendentes:

a) A via espinocerebelar (esquerda) transmite informações de propriocepção inconsciente para o cerebelo.

A via funículo posterior-lemnisco medial transmite o tato discriminativo e sinais de propriocepção consciente para o córtex cerebral.

b) A via espinotalâmica transmite sensibilidade não discriminativa (dor, temperatura, pressão) para o córtex somestésico primário).

Sensibilidade

- **<u>Cabeça</u>**:
- Neurônios aferentes primários entram no *tronco encefálico* pelo **<u>nervo trigêmeo</u>** e terminam ipsilateralmente no <u>núcleo sensitivo do n. trigêmeo</u>. Os neurônios de segunda ordem ascendem ao *tálamo* pelo trato trigemenotalâmico

NC V — NERVO TRIGÊMEO

O grande nervo trigêmeo forma três divisões (*trigêmeo* = triplo): oftálmica (V_1), maxilar (V_2) e mandibular (V_3). Esse nervo misto é o nervo sensitivo somático geral da face para o tato, temperatura e dor. A divisão mandibular fornece inervação motora somática para os músculos da mastigação. Detalhes na página seguinte.

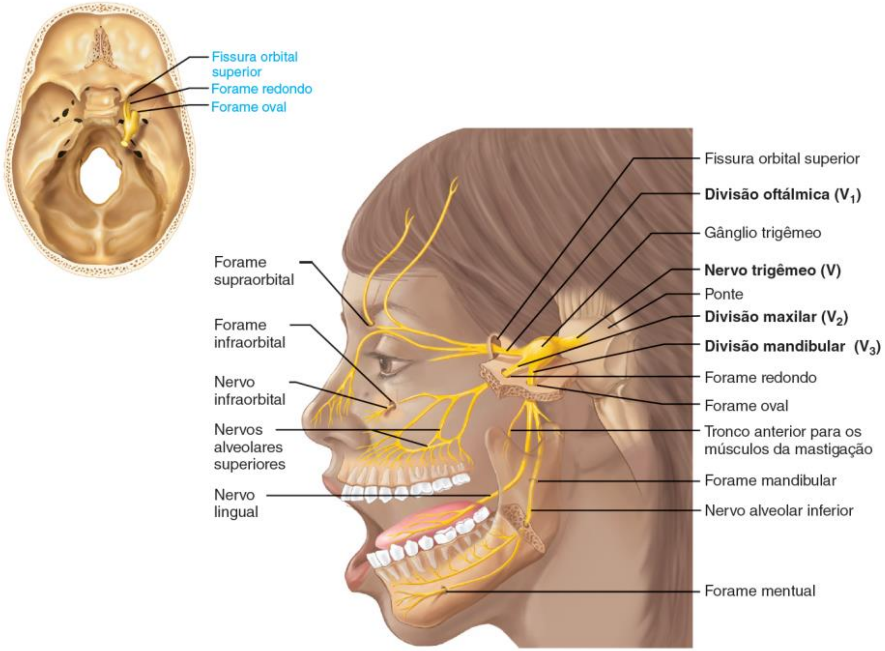

(a) Distribuição do nervo trigêmeo

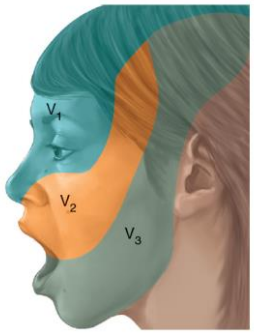

(b) Distribuição das fibras sensitivas de cada divisão

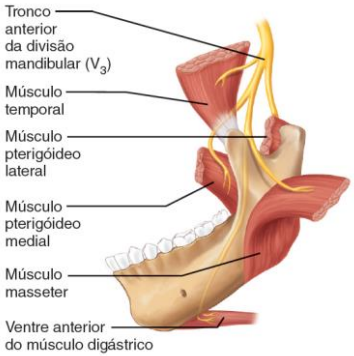

(c) Ramos motores da divisão mandibular (V_3)

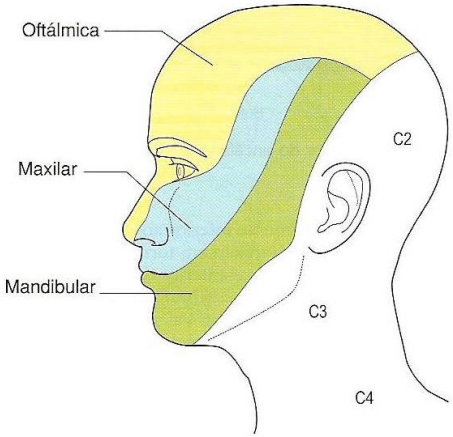

Fig. 10.14 Distribuição superficial das fibras sensitivas nas três divisões do nervo trigêmeo.

Nervo trigêmeo

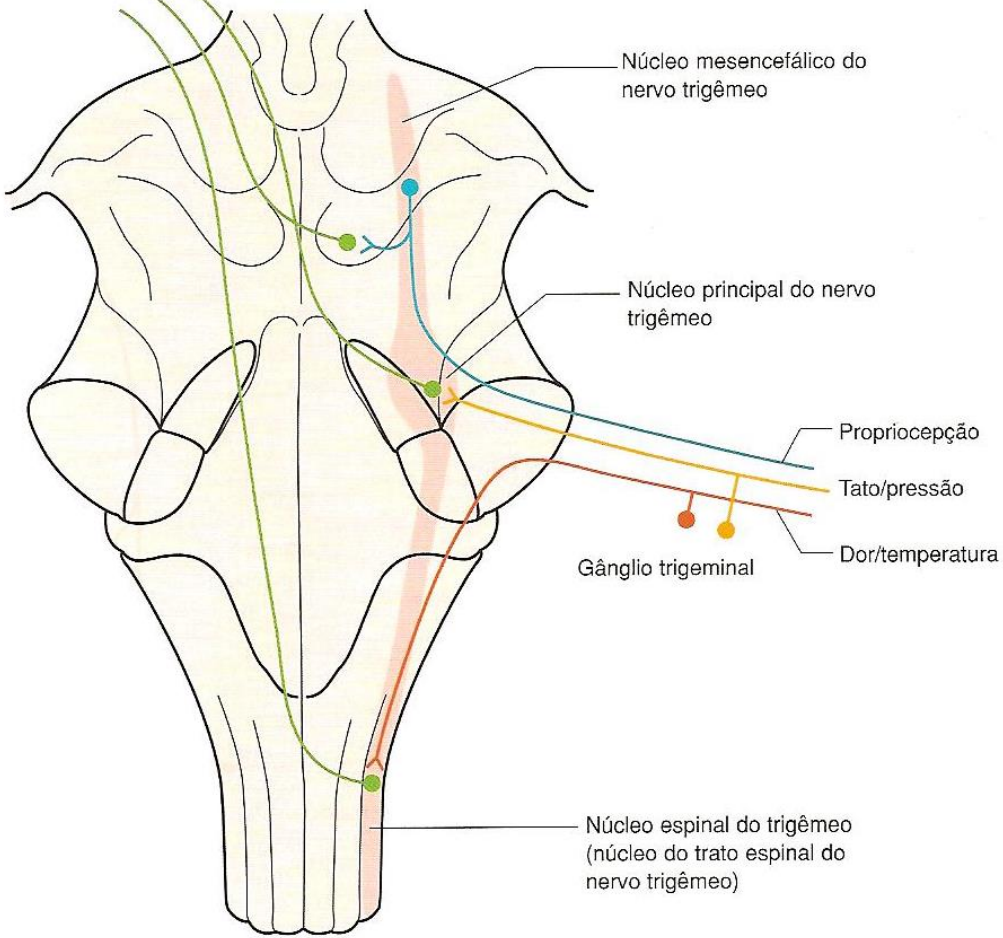

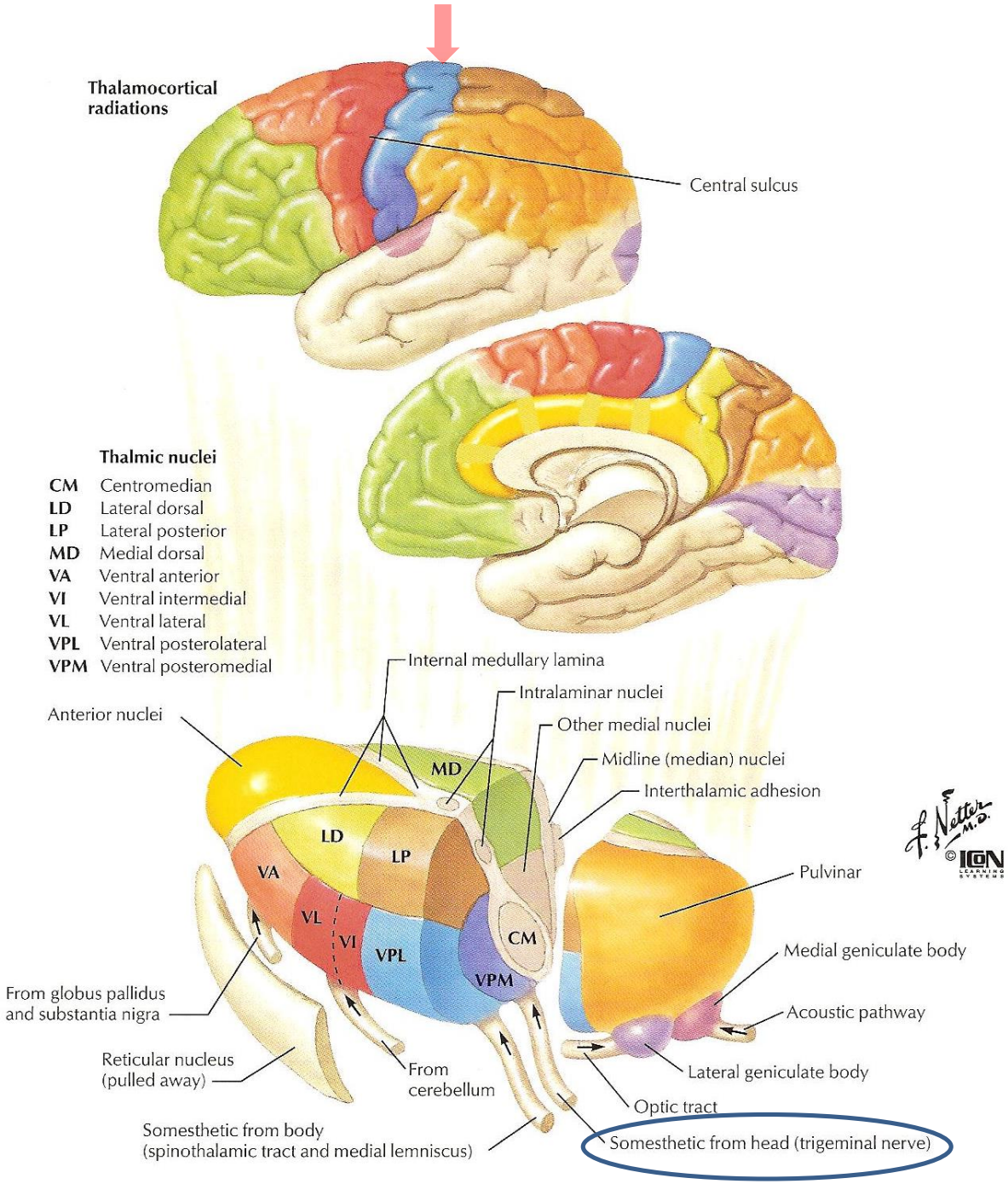
Thalamocortical radiations
Central sulcus
Thalmic nuclei
CM Centromedian
LD Lateral dorsal
LP Lateral posterior
MD Medial dorsal
VA Ventral anterior
VI Ventral intermedial
VL Ventral lateral
VPL Ventral posterolateral
VPM Ventral posteromedial
Internal medullary lamina
Intralaminar nuclei
Other medial nuclei
Midline (median) nuclei
Interthalamic adhesion
Anterior nuclei
MD
LD
LP
VA
VL
VI
VPL
CM
VPM
Pulvinar
Medial geniculate body
Acoustic pathway
Lateral geniculate body
Optic tract
From globus pallidus and substantia nigra
Reticular nucleus (pulled away)
From cerebellum
Somesthetic from body (spinothalamic tract and medial lemniscus)
Somesthetic from head (trigeminal nerve)
F. Netter M.D.
© ICON LEARNING SYSTEMS

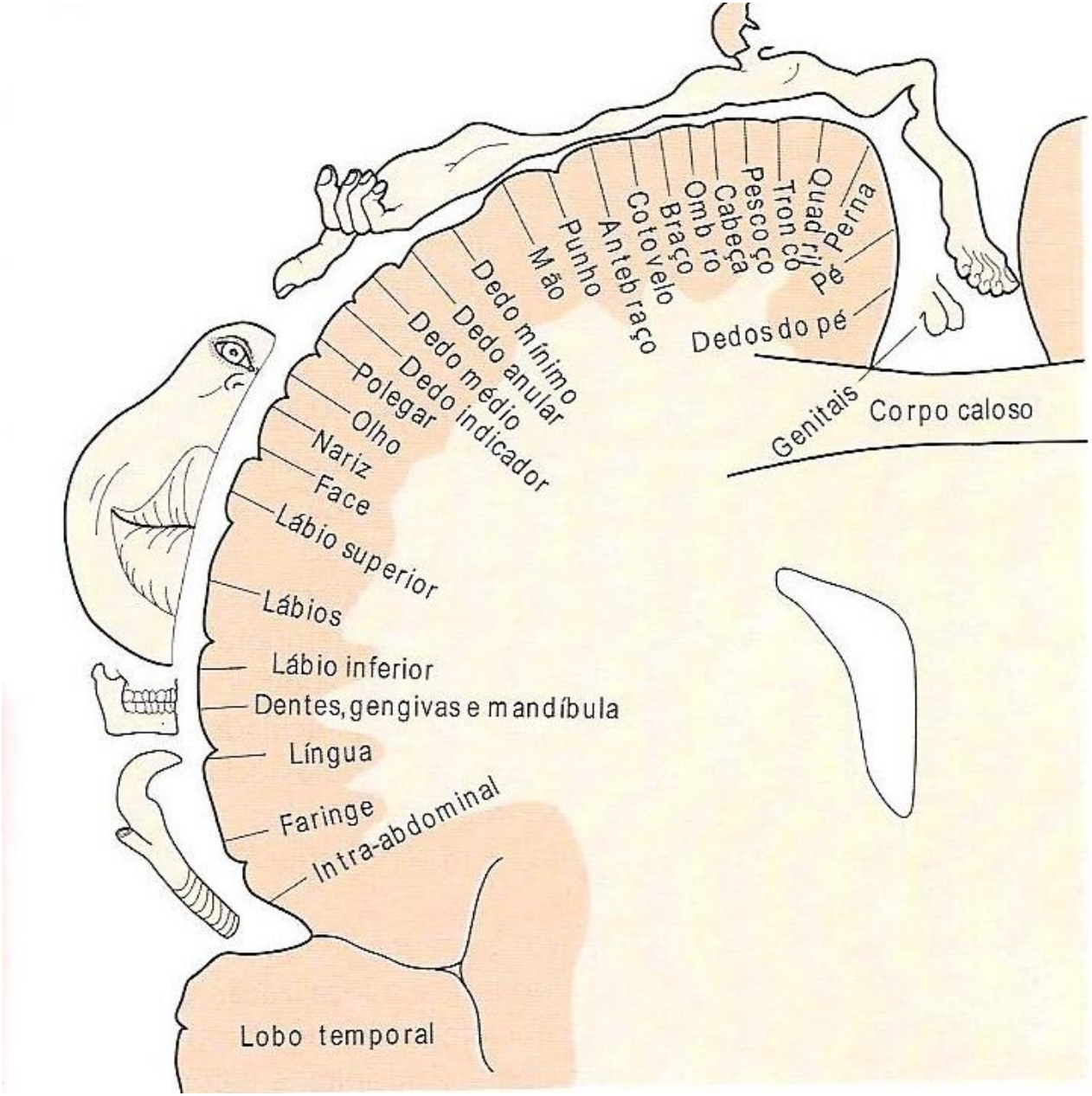

Homúnculo sensitivo
Giro pós-central

Organização somatotópica

Correlações clínicas

Sensibilidade

- Perda sensitiva dissociada = lesão preferencial de uma via, poupando a outra, de maneira que o tato e a propriocepção podem estar preservadas enquanto a dor e a temperatura estão abolidas, ou vice-versa (<u>devido ao arranjo divergente das vias na medula espinal e tronco encefálico</u>).

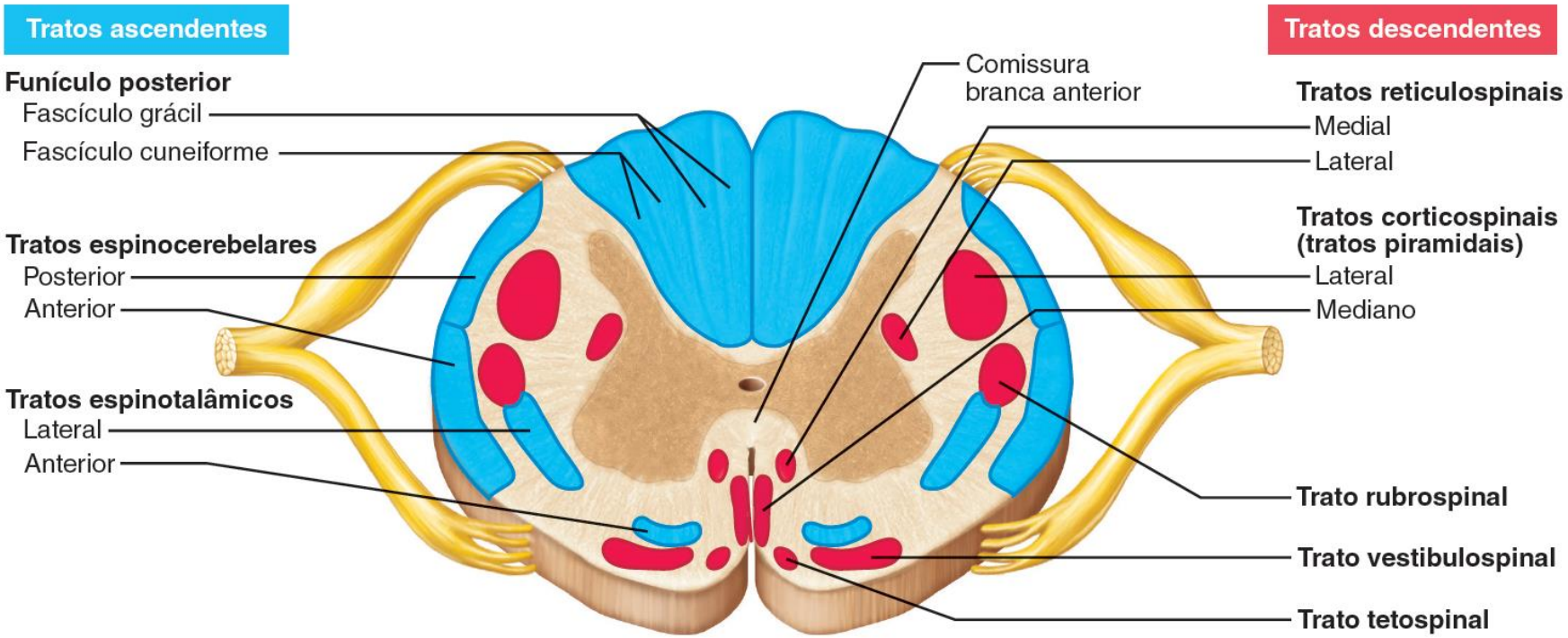

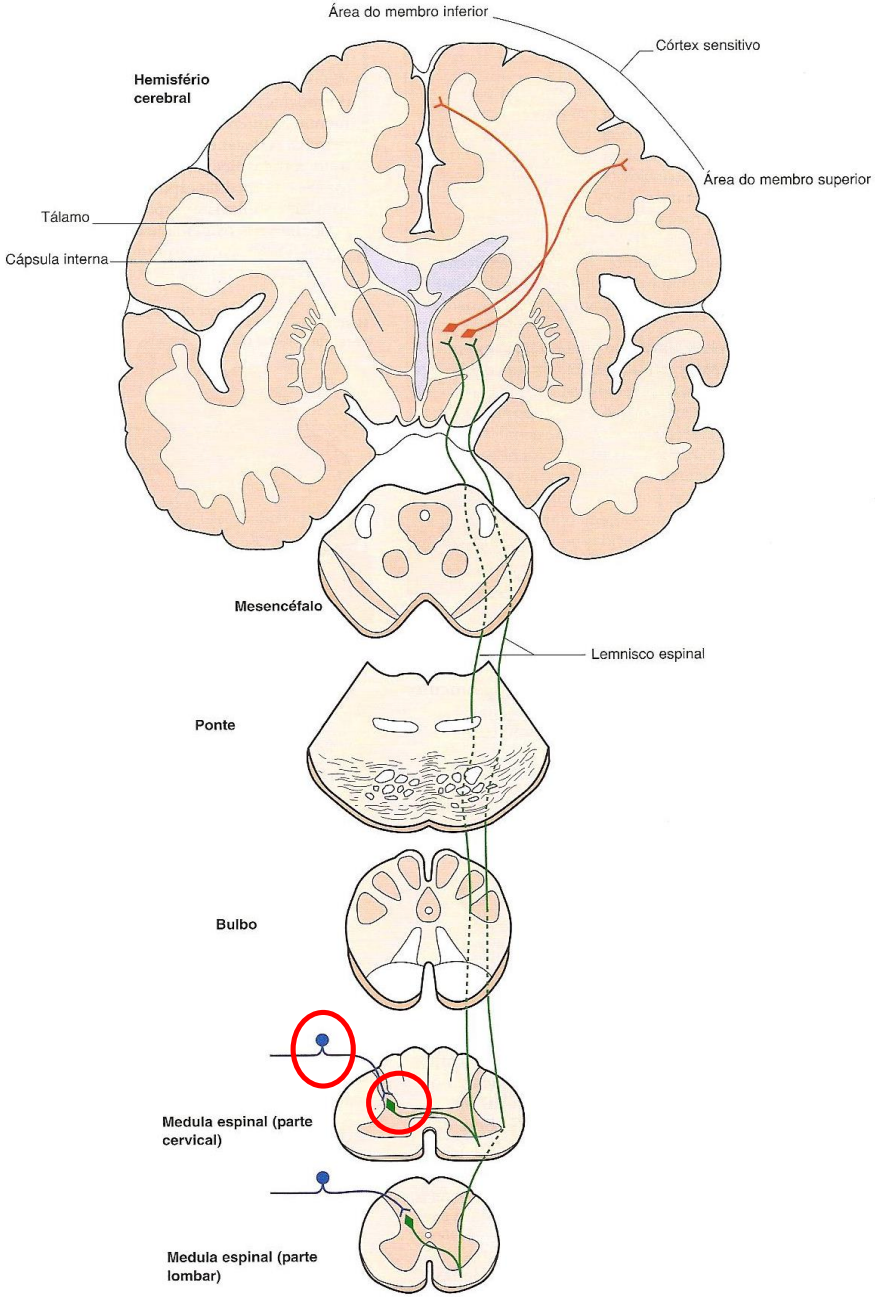
Área do membro inferior
Córtex sensitivo
Hemisfério cerebral
Área do membro superior
Tálamo
Cápsula interna
Mesencéfalo
Lemnisco espinal
Ponte
Bulbo
Medula espinal (parte cervical)
Medula espinal (parte lombar)

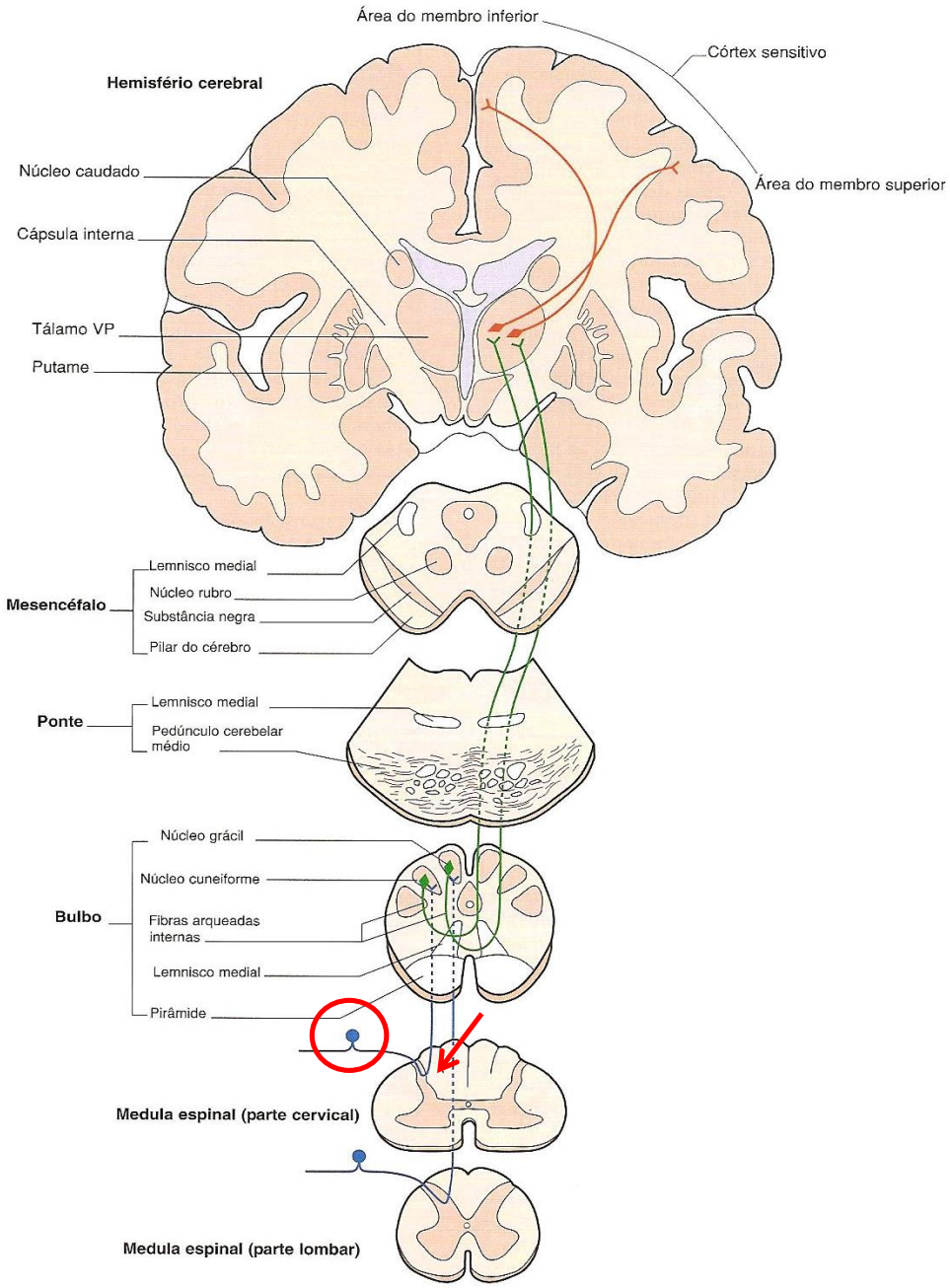
Área do membro inferior
Córtex sensitivo
Hemisfério cerebral
Área do membro superior
Núcleo caudado
Cápsula interna
Tálamo VP
Putame
Mesencéfalo
Lemnisco medial
Núcleo rubro
Substância negra
Pilar do cérebro
Ponte
Lemnisco medial
Pedúnculo cerebelar médio
Bulbo
Núcleo grácil
Núcleo cuneiforme
Fibras arqueadas internas
Lemnisco medial
Pirâmide
Medula espinal (parte cervical)
Medula espinal (parte lombar)

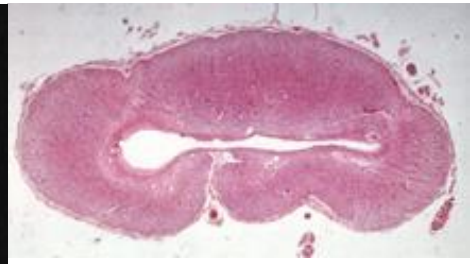

<u>Siringomielia</u>
dor e temperatura
tato protopático/pressão

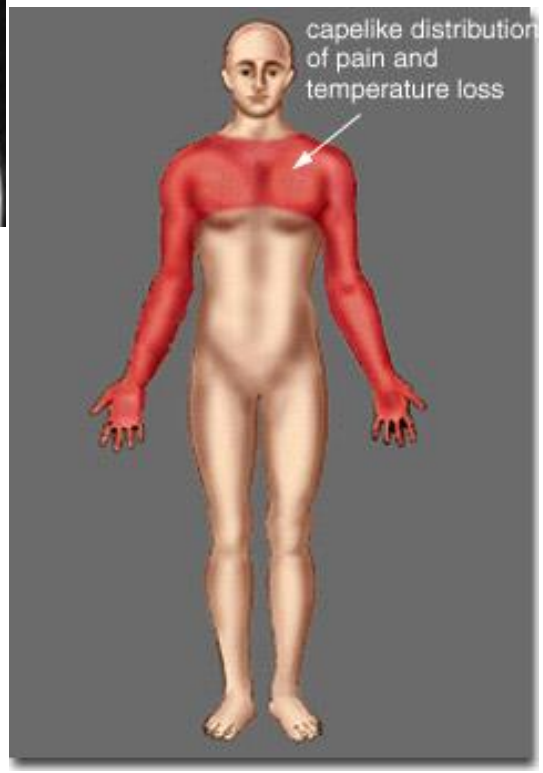

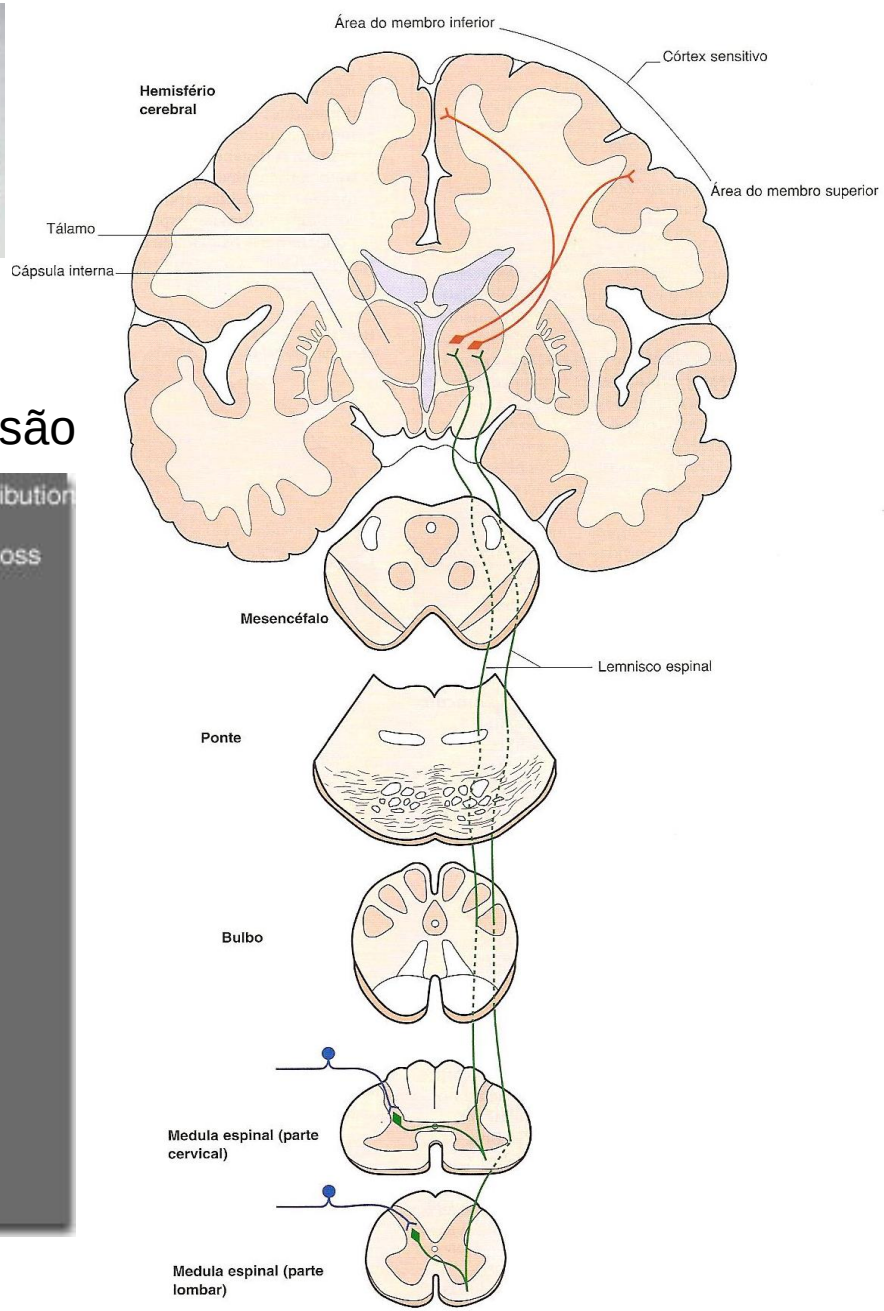

<u>Tabes dorsalis</u>
degeneração do cordão posterior (funículo posterior)
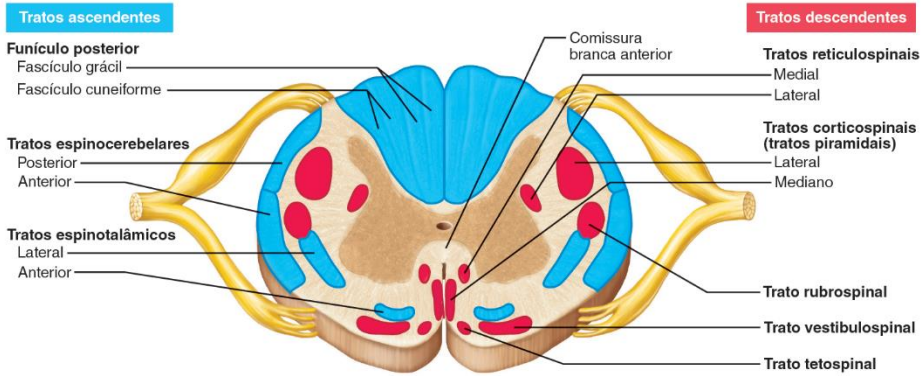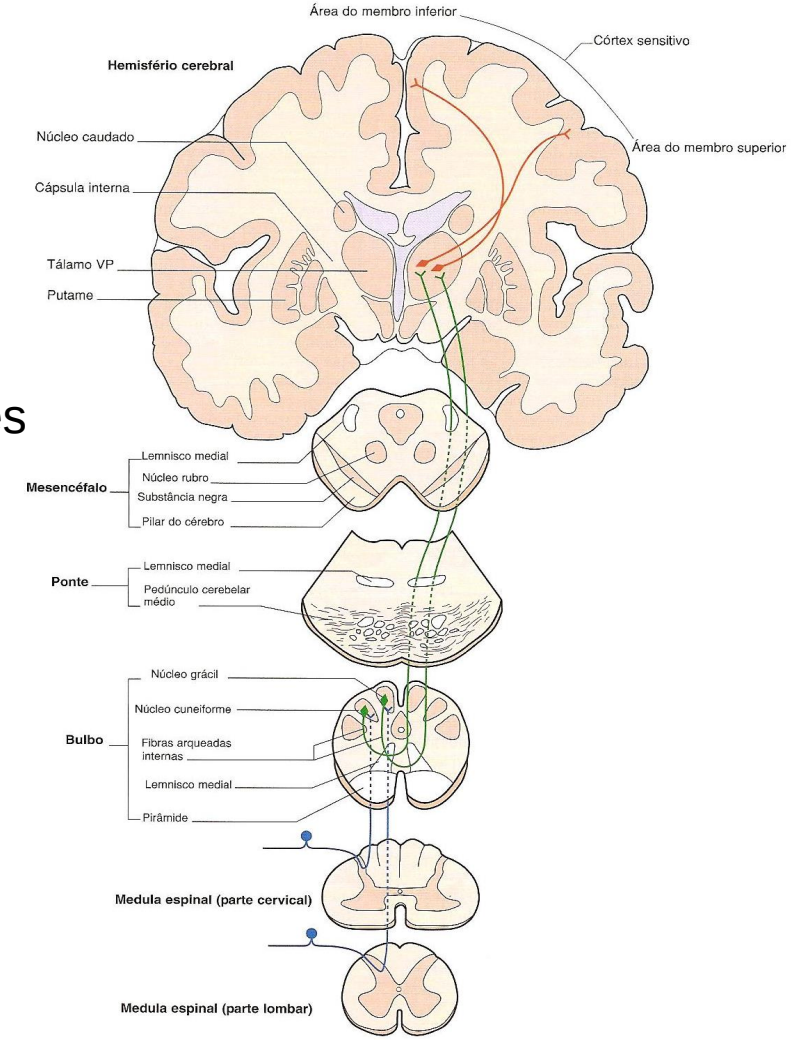
tato discriminativo (fino) e informações proprioceptivas