Patologia da Região Selar

Patologia da Região Selar

Proibido reprodução deste material

1. Considerações Anatômicas e Funcionais
2. Conceitos Fundamentais
3. Hiperpituitarismo
4. Hipopituitarismo
5. Síndromes da Neuro-Hipófise
6. Tumores Hipotalâmicos Supra-Selares

Patologia da Região Selar

1. Considerações Anatômicas e Funcionais

- **Hipotálamo**
- **Hipófise**
  - Adeno-Hipófise
    - Pars *distalis* (lobo anterior)
    - Pars intermedia
    - Pars tuberalis
  - Neuro-Hipófise (lobo posterior)

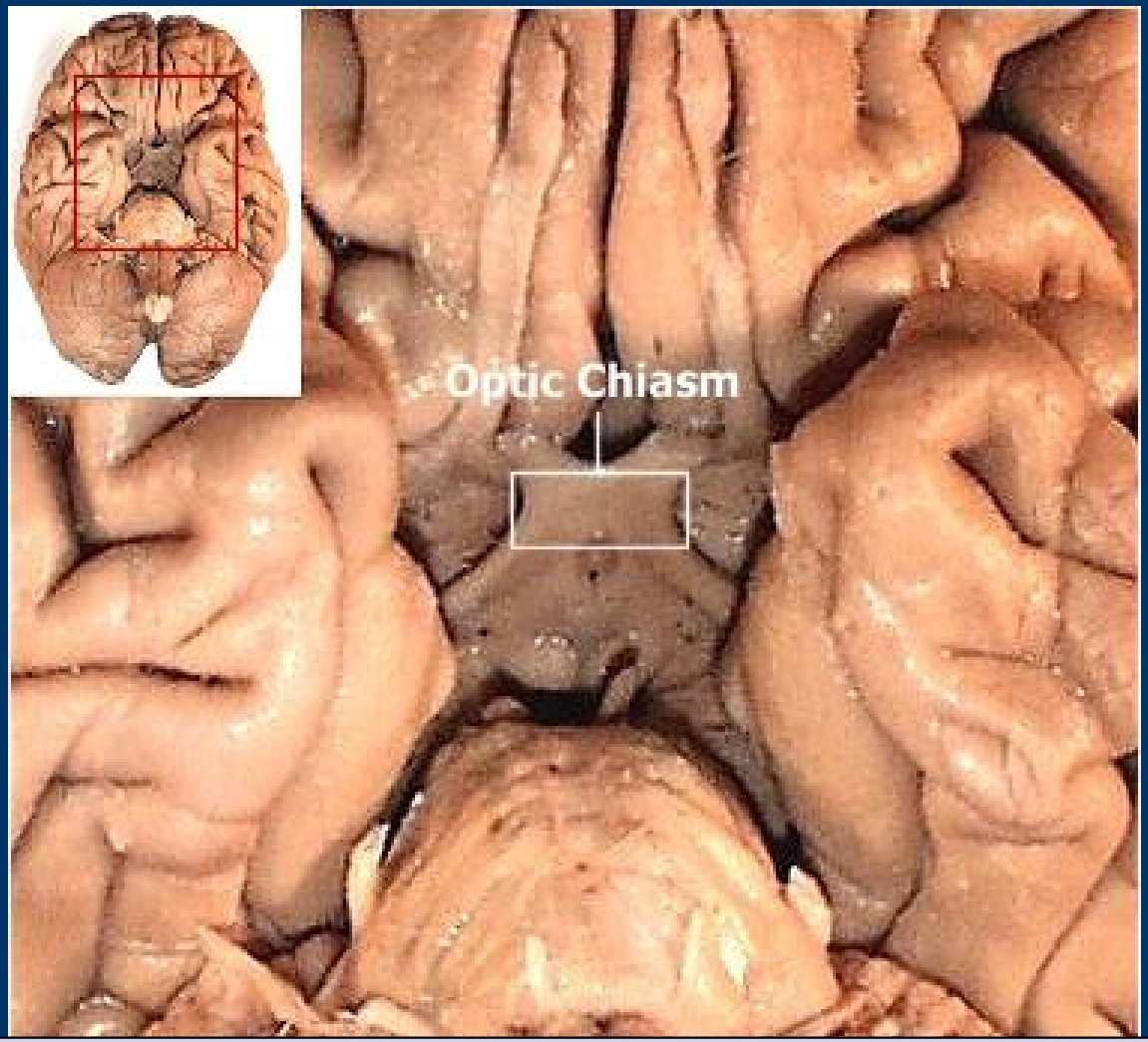

Proibido reprodução deste material

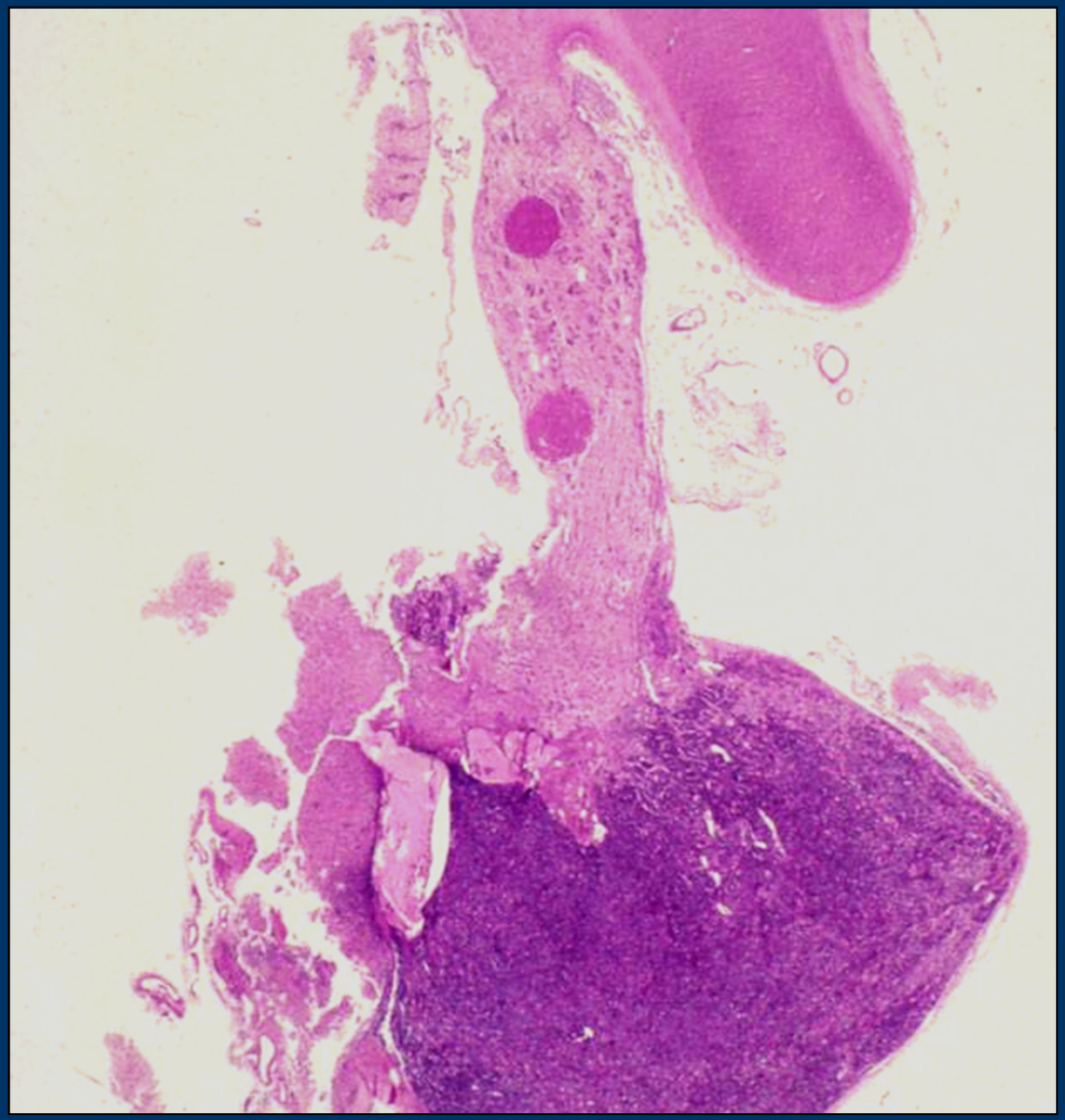

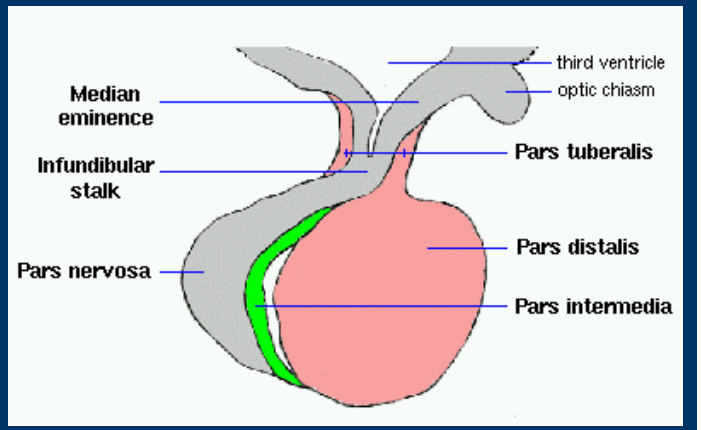
third ventricle
optic chiasm
Median eminence
Infundibular stalk
Pars tuberalis
Pars distalis
Pars nervosa
Pars intermedia

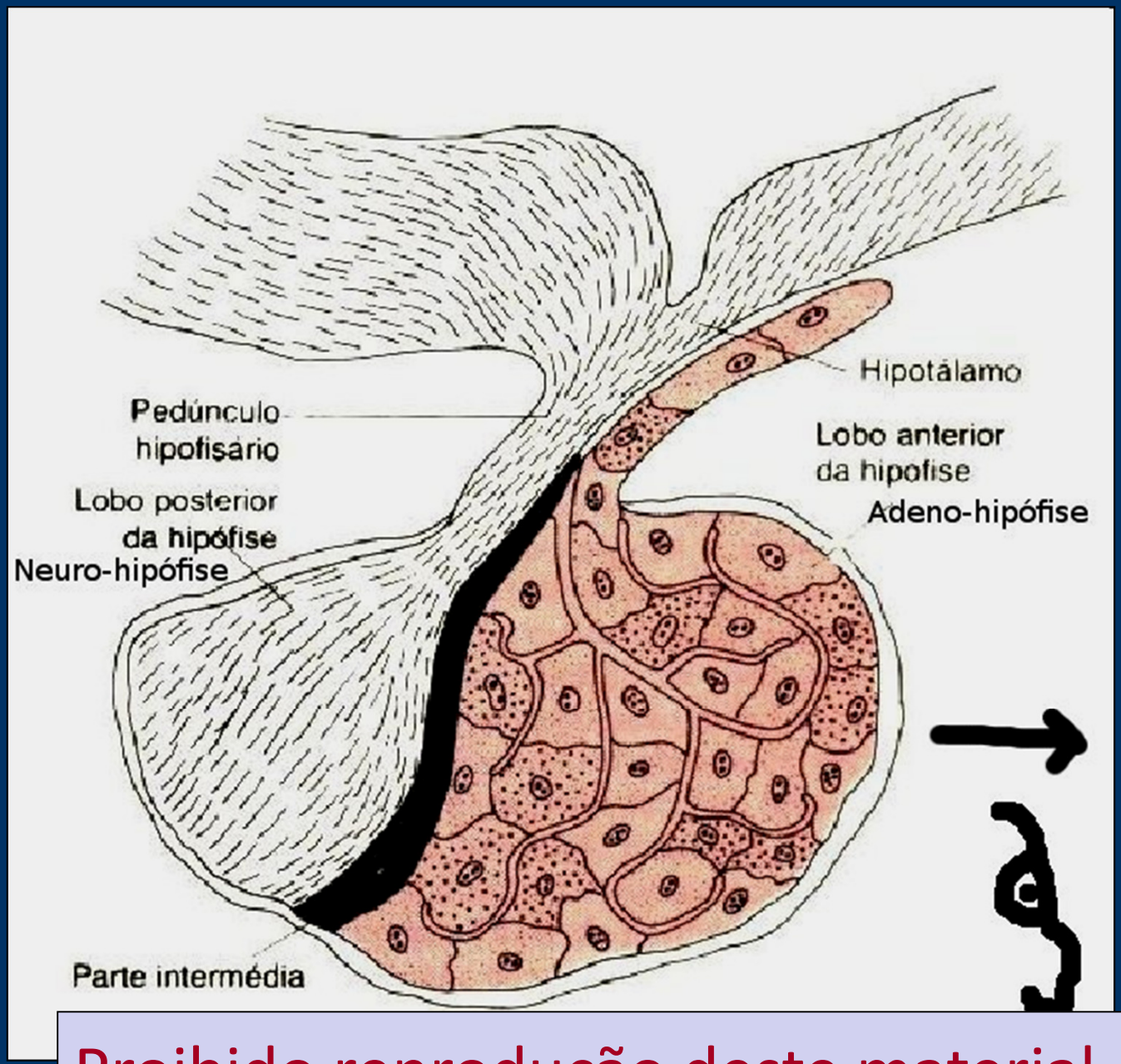

Proibido reprodução deste material

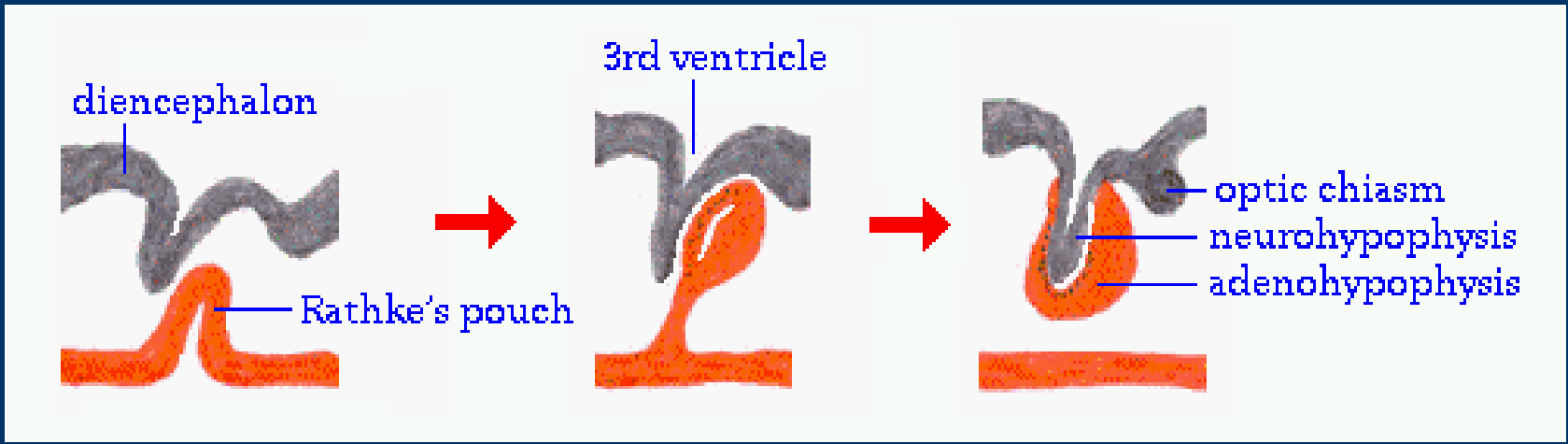

Proibido reprodução deste material

Patologia da Região Selar

1. **Considerações Anatômicas e Funcionais**
2. Conce
3. Hiperp
4. Hipopi
5. Síndro e
6. Tumor ra-Selares

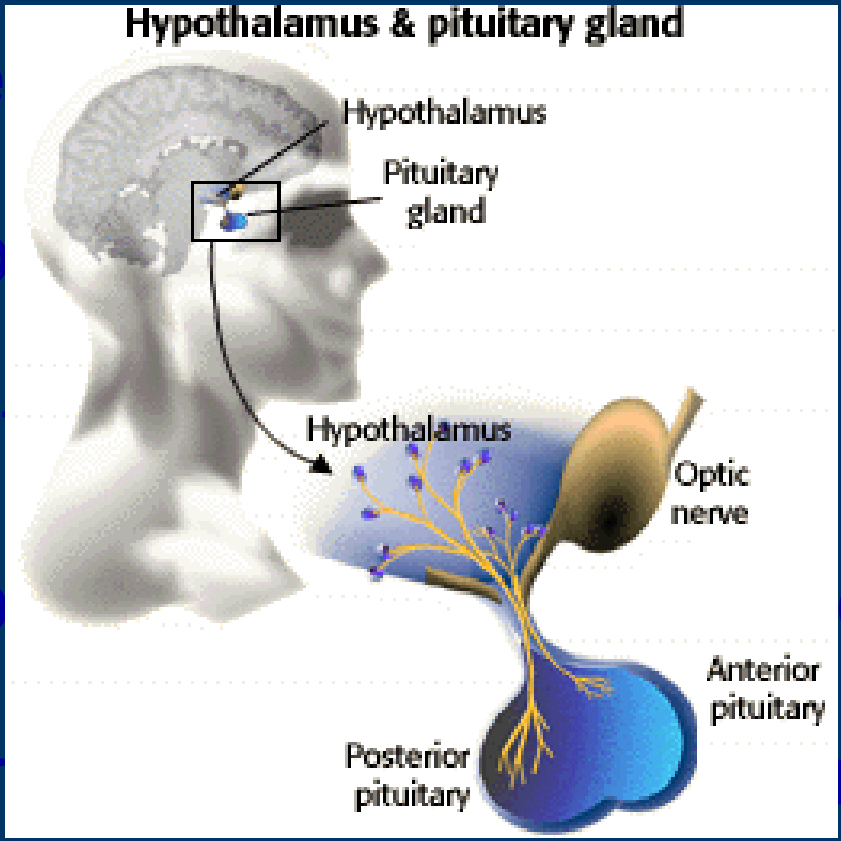

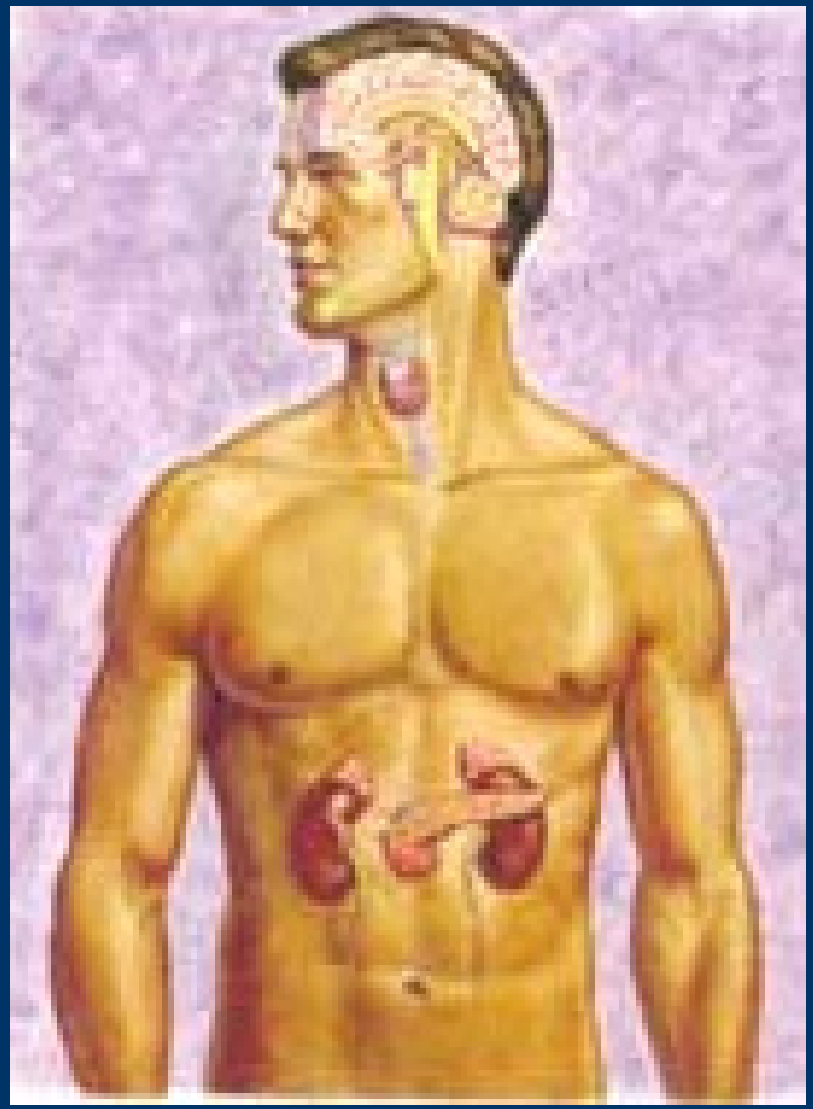

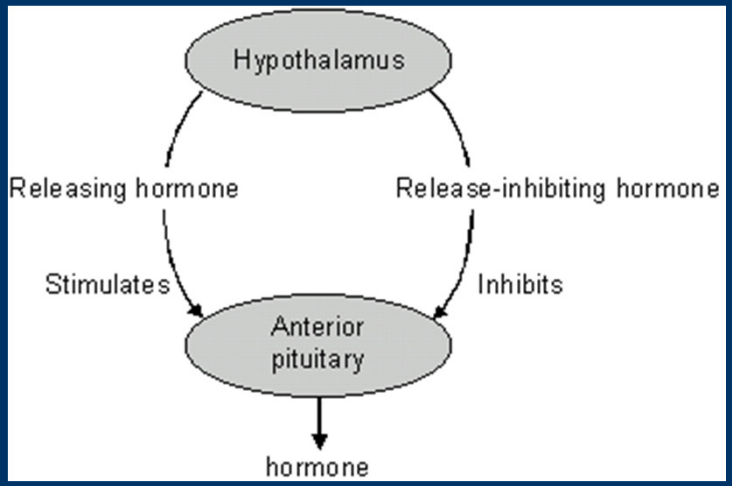
Hypothalamus
Releasing hormone
Release-inhibiting hormone
Stimulates
Inhibits
Anterior pituitary
hormone

Hormônios Hipotalâmicos que regulam a Hipófise anterior

Hormônio	Ação
CRH	Estimula secreção de ACTH
GnRH	Estimula secreção de FSL/LH
GHRH	Estimula secreção de GH
TRH	Estimula secreção de TSH e PRL
SRIF	Inibe a secreção de GH
VIP, TRH, estrógeno	Estimula secreção de PRL
Dopamina	Inibe a secreção de PRL

SRIF: Somatostatin (also known as **growth hormone-inhibiting hormone** (**GHIH**) or **somatotropin release-inhibiting factor** (**SRIF**)) or **somatotropin release-inhibiting hormone**

Funções dos hormônios da Hipófise

Hormônio	Função
ACTH	- Estimula o córtex da adrenal - estimula a lipólise / estimula a secreção de GH e insulina - estimula captação de aminoácidos pelos músculos
GH	- Balanço + de Nitrogênio muscular e ósseo
PRL	- Inicia e mantém a Lactação
TSH	- Estimula a tireóide (aumento de peso + redução de colóide)
FSH	- Estimula a espermatogênese - Estimula a produção de estrógenos (céls da granulosa)
LH	- Estimula a produção de testosterona - Produz a ruptura dos folículos (ovulação) e luteinização do corpo lúteo
HAD	- Aumenta a permeabilidade dos ductos coletores à H2O - Vasoconstricção
Ocitocina	*- Estimula a contração uterina e contração de cels miopepiteiias dos ductos mamários*

Déficits e aumento da secreção dos hormônios da Hipófise

Hormônio	Deficiência	Hiperssecreção
ACTH	- Hipoadrenocorticismo	- Doença de Cushing
GH	- Nanismo	- Gigantismo - Acromegalia
PRL	- Falha da lactação	- Amenorréia, galactorréia - Perda de libido
TSH	- Hipotireoidismo	
FSH	- Hipogonadismo	
LH	- Hipogonadismo	
HAD	- Diabetes insipidus	- Sind. Inapropriada de HAD
Ocitocina	- Falta de contratilidade uterina - Diminuição da lactação	

Patologia da Região Selar

- Controle da secreção da adeno-hipófise
  - *Hipotálamo: secreção de hormônios tróficos*
    - Ação: geralmente são estimulatórios (TRH, CRH)
    - Ação inibitória: Fator Inibitor de prolactina (PIF)

- Controle da secreção da neuro-hipófise
  - *Hipotálamo: secreção de hormônios tróficos*
    - Ação: geralmente são estimulatórios
    - Ação inibitória: Fator Inibitor de prolactina (PIF)

Patologia da Região Selar

- **Adeno-Hipófise**
  - Células epiteliais
    - Origem embriológica: cavidade oral
- **Neuro-Hipófise**
  - Pituicitos
    - Células gliais modificadas
  - Processos axonais
    - núcleos supra-óptico e paraventricular do hipotálamo

Patologia da Região Selar

1. **Considerações Anatômicas e Funcionais**
2. Conceitos Fundamentais
3. Hiperpituitarismo
4. Hipopituitarismo
5. Síndromes da Neuro-Hipófise
6. Tum

Proibido reprodução deste material

Sistema Porta-Hipofisário

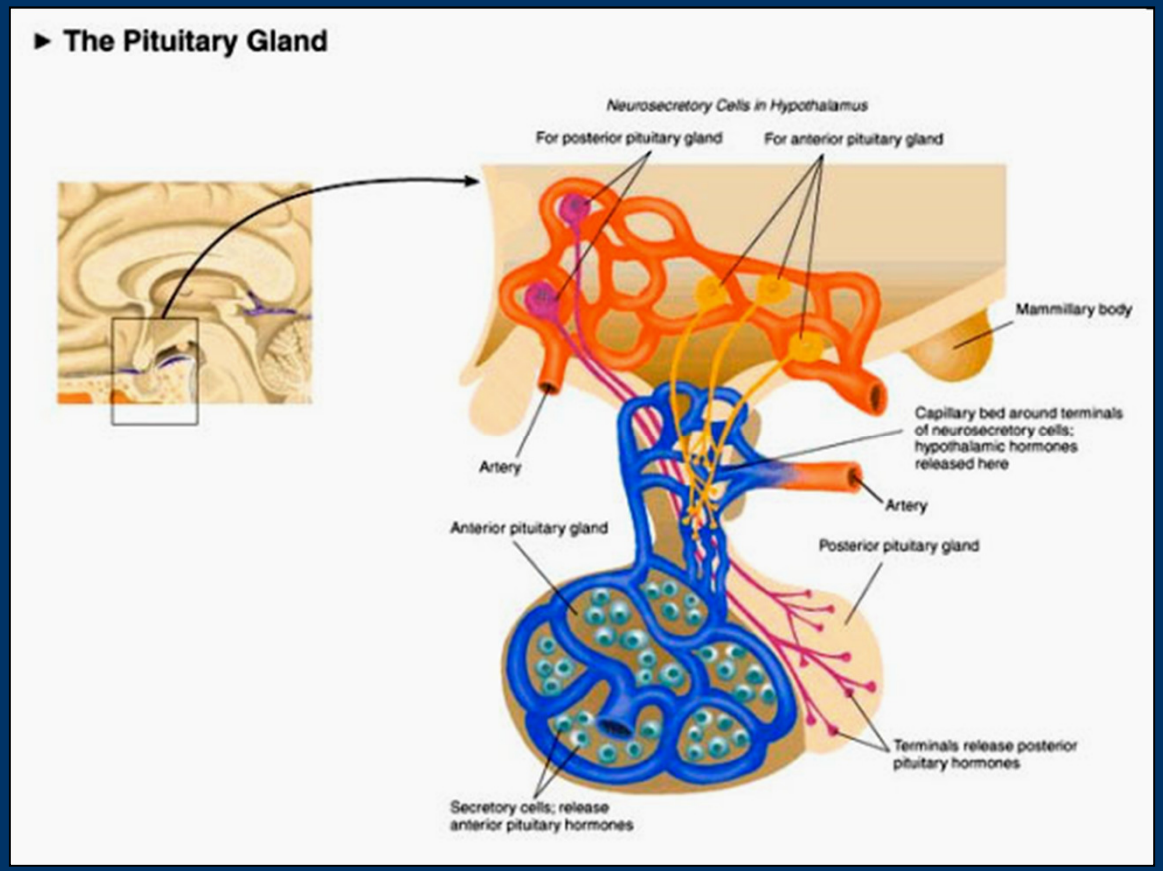

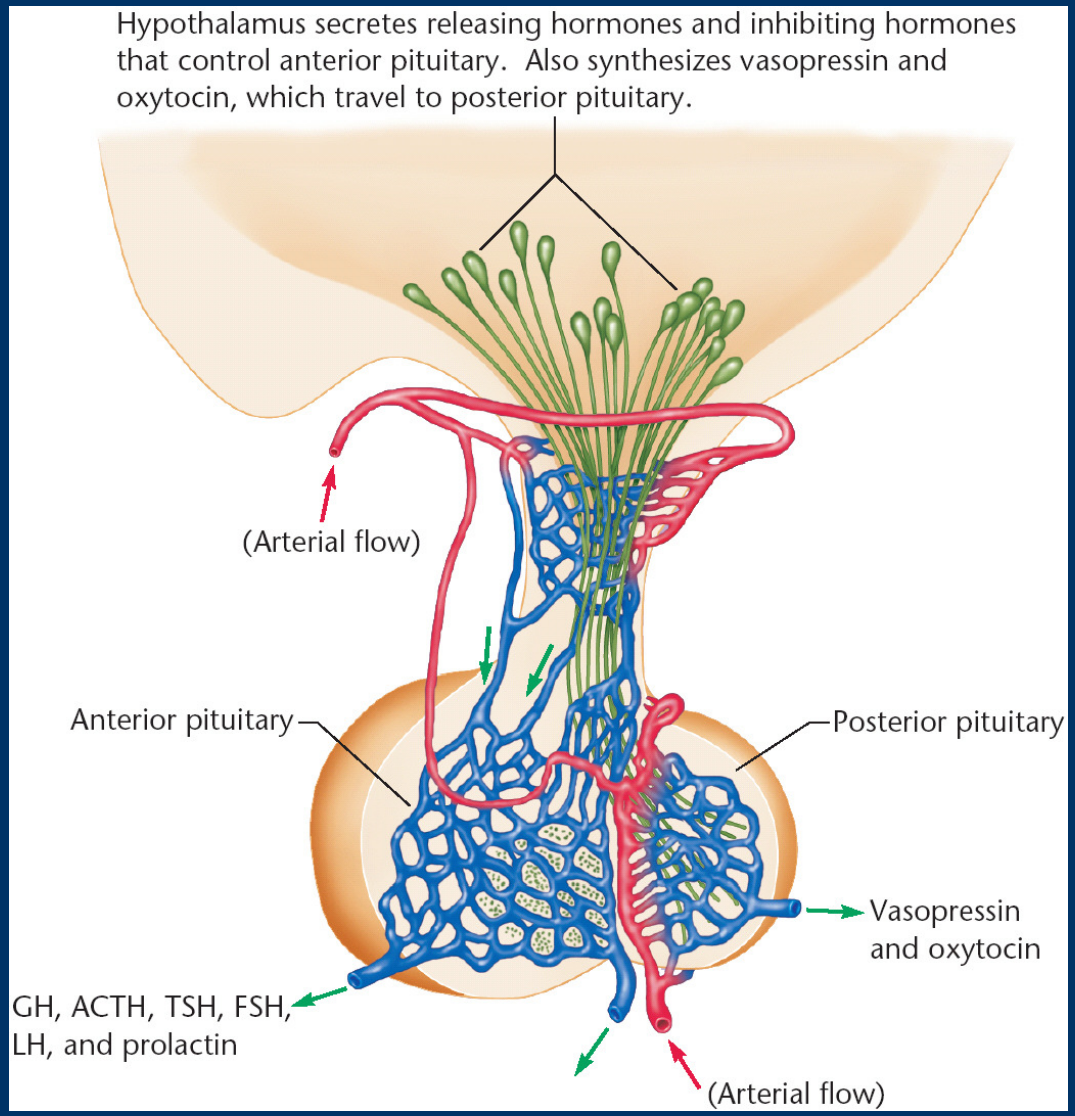
Hypothalamus secretes releasing hormones and inhibiting hormones that control anterior pituitary. Also synthesizes vasopressin and oxytocin, which travel to posterior pituitary.
(Arterial flow)
Anterior pituitary
Posterior pituitary
Vasopressin and oxytocin
GH, ACTH, TSH, FSH, LH, and prolactin
(Arterial flow)

Trato Hipotálamo-Hipofisário

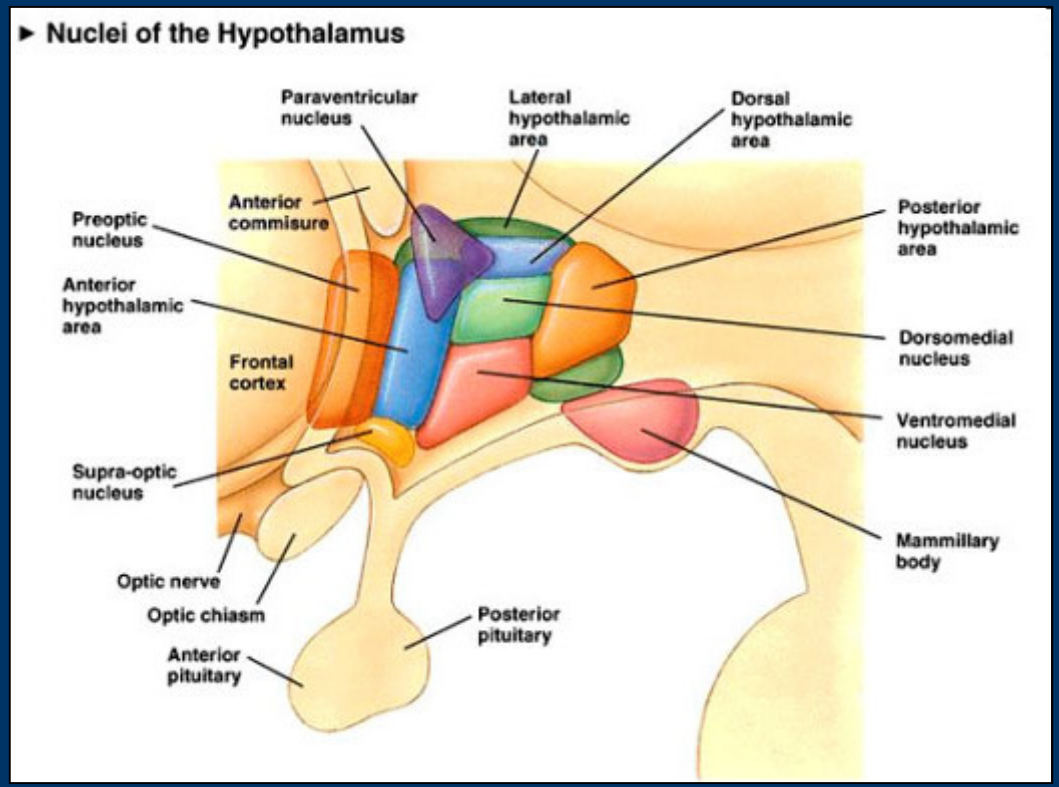

Núcleos Hipotalâmicos

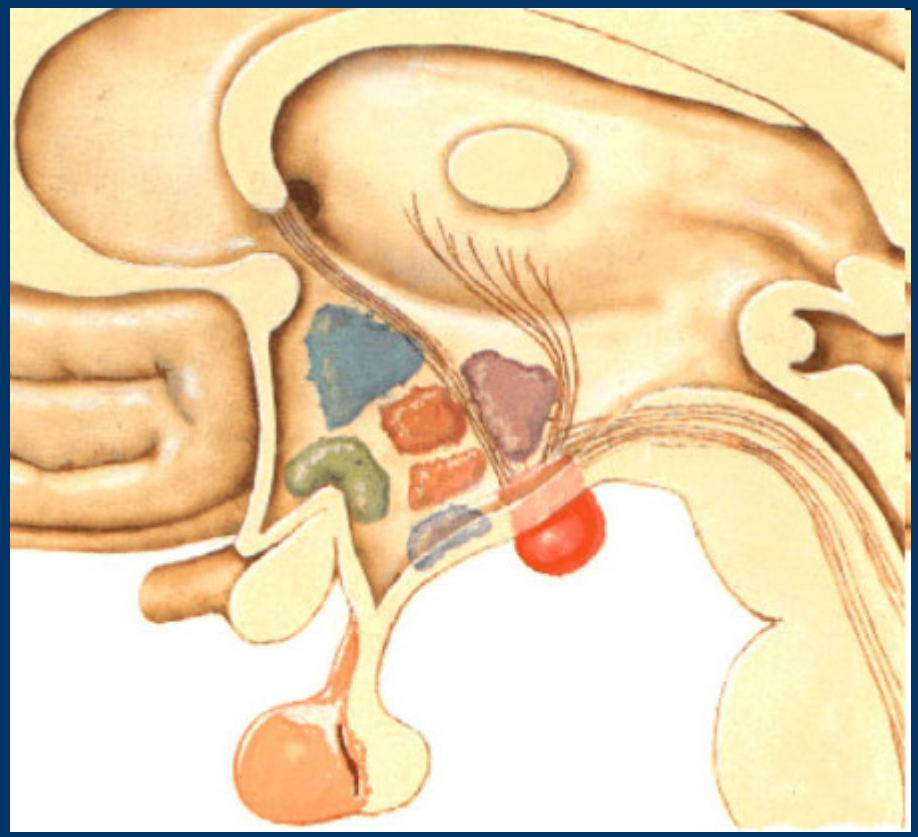

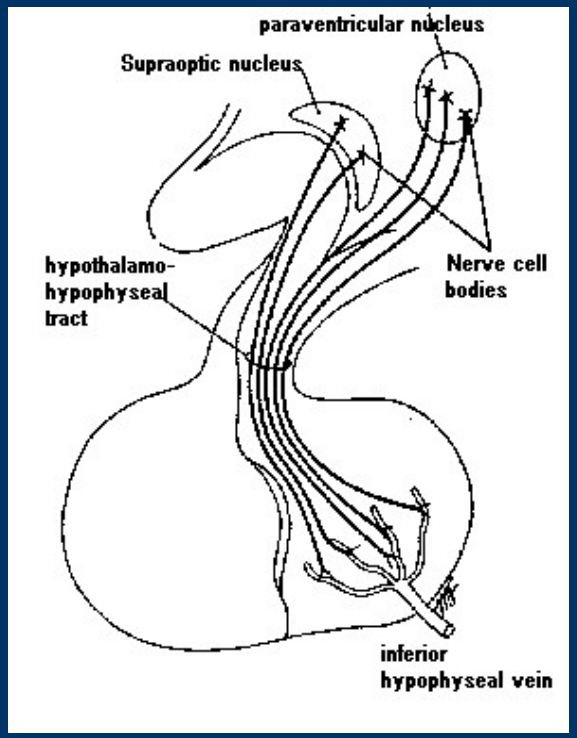

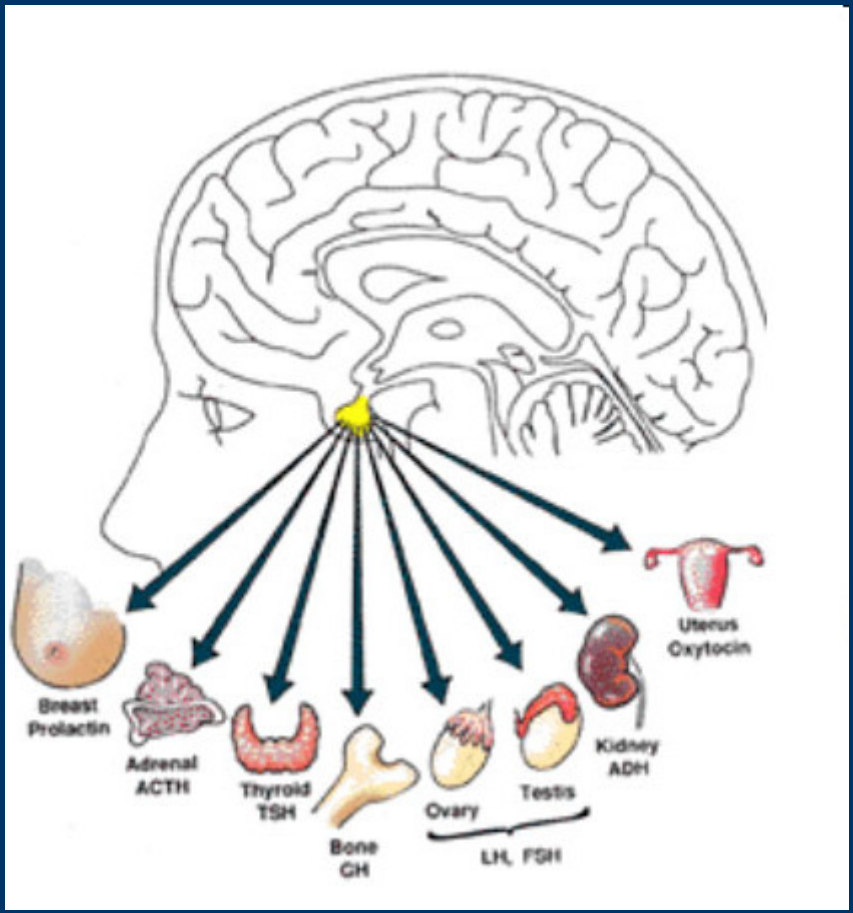

Proibido reprodução deste material

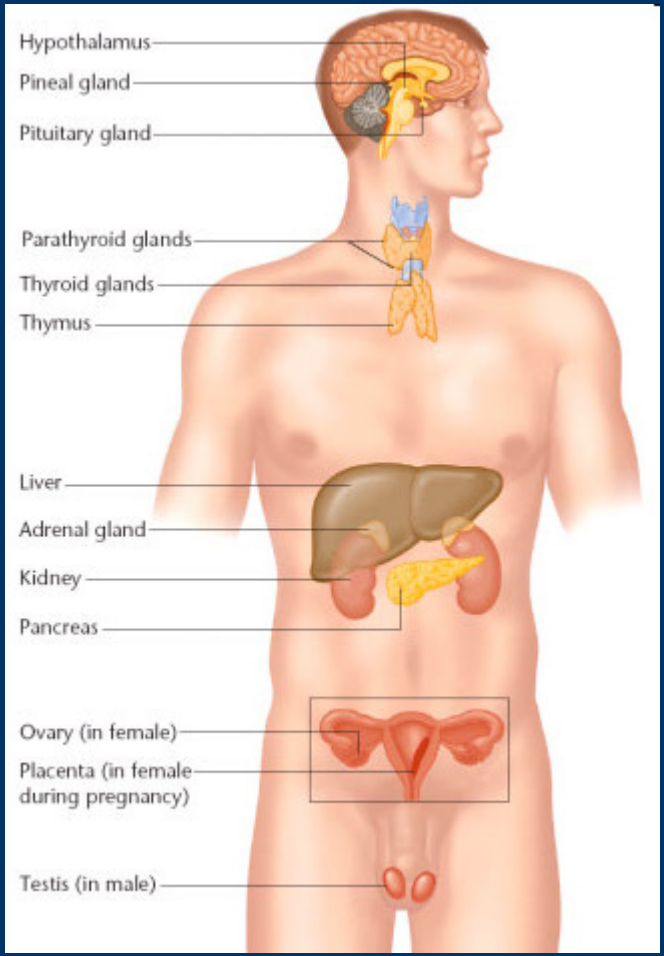
Hypothalamus
Pineal gland
Pituitary gland
Parathyroid glands
Thyroid glands
Thymus
Liver
Adrenal gland
Kidney
Pancreas
Ovary (in female)
Placenta (in female during pregnancy)
Testis (in male)

Patologia da Região Selar

- Hiperpituitarismo
  - *Excesso de secreção de hormônios tróficos*
  - Hiperplasia, adenoma e carcinoma da hipófise
- Hipopituitarismo
  - *Deficiência de hormônios tróficos*
  - Processos destrutivos: isquemia, cirurgia, inflamação, radioterapia
- Efeitos locais compressivos
  - Anormalidades radiográficas da sela turca
  - Hemianopsia bitemporal

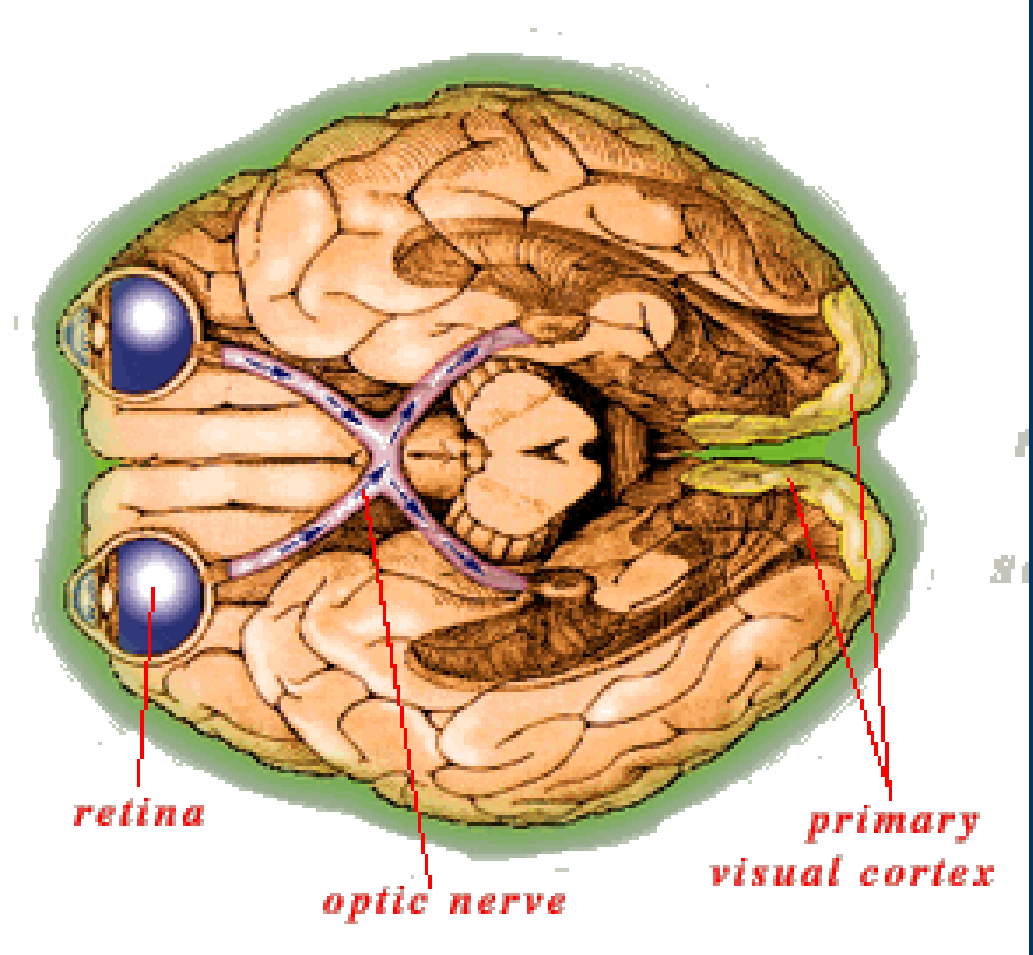
retina
optic nerve
primary
visual cortex

Sela Turca

Proibido reprodução deste material

Hipófise

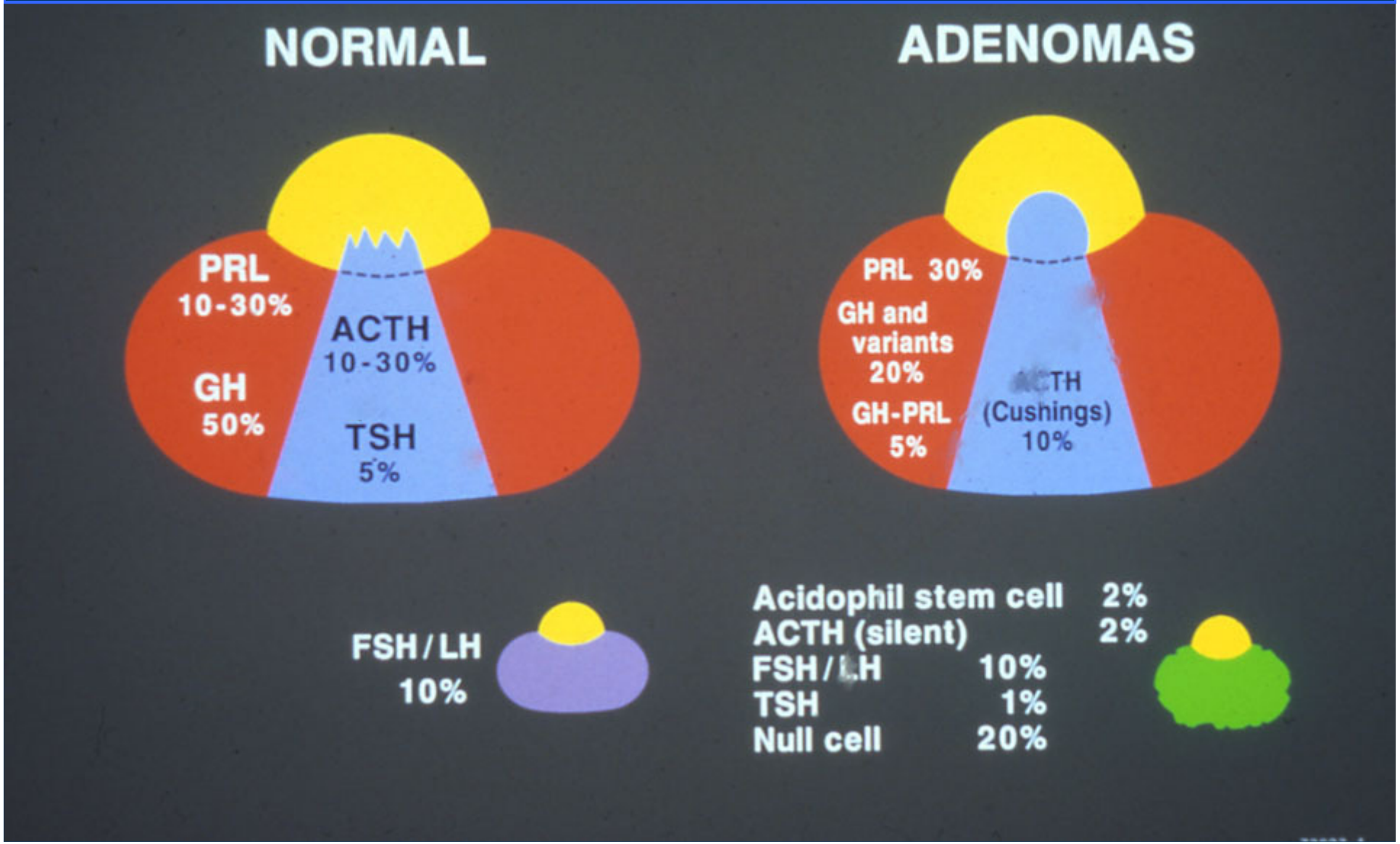
NORMAL
PRL
10-30%
GH
50%
ACTH
10-30%
TSH
5%
ADENOMAS
PRL 30%
GH and
variants
20%
GH-PRL
5%
ACTH
(Cushings)
10%
FSH/LH
10%
Acidophil stem cell 2%
ACTH (silent) 2%
FSH/LH 10%
TSH 1%
Null cell 20%

Adeno-Hipófise

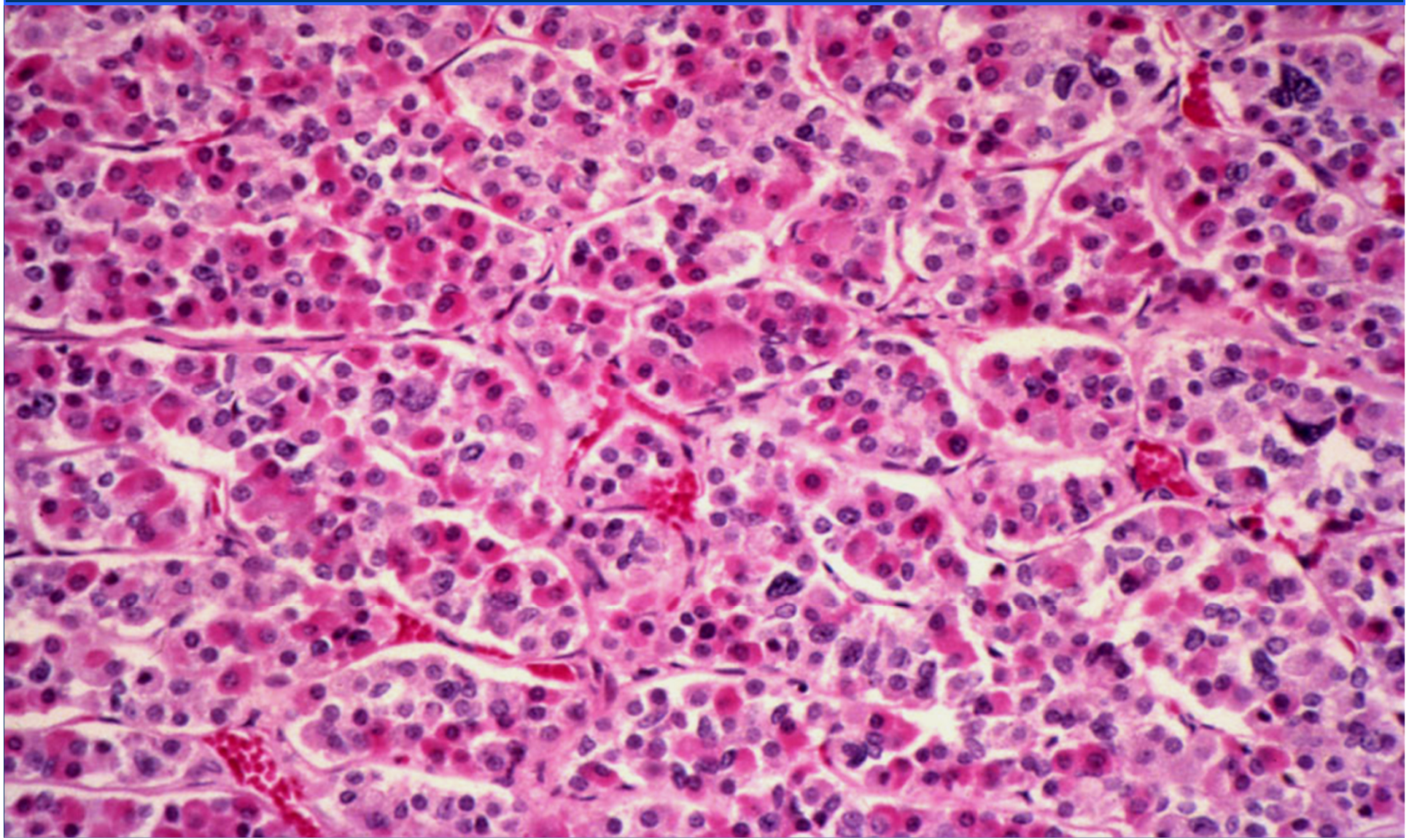

Tipos Celulares

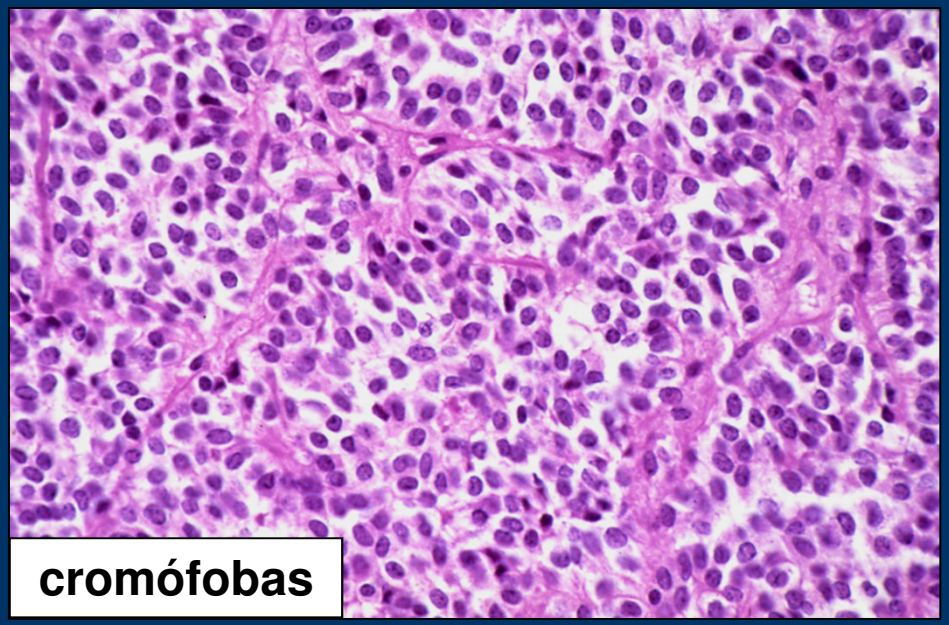

cromófobas

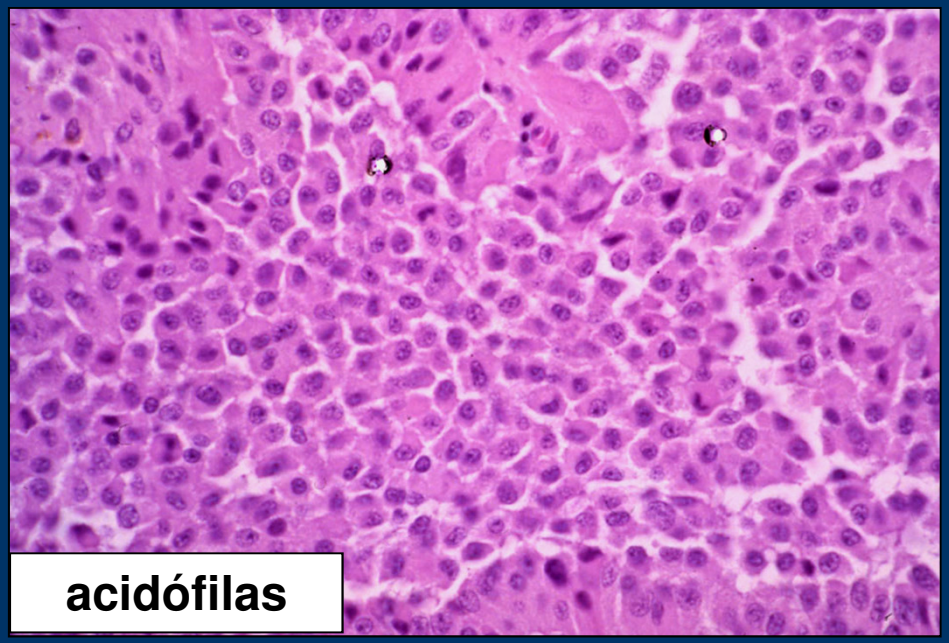

acidófilas

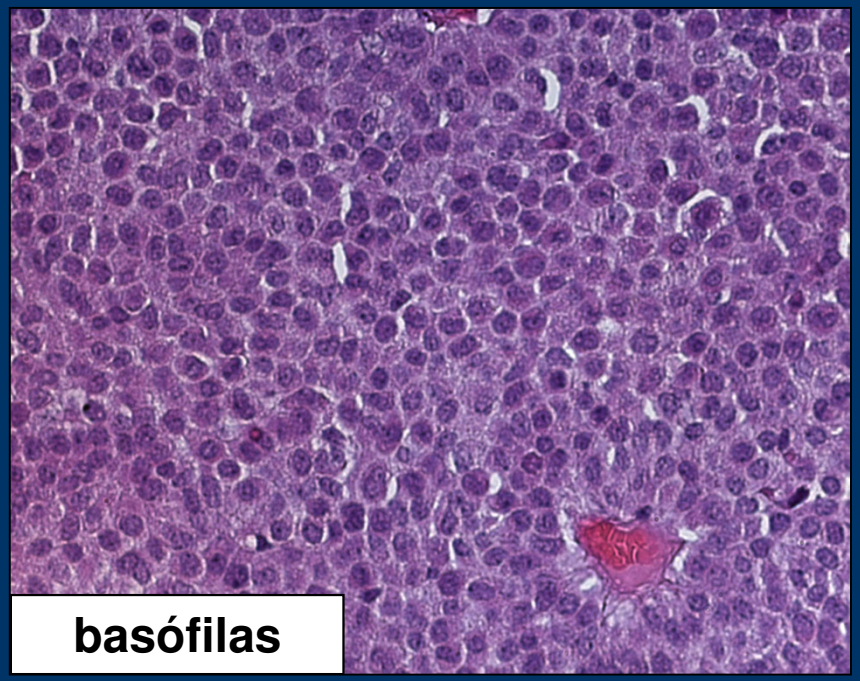

basófilas

Esfregaço

Proibido reprodução deste material

Adeno-Hipófise

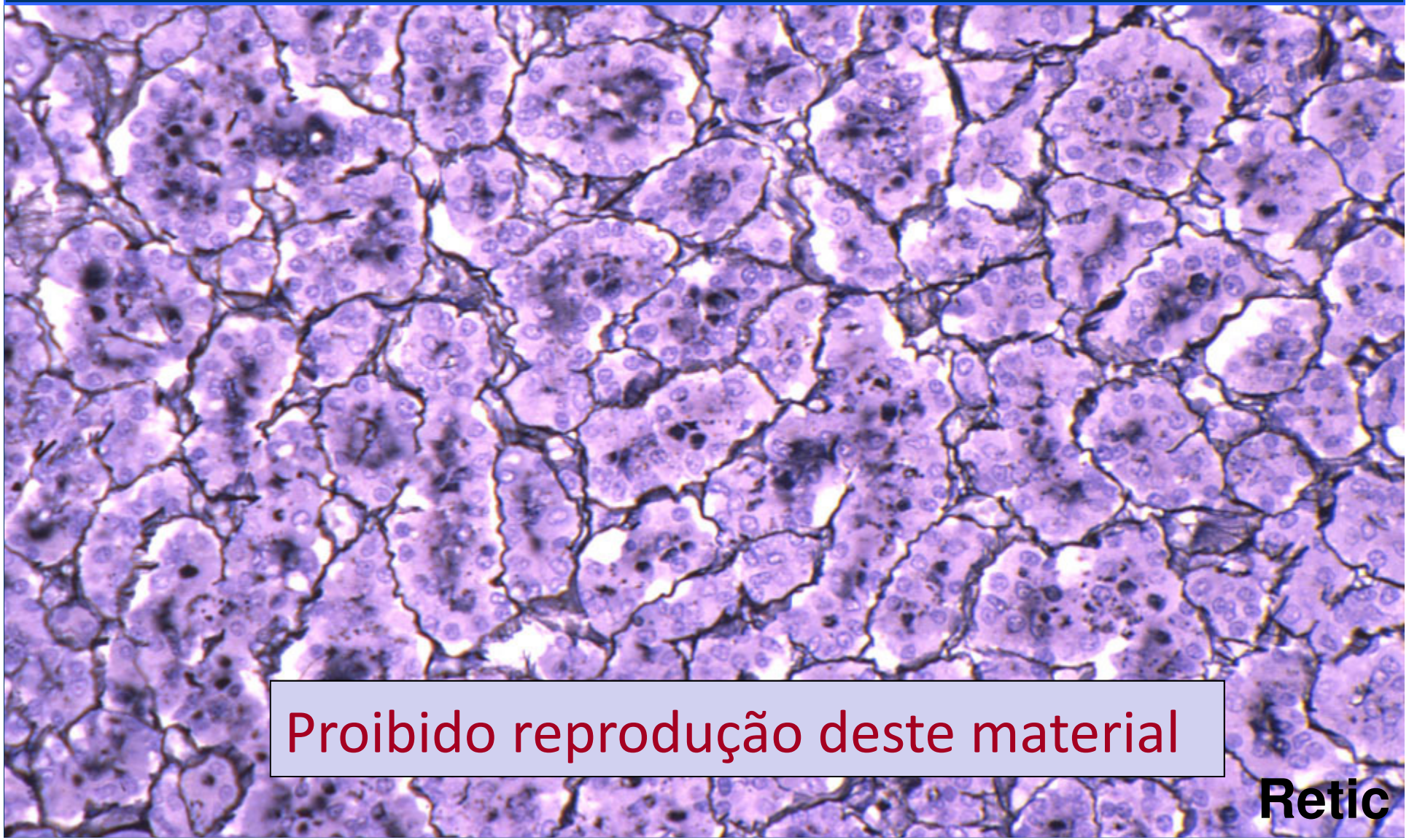

Proibido reprodução deste material

Adeno-Hipófise

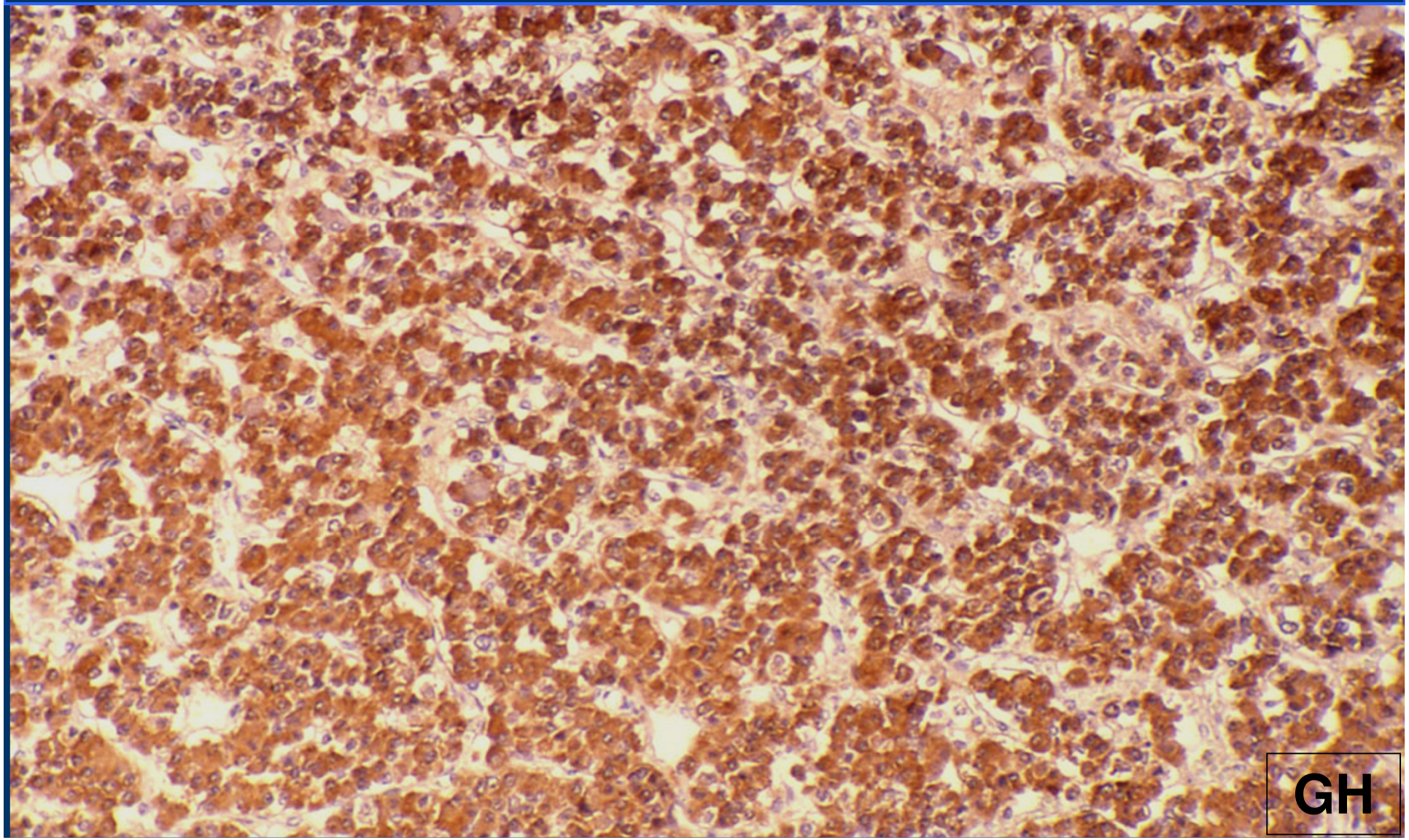

Neuro-Hipófise

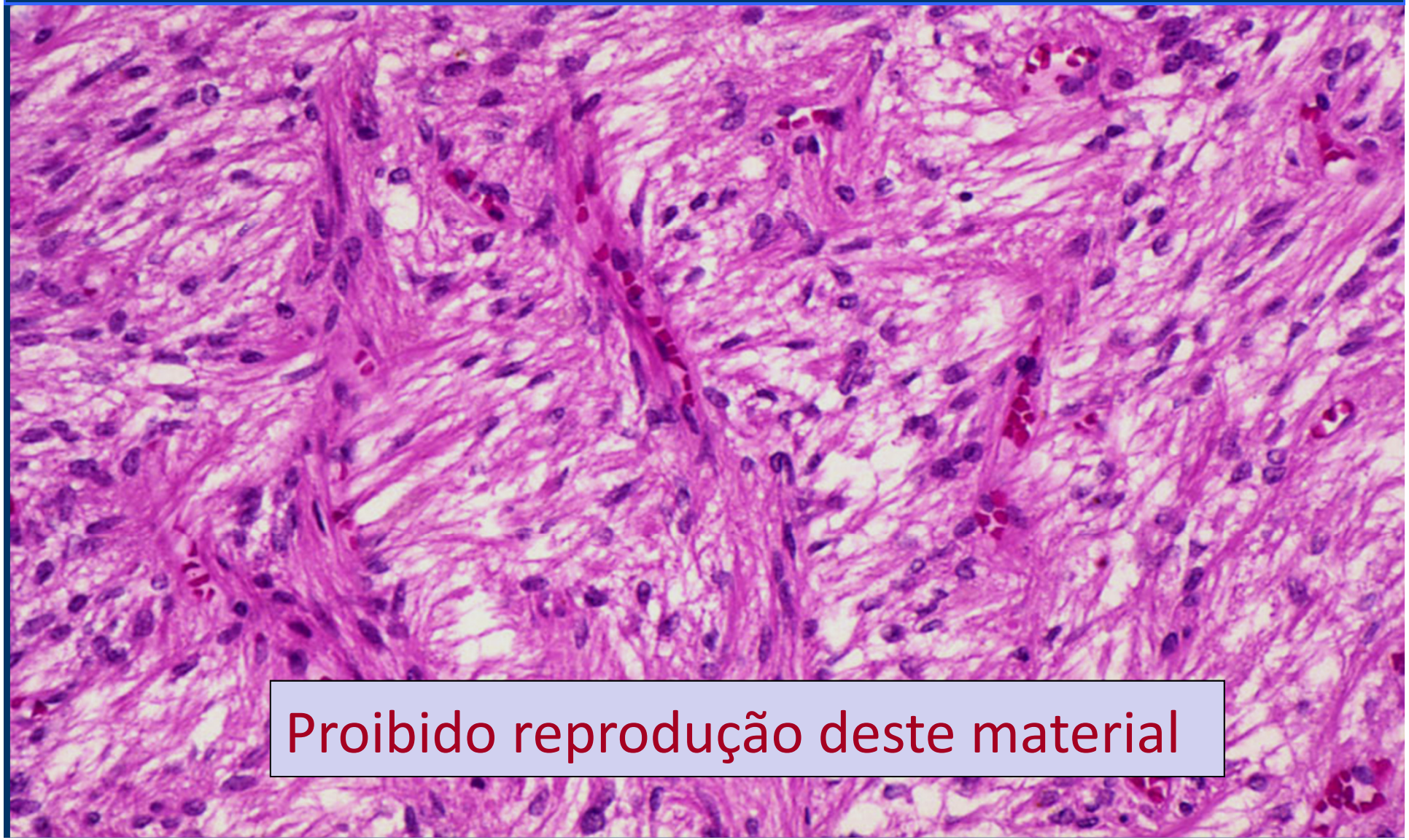

Proibido reprodução deste material

Patologia da Região Selar

1. Considerações Anatômicas e Funcionais
2. **Conceitos Fundamentais**
3. Hiperpituitarismo
4. Hipopituitarismo
5. Síndromes da Neuro-Hipófise
6. Tumores Hipotalâmicos Supra-Selares

Patologia da Região Selar

1. Considerações Anatômicas e Funcionais
2. Conceitos Fundamentais
3. **Hiperpituitarismo**
4. Hipopituitarismo
5. Síndromes da Neuro-Hipófise
6. Tum

Proibido reprodução deste material

Patologia Cirúrgica da Região Selar

1. Tumorações da Hipófise
2. Craniofaringiomas
3. Cistos de Rathke
4. Coristomas
5. Oncocitomas
6. Tumores de Células Granulares
7. Tumores de Células Germinativas
8. Astrocitomas Pilocíticos, Meningeomas
9. Lesões Inflamatórias
10. Metástases

Patologia Cirúrgica da Região Selar

1. **Tumorações da Hipófise**
2. Craniofaringiomas
3. Cistos de Rathke
4. Coristomas
5. Oncocitomas
6. Tumores de Células Granulares
7. Tumores de Células Germinativas
8. Astrocitomas Pilocíticos, Meningiomas
9. Lesões Inflamatórias
10. Metástases

1. Tumorações da Hipófise

Hiperplasias x Adenomas

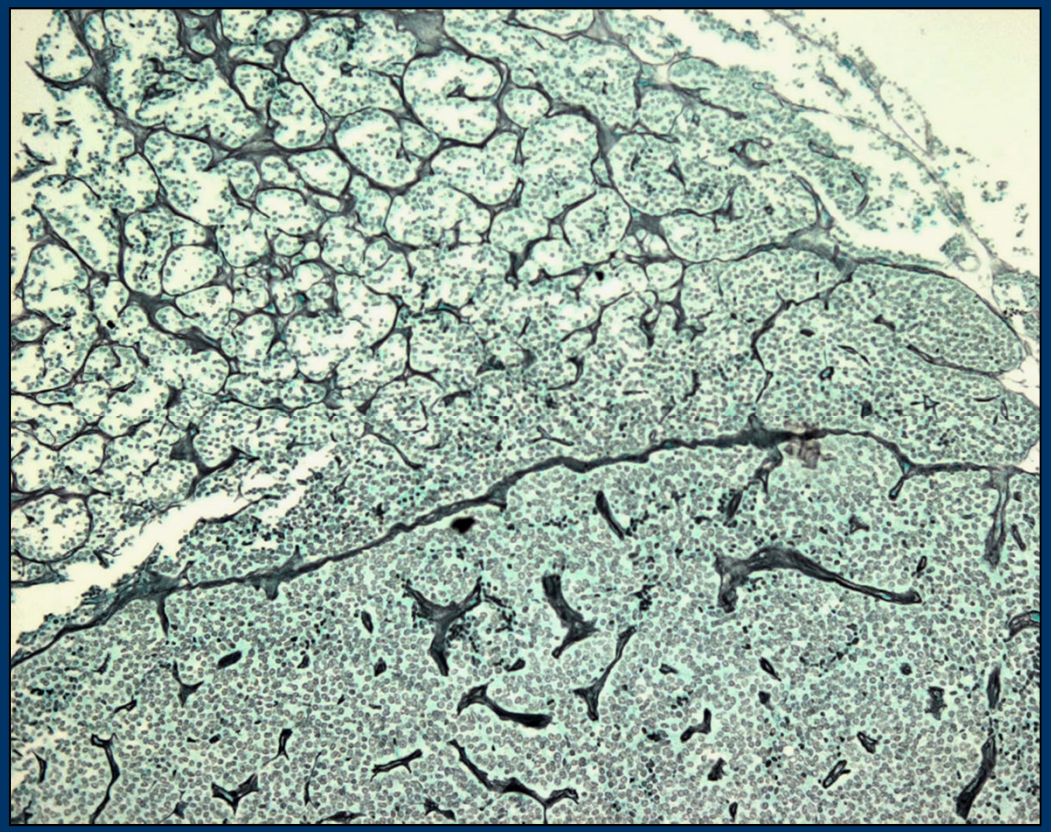

Esfregaço - Adenoma

Proibido reprodução deste material

Retículo nos Adenomas

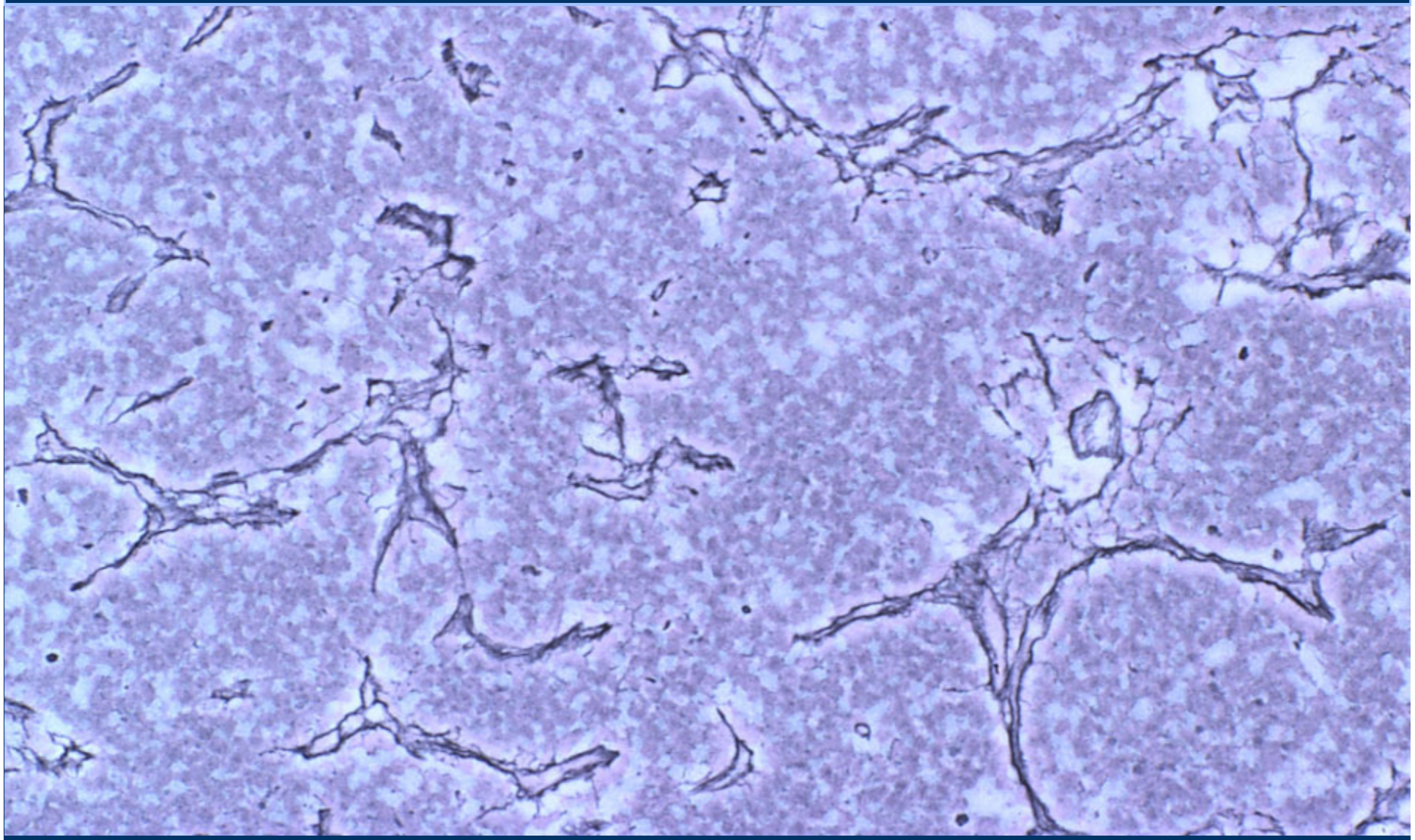

1. Tumorações da Hipófise

- Hiperplasias
- Adenomas hipofisários
- Adenomas atípicos
- Carcinomas

Hiperplasia da Pituitária

PRL cell

Gravidez

Reposição de estrógenos

Hipotireoidismo (via TRH)

GH cell

Hamartoma hipotalâmico (GHRH)

Neoplasias neuroendócrinas (GHRH)

ACTH

Neoplasias neuroendócrinas (CRH)

LH / FSH

Síndromes de Klinefelter e Turner

TSH

Hipotiroidismo

Hiperplasia da Pituitária

- Reversível
- Raramente transformação em Adenoma
- Produção de *releasing factors* hipotalâmicos ou ectópicos
- Respostas fisiológicas: gravidez, falência de órgãos-alvo, estrógeno exógeno
- = hiperssecreção e hiperplasia dos tipos celulares afetados

Hiperplasia de Prolactinócitos

- Gravidez e lactação
  - Padrão difuso: 60-70% das células
  - Regressão incompleta
- Outras causas (*padrão nodular*)
  - Compressão/secção da haste hipofisária
  - Administração de estrógenos
  - Síndrome de Cushing (endorfinas)
  - Hipotireoidismo (TRH)
- Idiopáticas

PRL - Hiperplasia na Gravidez

Proibido reprodução deste material

PRL - Hiperplasia na Gravidez

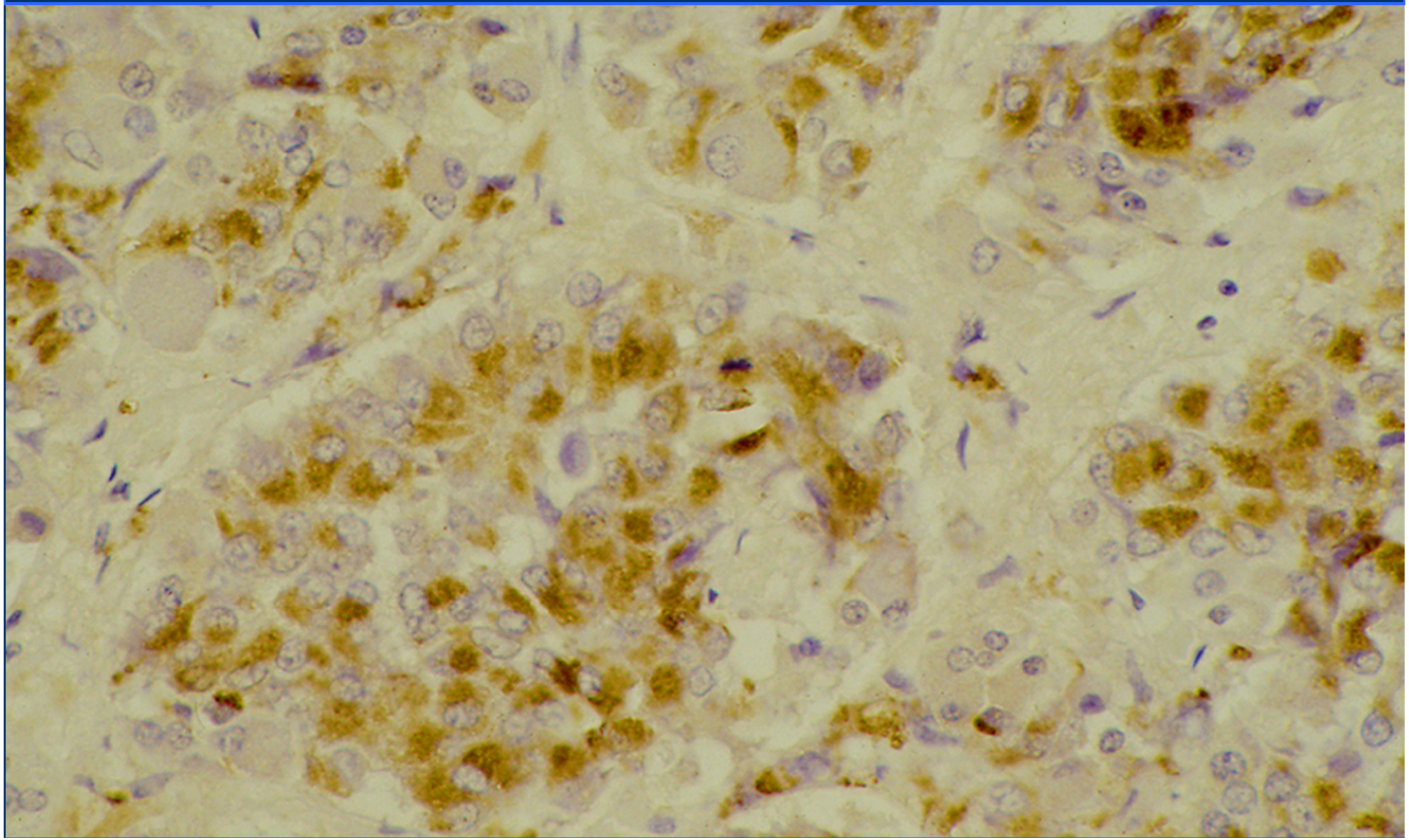

ACTH - Hiperplasia

Proibido reprodução deste material

ACTH - Hiperplasia



1. Tumorações da Hipófise

- Hiperplasias
- **Adenomas hipofisários**
- Adenomas atípicos
- Carcinomas

Proibido reprodução deste material

Adenomas da Hipófise

- São classificados de acordo com o perfil imuno-histoquímico das células neoplásicas

Adenomas da Hipófise

- Definição
  - *Proliferação monoclonal das células da adeno-hipófise*
- 15% dos Tu intracranianos sintomáticos
- Achado incidental: 15 - 25% das necropsias
- Produtores de hormônios
- Causa + comum de hiperpituitarismo
- Benignos, frequentemente invasivos
- Rara

Proibido reprodução deste material

Adenomas da Hipófise

- Definição
  - *Proliferação monoclonal das células da adeno-hipófise*
- 15% dos Tu intracranianos sintomáticos
- Achado incidental: 15 - 25% das necropsias
- Produtores de hormônios
- Causa + comum de hiperpituitarismo
- Benignos, frequentemente invasivos
- Raramente transformação malígna

Adenomas da Hipófise

- Definição
  - *Proliferação monoclonal das células da adeno-hipófise*
- 15% dos Tu intracranianos sintomáticos
- Achado incidental: 15 - 25% das necropsias
- Produtores de hormônios
- Causa + comum de hiperpituitarismo
- Benignos, frequentemente invasivos
- Rara

Proibido reprodução deste material

Adenomas da Hipófise

- Definição
  - *Proliferação monoclonal das células da adeno-hipófise*
- 15% dos Tu intracranianos sintomáticos
- Achado incidental: 15 - 25% das necropsias
- Produtores de hormônios
- Causa + comum de hiperpituitarismo
- Benignos, frequentemente invasivos
- Raramente transformação malígna

Adenomas da Hipófise

- **Patogênese**
  - **Mutações da proteína G (*subunidade-α*)**
  - Perda da atividade GTPase intrínsica
  - *gsp* oncogene: 40% Adenomas GH+
- **Proteína G**
  - Transdutor de sinais
  - Receptores de superfície – efetores intracelulares – 2nd mensageiro - síntese proteica/proliferação
  - Receptor (GHRH) – adenil-ciclase – AMPc

Adenomas da Hipófise

- **MEN-1: 3 Ps**
  - Pituitária, Pâncreas, Paratireóide (11q13)
  - Pituitária:
    - Prolactinoma, GH+
  - Tumores endócrinos do pâncreas
    - Maior morbiletalidade
    - Funcionais ou não: Síndrome de Zollinger-Ellison (gastrinoma); Insulinomas (hipoglicemia)
  - Hiperparatireoidismo 1º
    - Hiperplasias, Adenomas

Neoplasia Endócrina Múltipla

- **MEN-2A**
  - Ca Medular da Tireóide, Feocromocitoma (40%-50%), Hiperplasia da Paratireóide
- **MEN-2B**
  - Ca Medular da Tireóide geralmente multifocal, Feocromocitoma

Microadenoma

< 10 mm

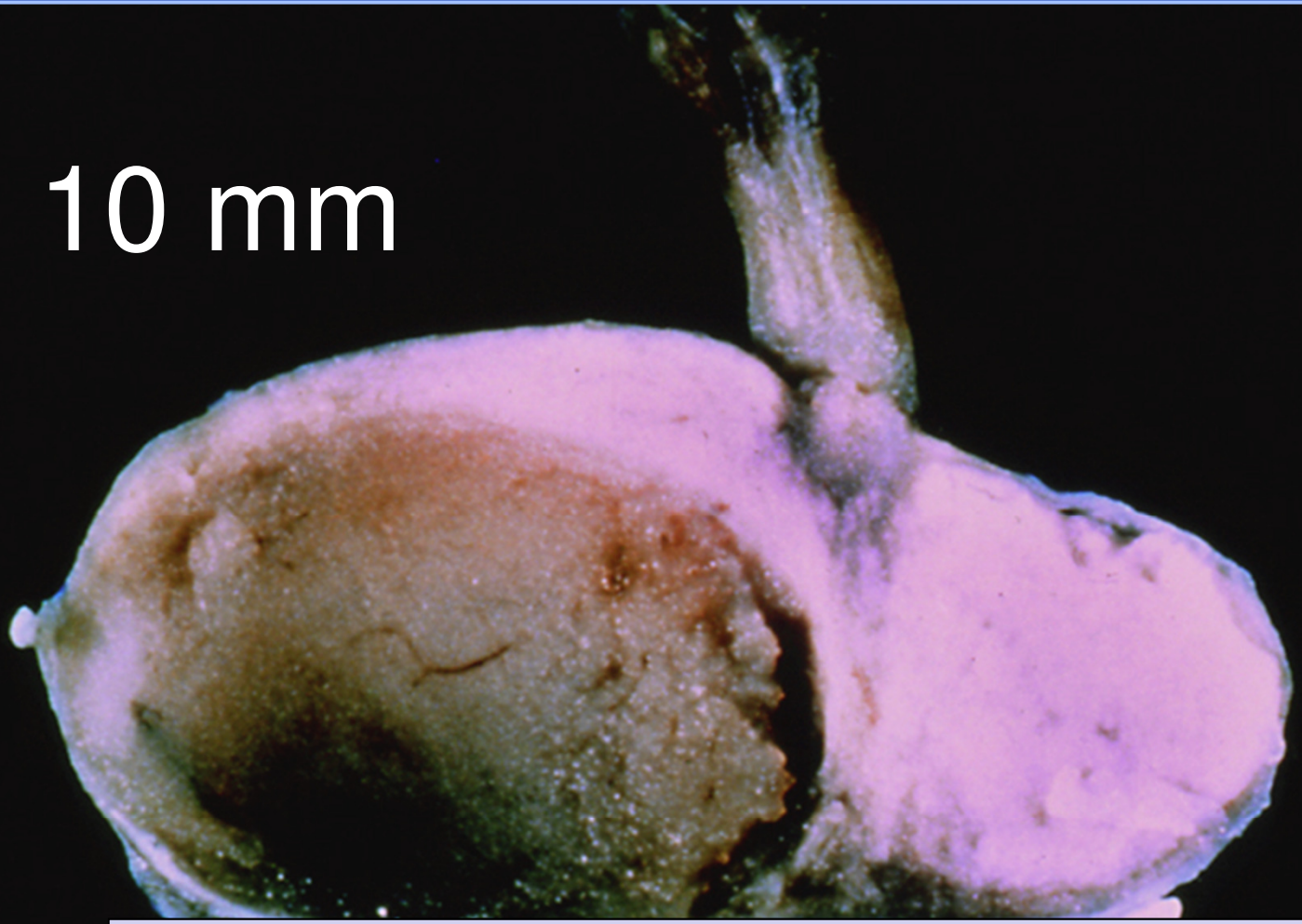

Proibido reprodução deste material

Microadenoma

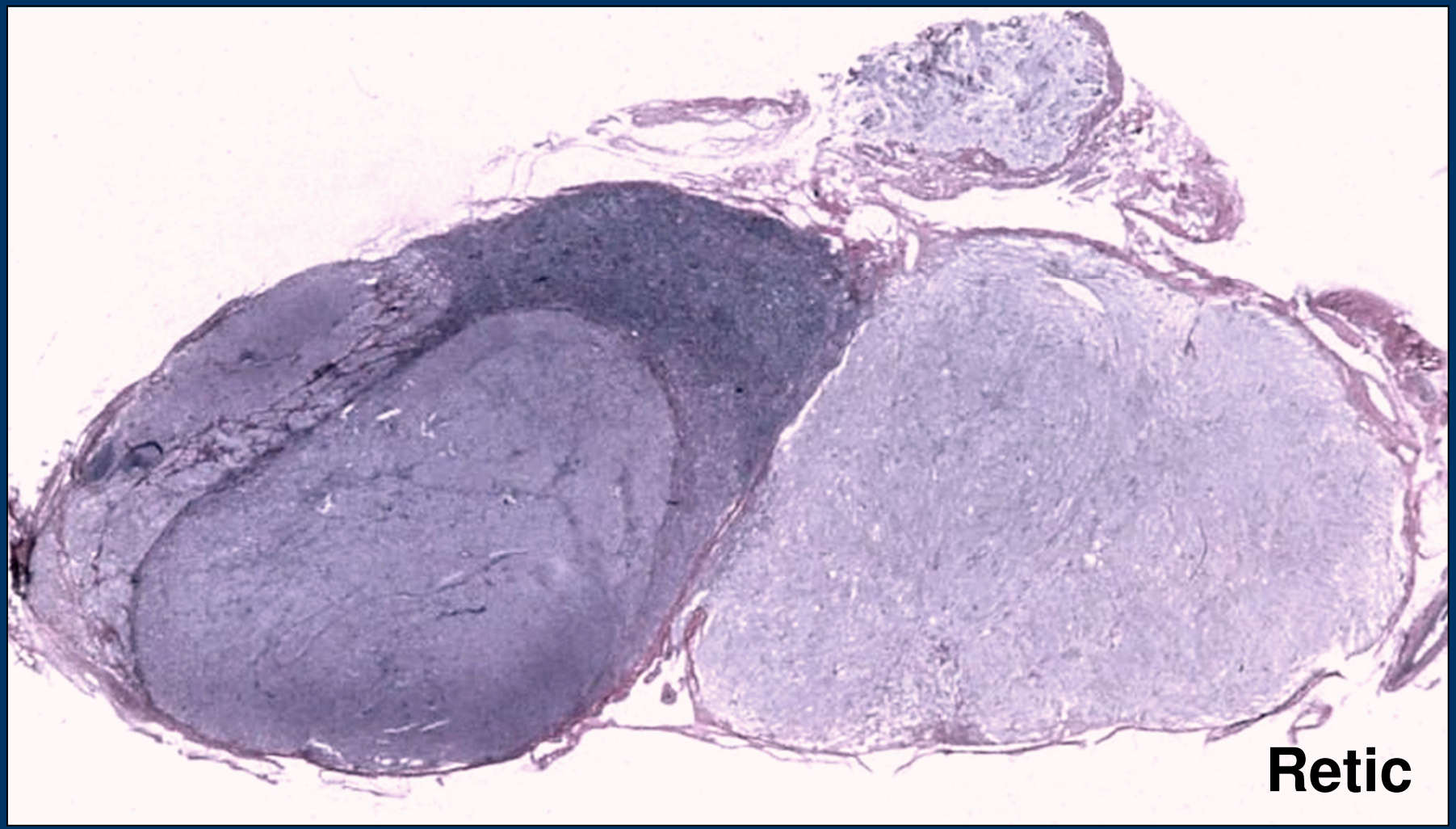

Microadenoma

Macroadenoma

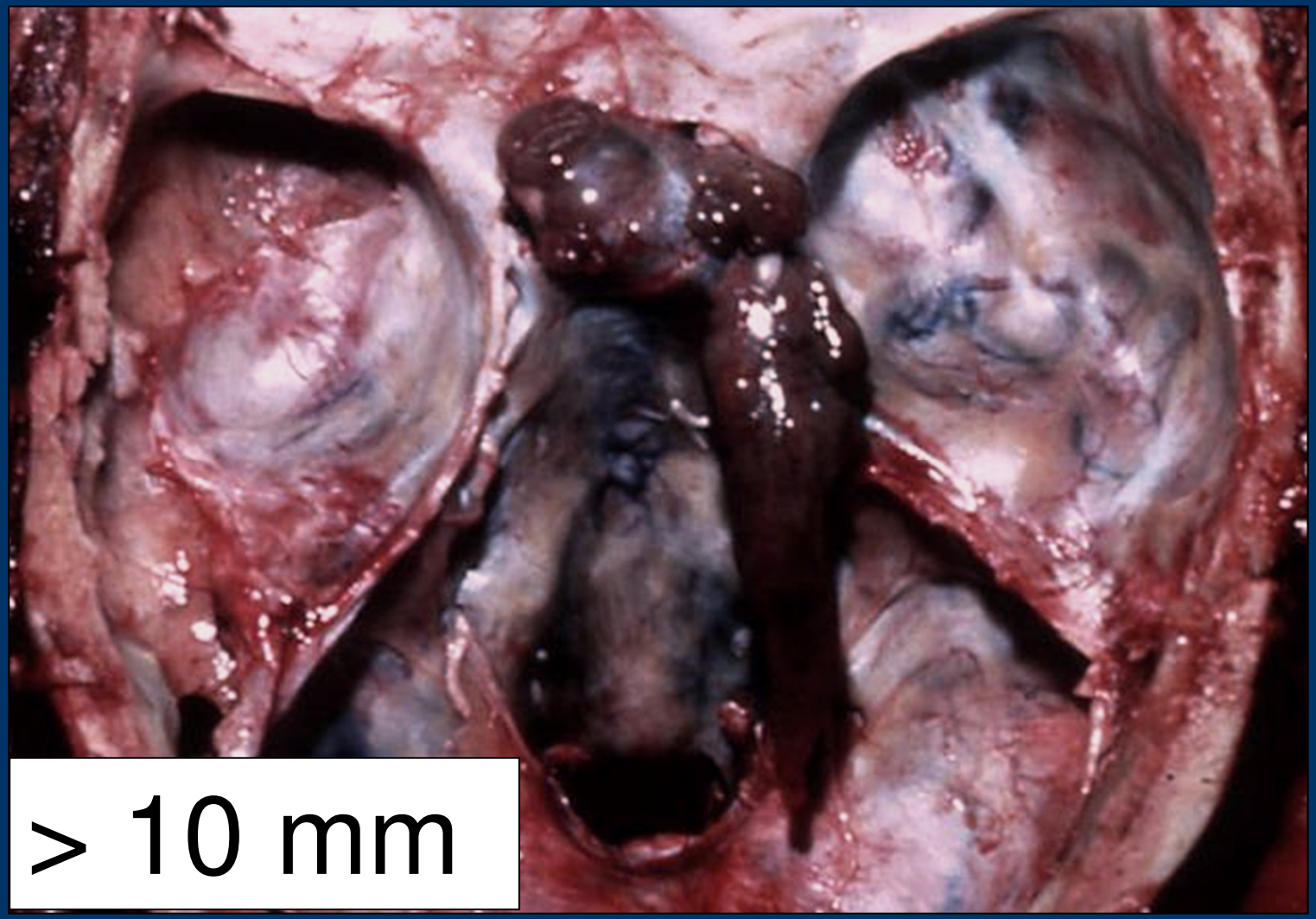

Macroadenoma

Adenomas

Hormônio	Manifestação Clínica
GH*	Acromegalia/Gigantismo
PRL*	Amenorréia/Galactorréia Hipogonadismo (♂)
ACTH*	Síndrome de Cushing
LH / FSH*	Hipogonadismo / Assintomático
TSH*	Hipertireoidismo / Assintomático
Subunidade-α*	Assintomático

* Hipopituitarismo

Adenomas

Efeito Expansivo

- Hipófise: Hipopituitarismo
- Haste Hipofisária*: Hiperprolactinemia
- SNC: Sintomas neurológicos / visuais

* Raramente Diabetes Insipidus

Classificação dos Adenomas Cirúrgica/Radiológica

A) Localização

1. Intra-selar
2. Extra-selar (supra-selar, seios esfenoidal e cavernoso, nasofaringe)
3. Ectópica

B) Tamanho

1. Microadenomas (< 10 mm)
2. Macroadenomas (> 10 mm)

A) Padrão de Crescimento

1. Expansivo
2. Invasivo (dura-máter, osso, nervos, vasos, cérebro)
3. Metastático (cranioespinhal, sistêmico)

Classificação Radiológica

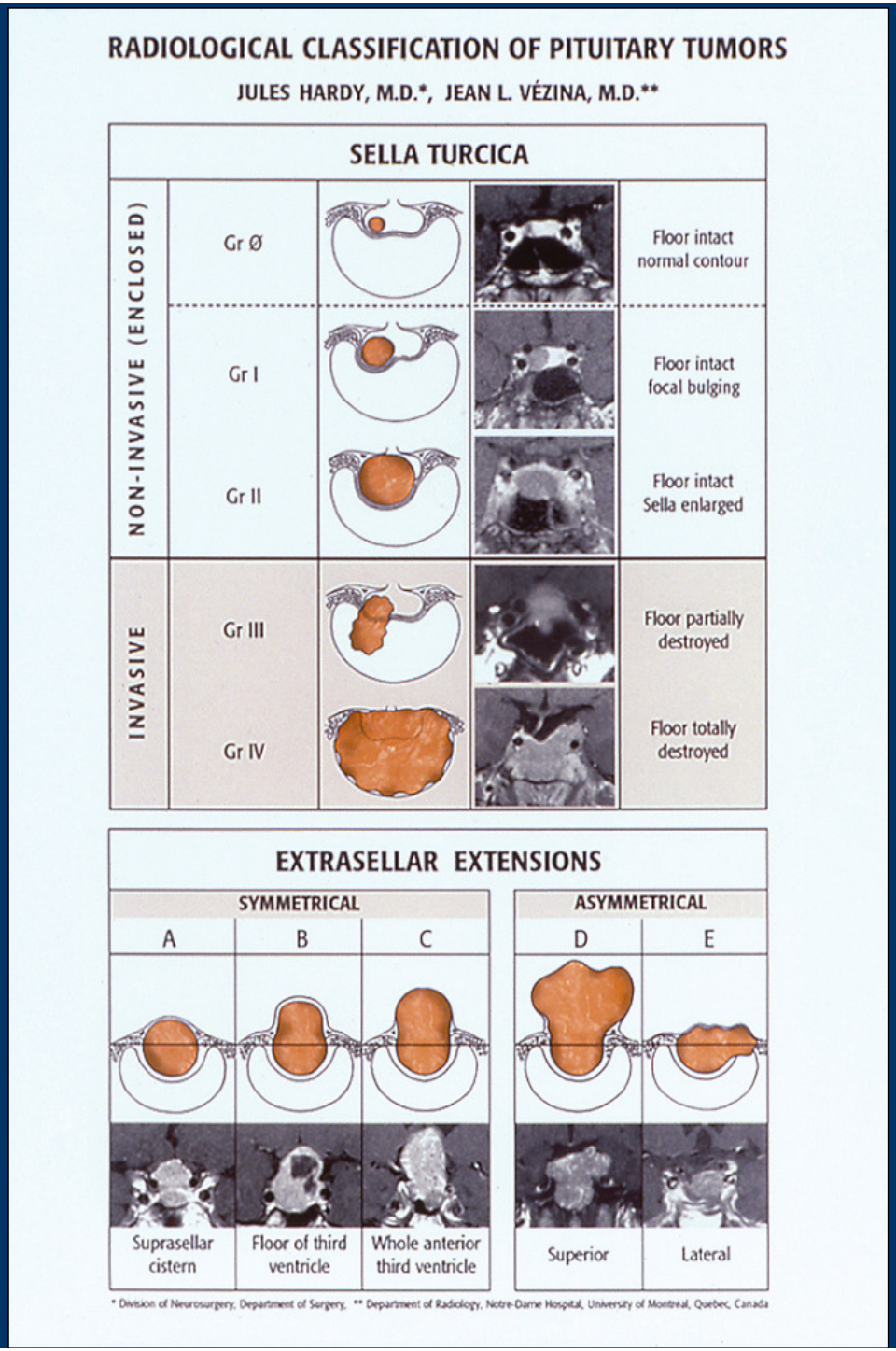

Classificação dos Tumores da Adenoipófise, OMS

I. Adenomas

II. Adenomas Atípicos

III. Carcinomas

Classificação dos Tumores da Adeno-Hipófise, OMS

I. **Adenomas**

II. Adenomas Atípicos

III. Carcinomas

Adenomas

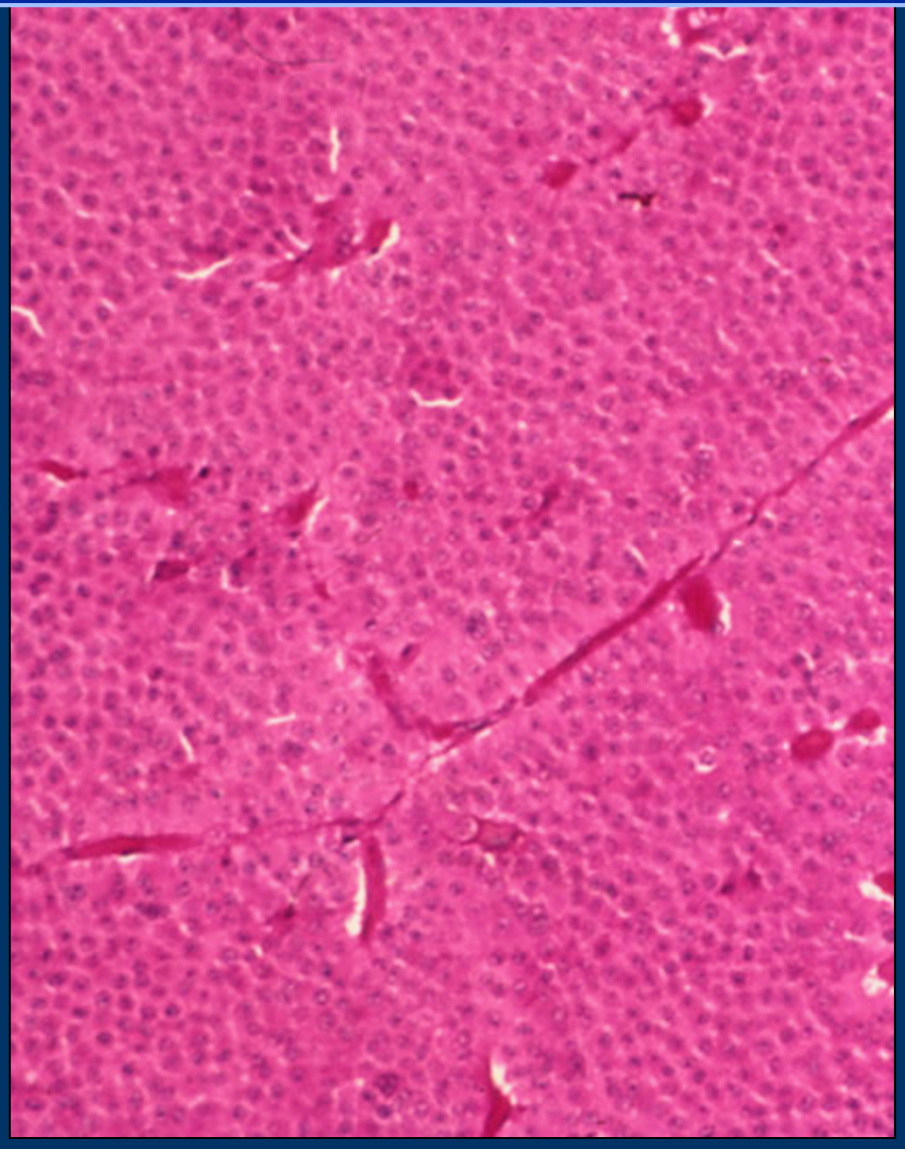

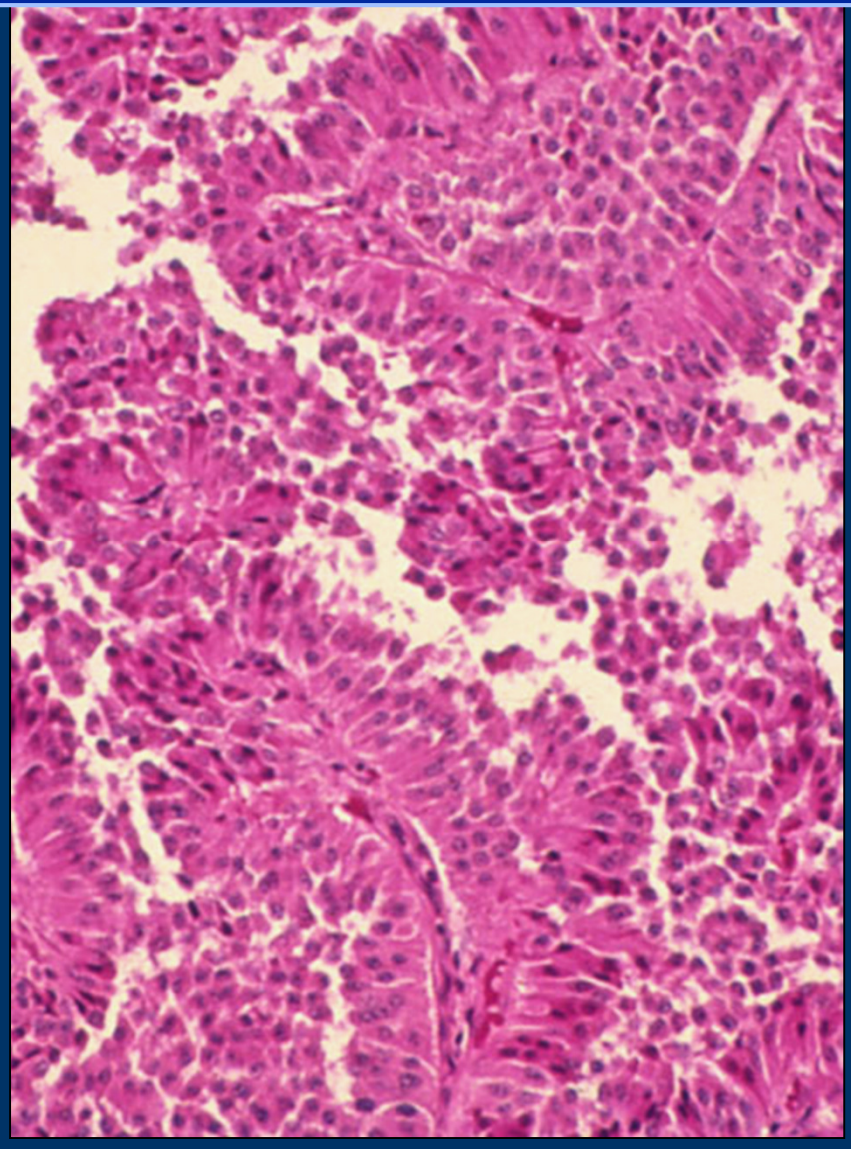

Adenomas

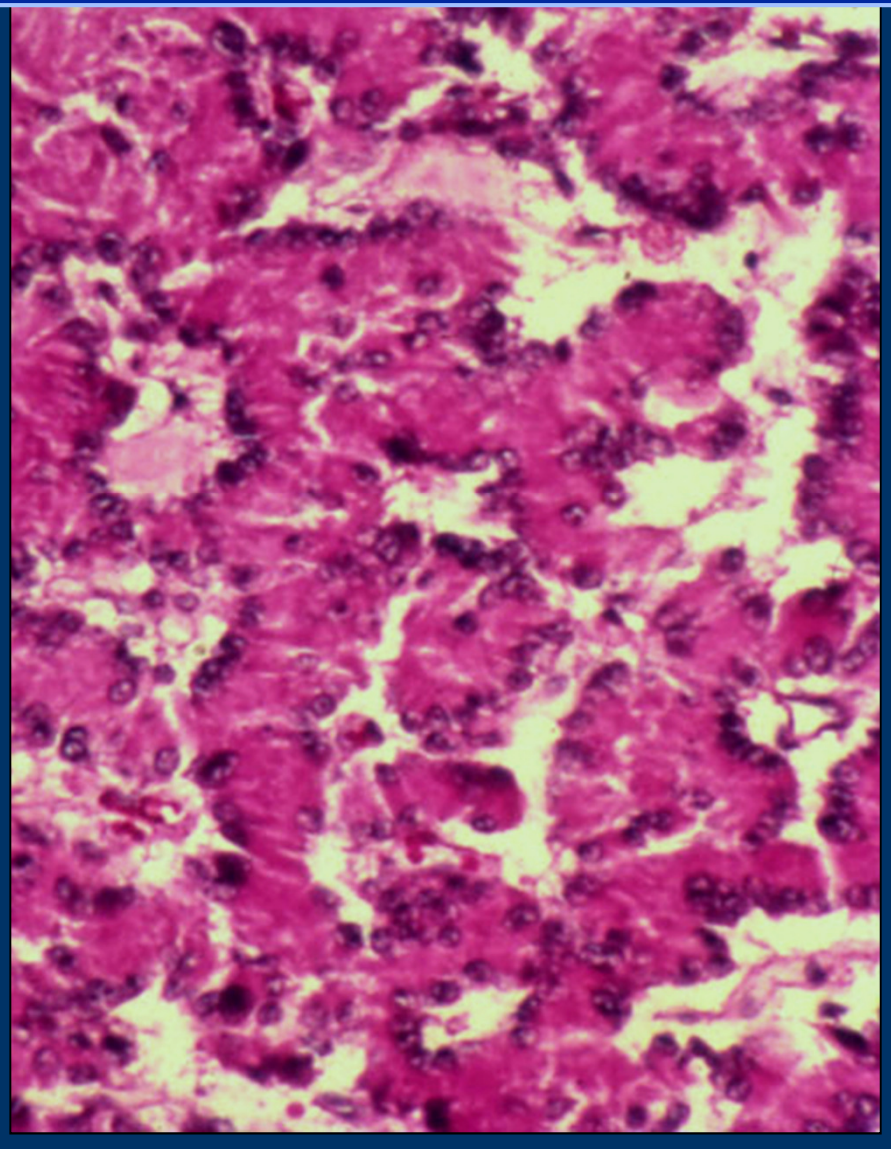

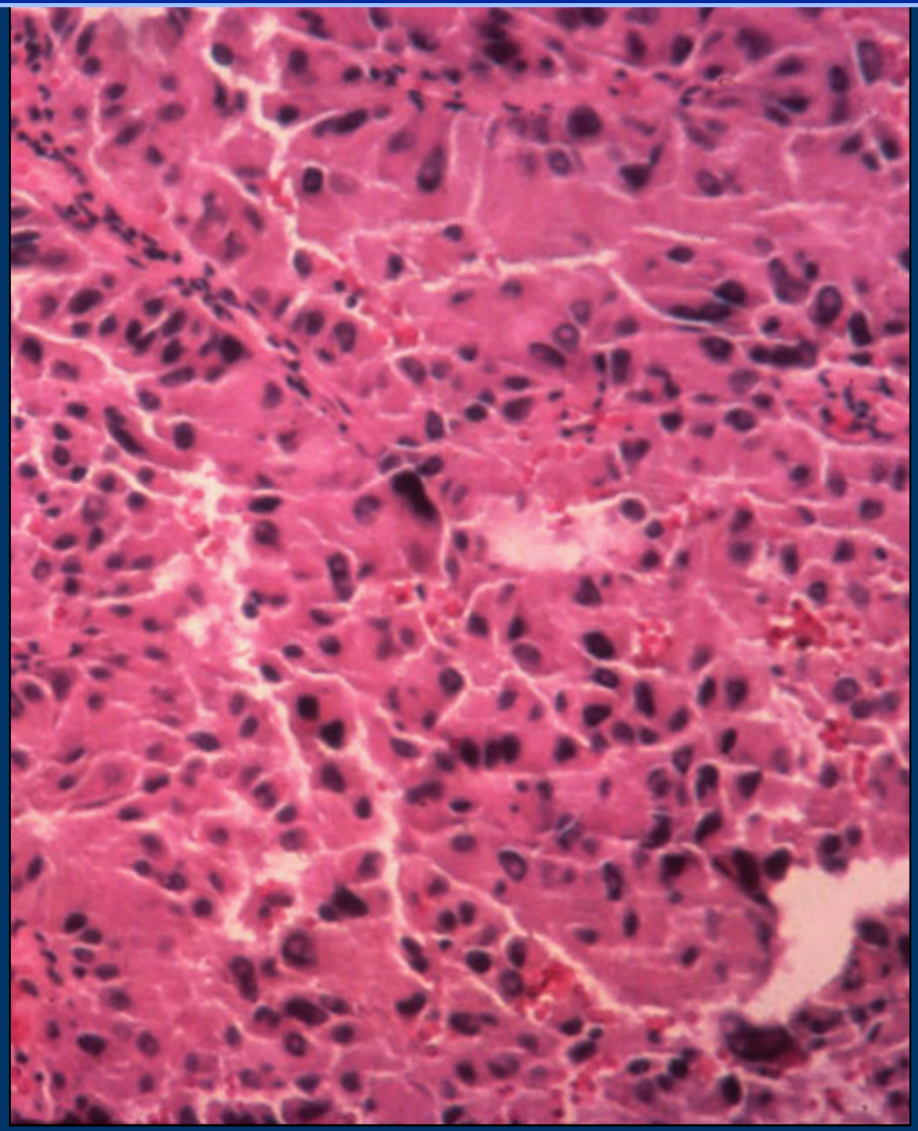

LH / FSH Adenoma

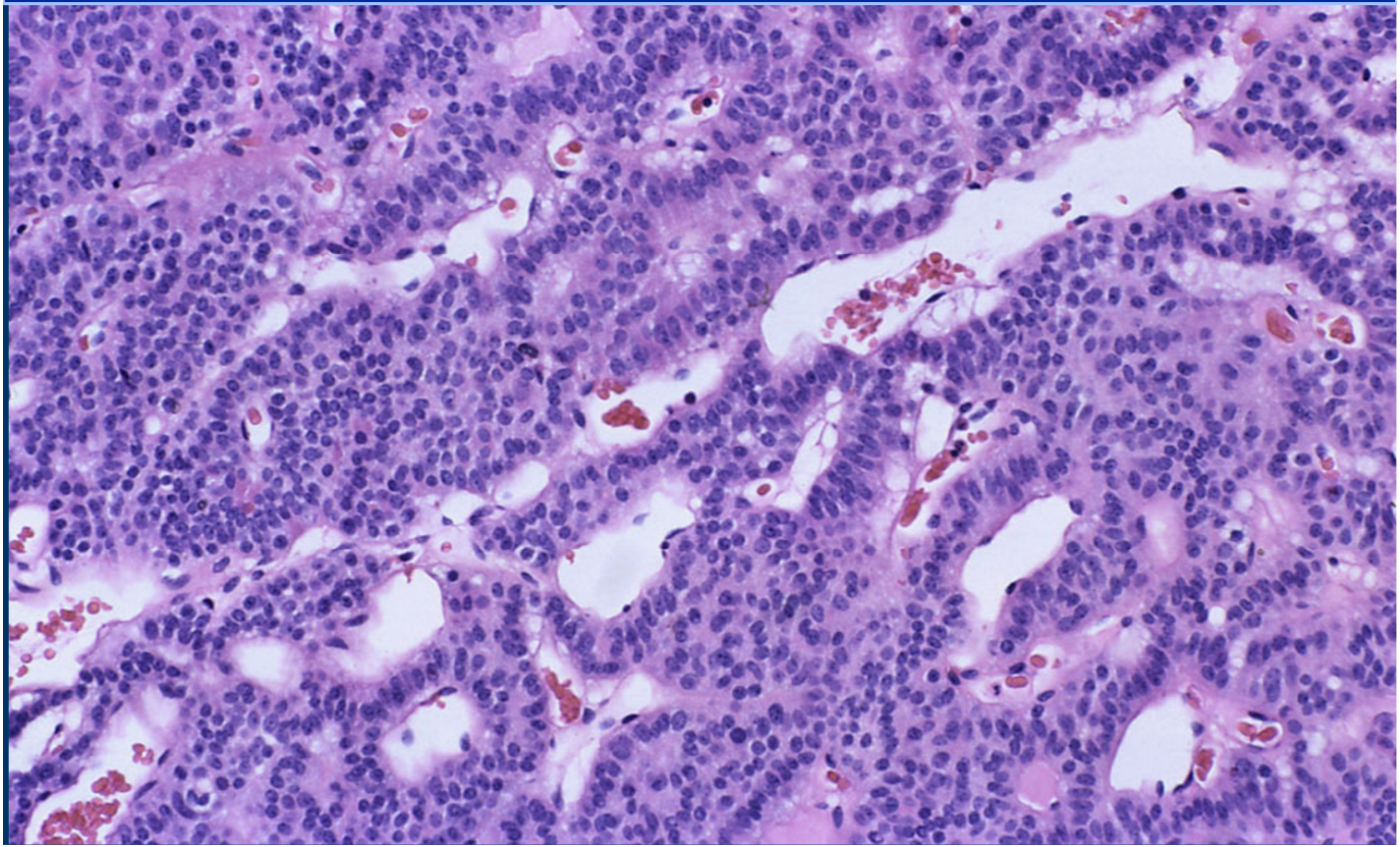

- **Prolactinomas**
  - *Causa + frequente de hiperPRL*
  - *♀, 20 – 40 anos*
  - *Calcificação distrófica*
  - *[PRL]sérica: tende a correlacionar com o tamanho do tumor*
  - *Hiperprolactinemia (Tratamento:DOPA agonista + cirurgia*
    - *Amenorréia, galactorréia, perda da libido, infertilidade*
      - *Drogas: Fenotiazínicos, Haloperidol (antagonista DOPAr); Reserpina (inibe estocagem DOPA)*
      - *Estrógenos externos, Insuf. Renal, HipoTireidismo*

Adenomas da Hipófise

- **Somatotróficos**
  - Mutações Proteína G
  - GH – IGF-1 ou somatomedina-C
  - *Teste da supressão de GH pela glicose*
  - Hiper-secreção de GH
    - Gigantismo
    - Acromegalia
    - Hiperglicemia

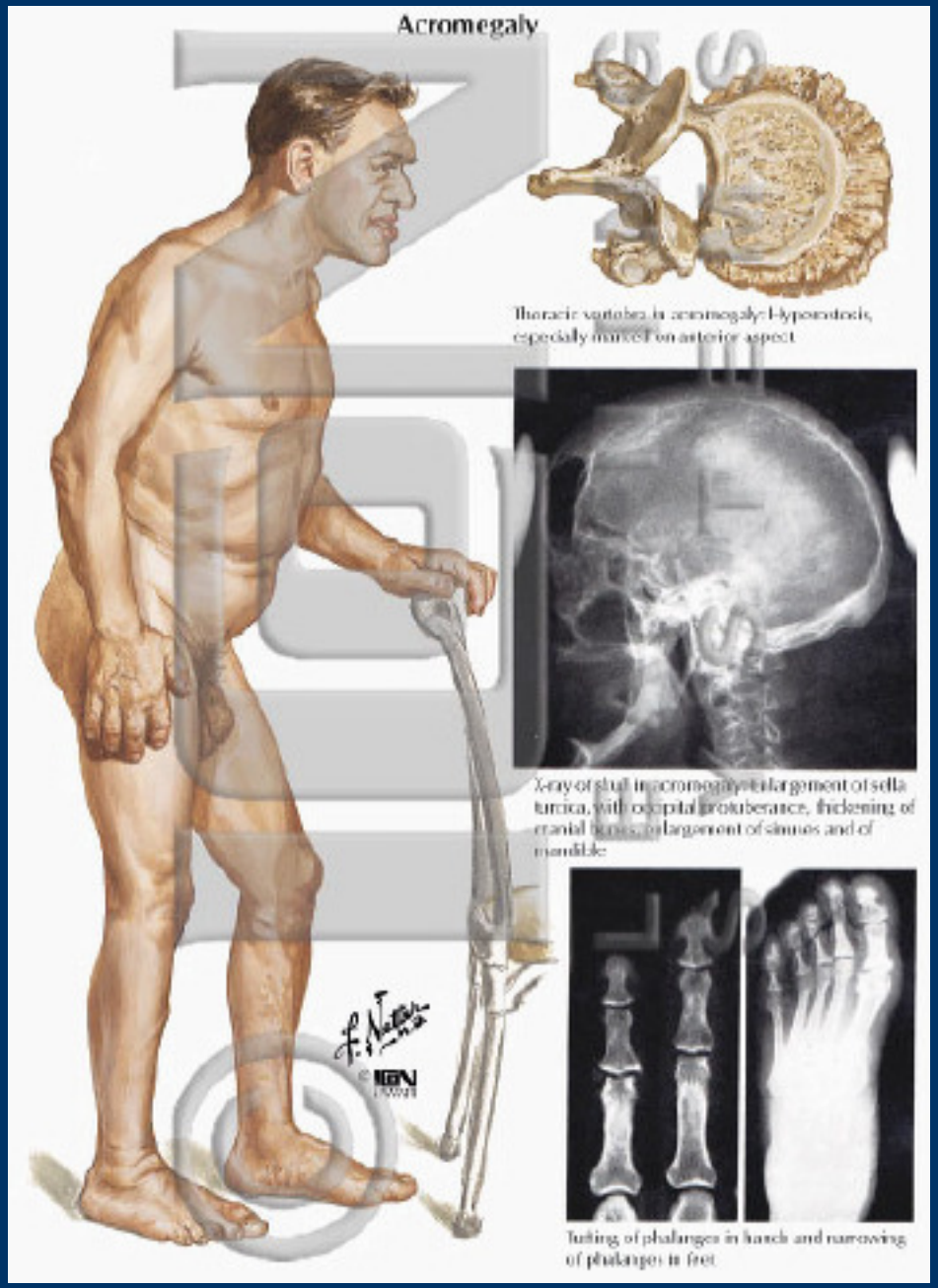
Acromegaly
Thoracic vertebra in acromegaly: hyperostosis, especially marked on anterior aspect
X-ray of skull in acromegaly: enlargement of sella turcica, with occipital protuberance, thickening of cranial bones, enlargement of sinuses and of mandible
Tufting of phalanges in hands and narrowing of phalanges in feet

Critérios de Invasão nos Adenomas da Hipófise

- Microscópico
- Neuroimagem
- Cirúrgico

Critérios de Invasão nos Adenomas da Hipófise

- Microscópico **NÃO**
- Neuroimagem
- Cirúrgico

Proibido reprodução deste material

Apoplexia nos Adenomas

Apoplexia nos Adenomas

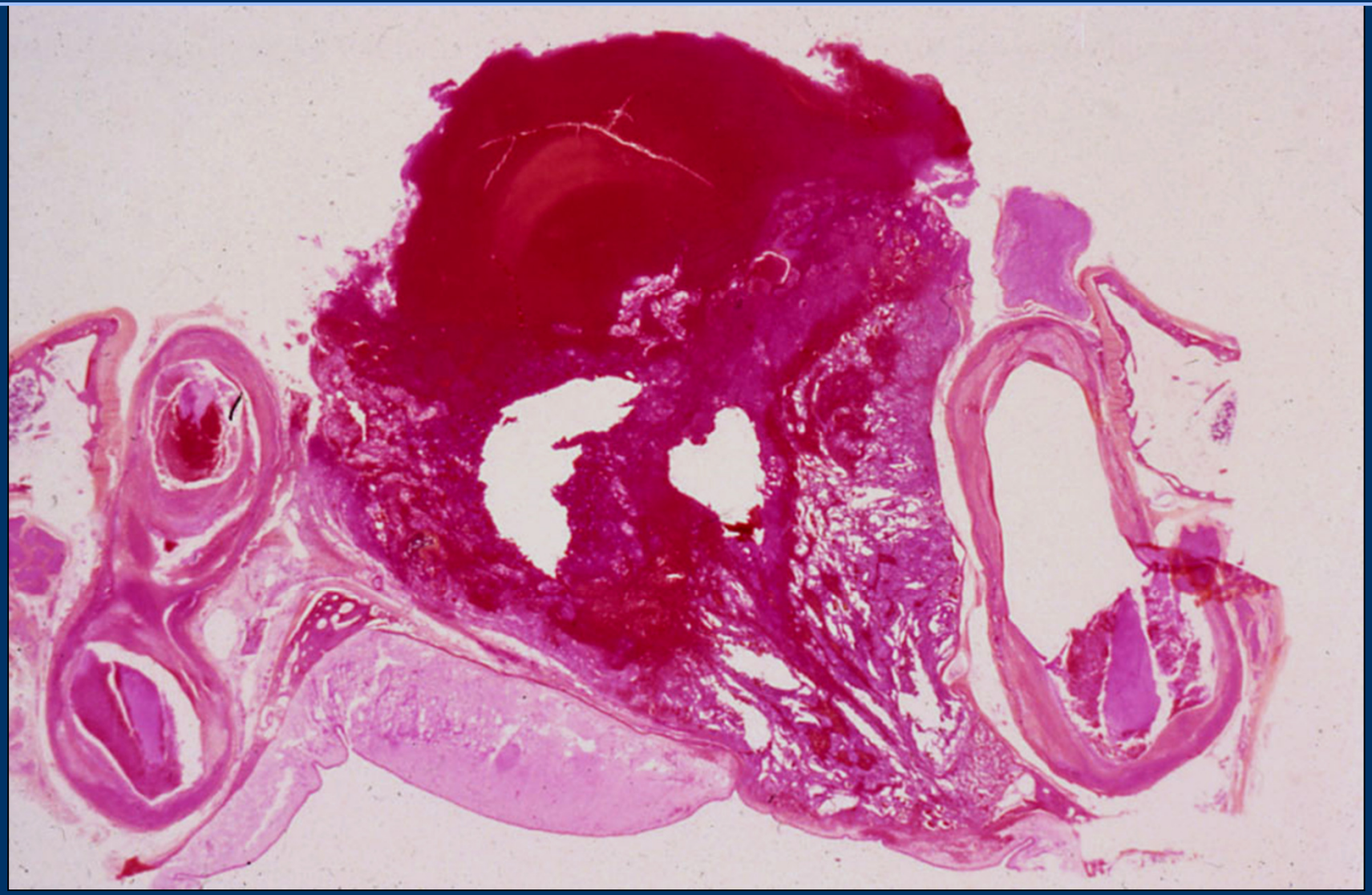

Apoplexia nos Adenomas

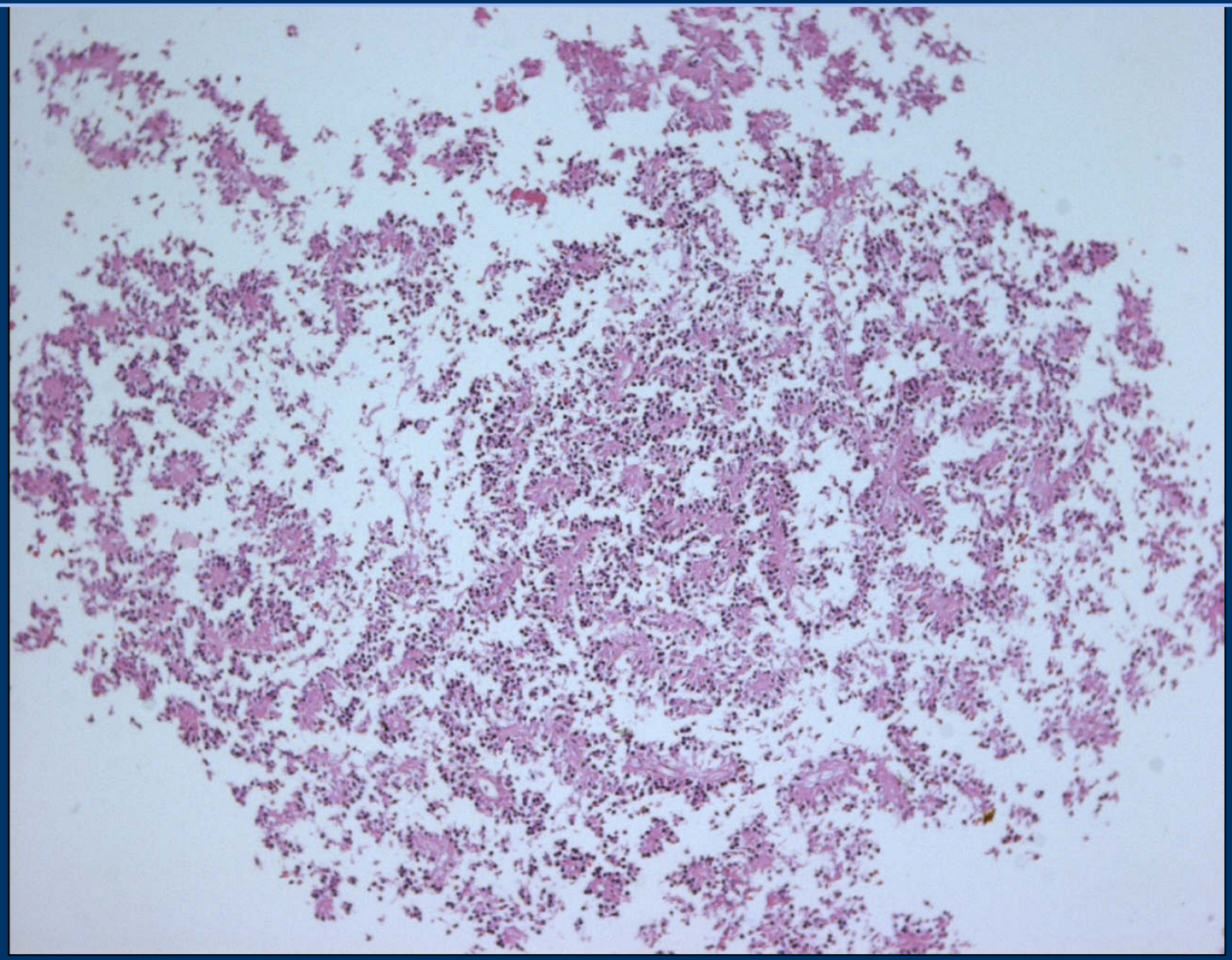

Apoplexia nos Adenomas

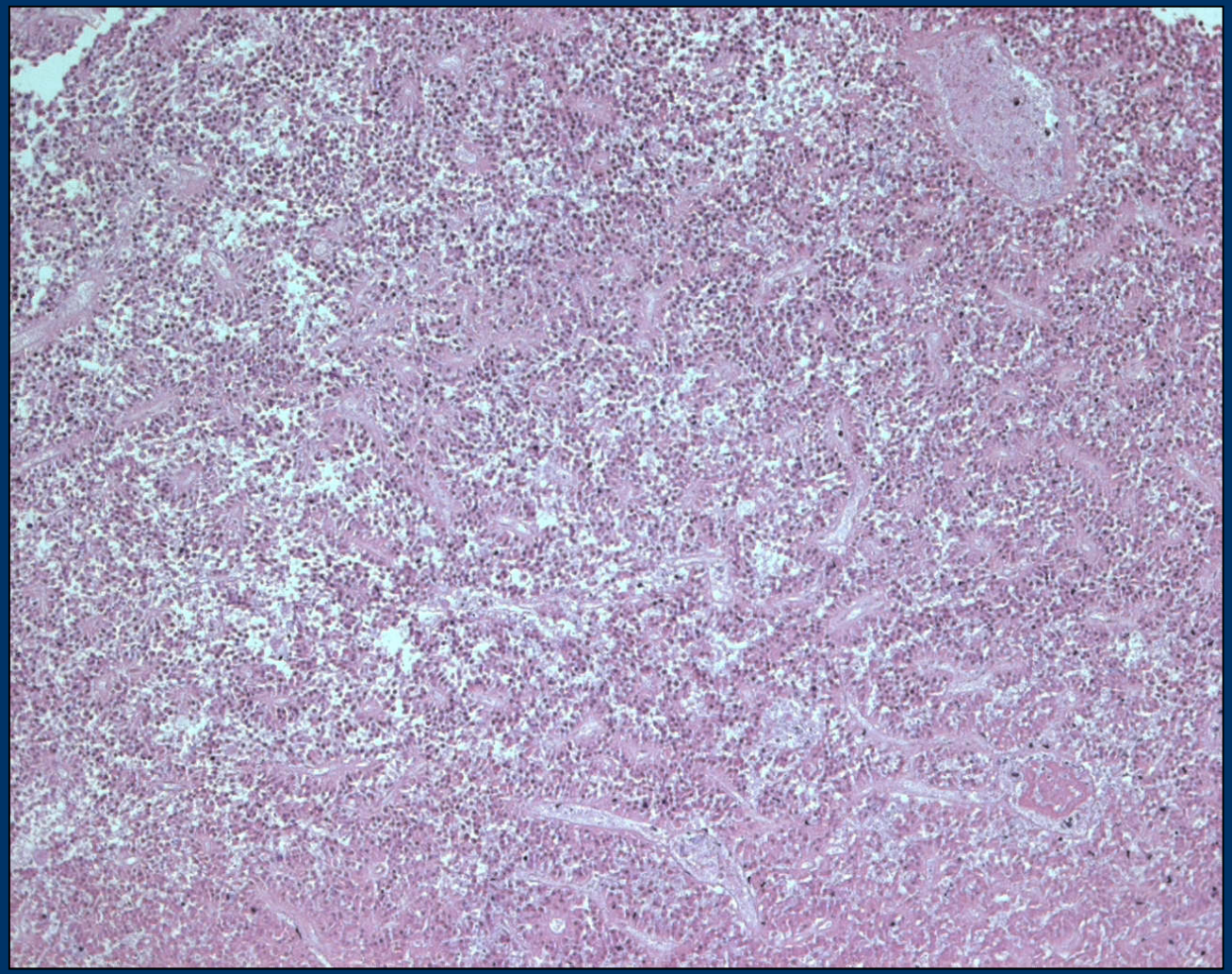

Apoplexia nos Adenomas

- Infartos hemorrágicos nos adenomas

Proibido reprodução deste material

Carcinóide Pulmonar
Produtor de GRH

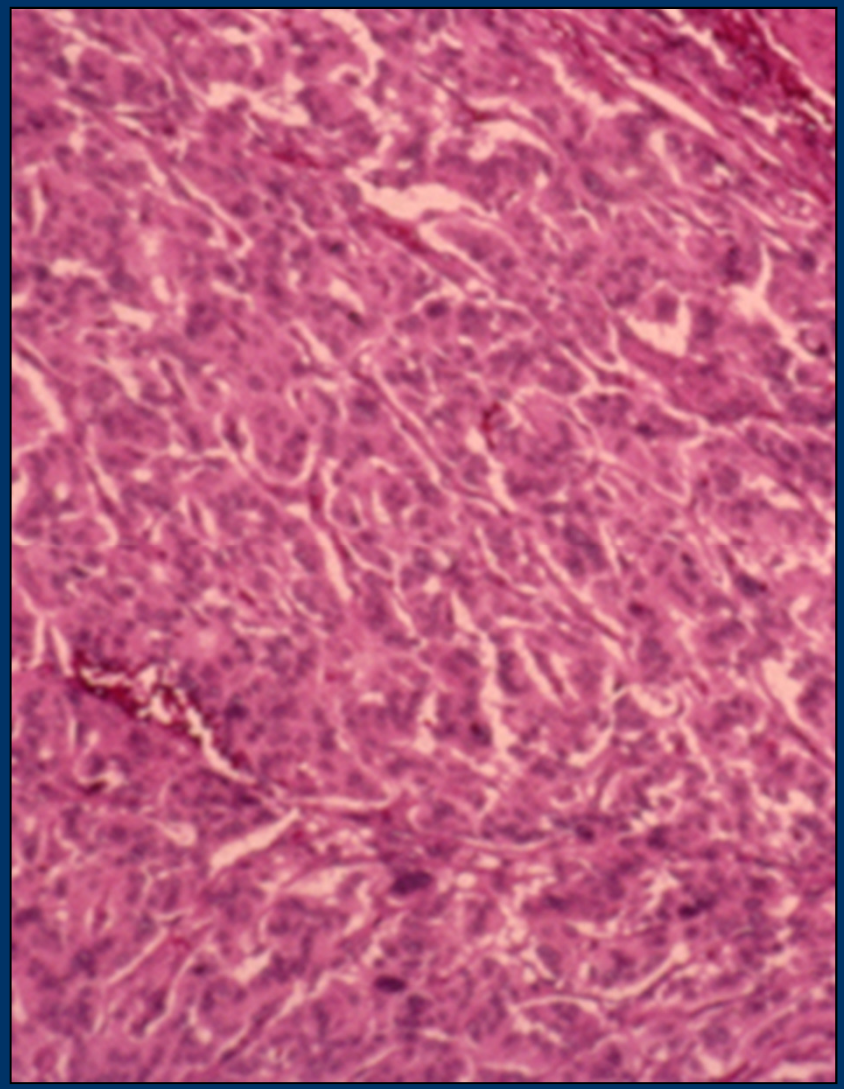

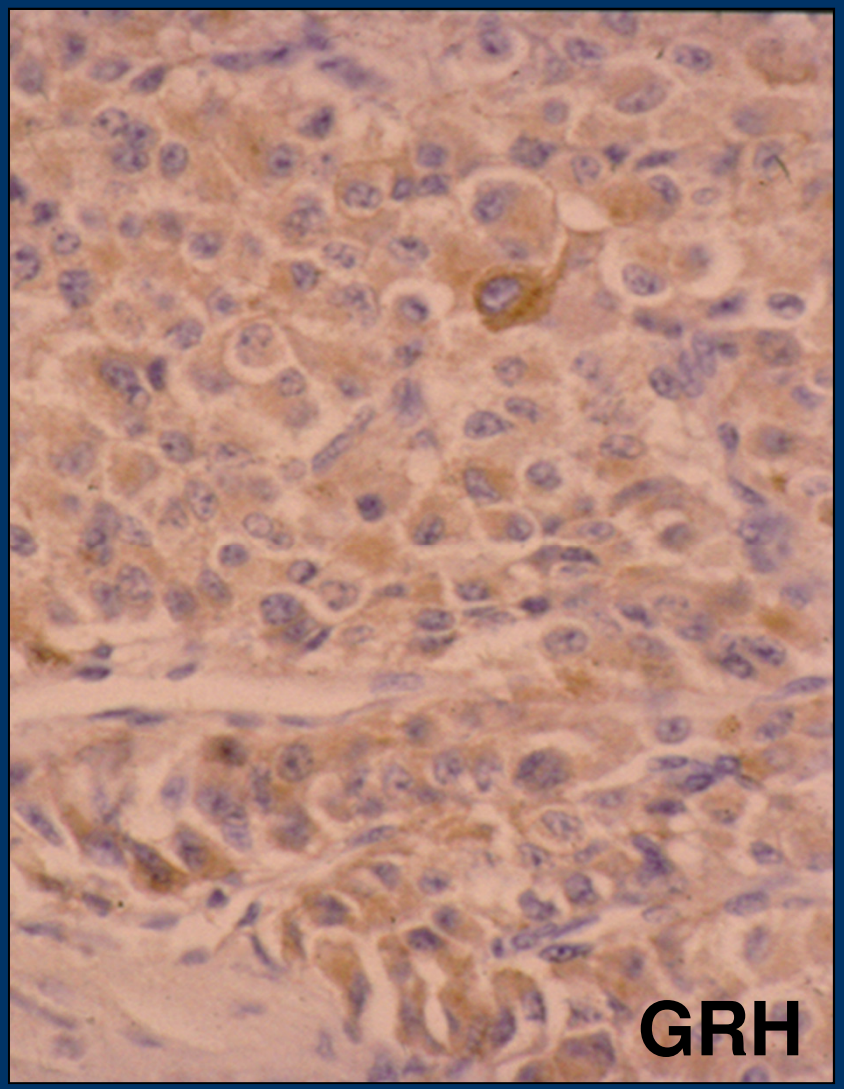

Adenoma GH e PRL

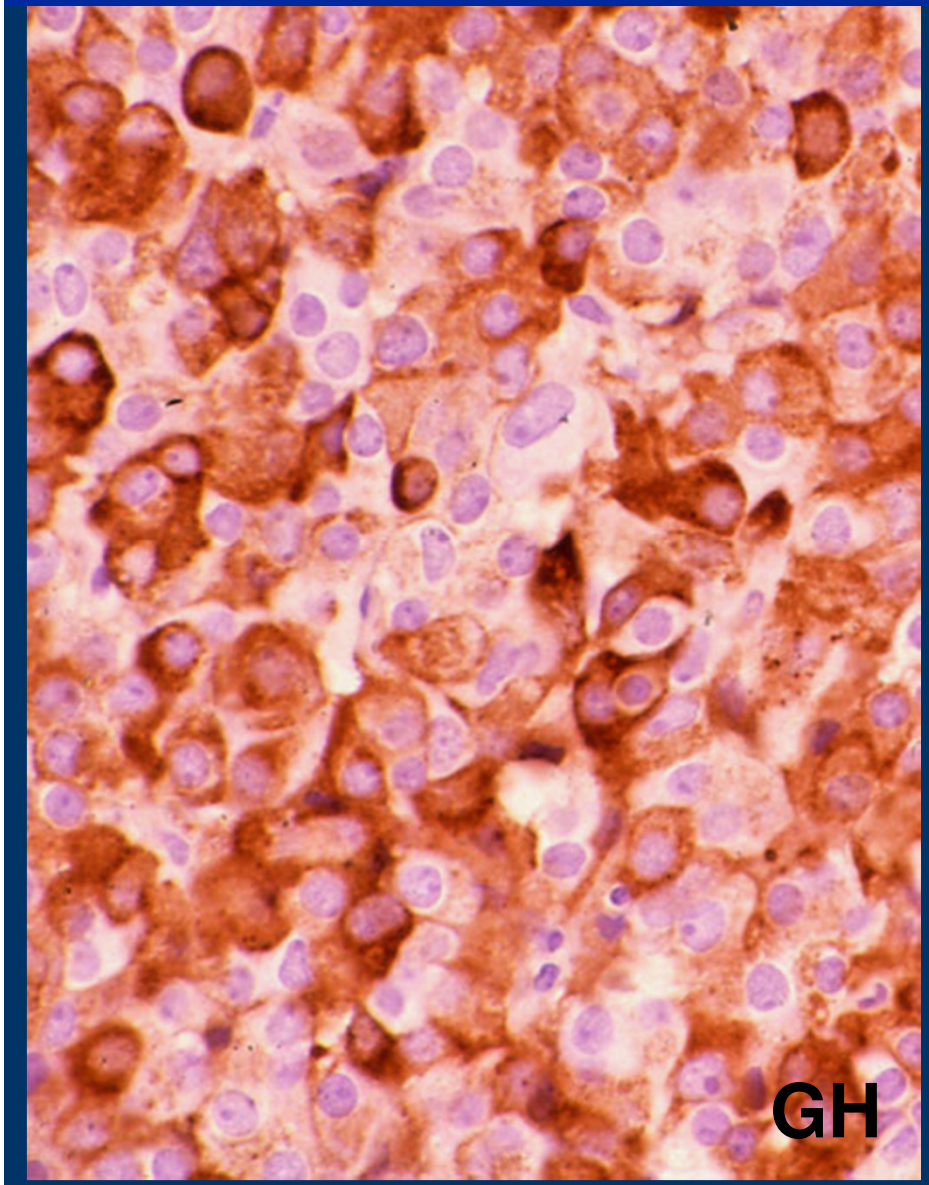

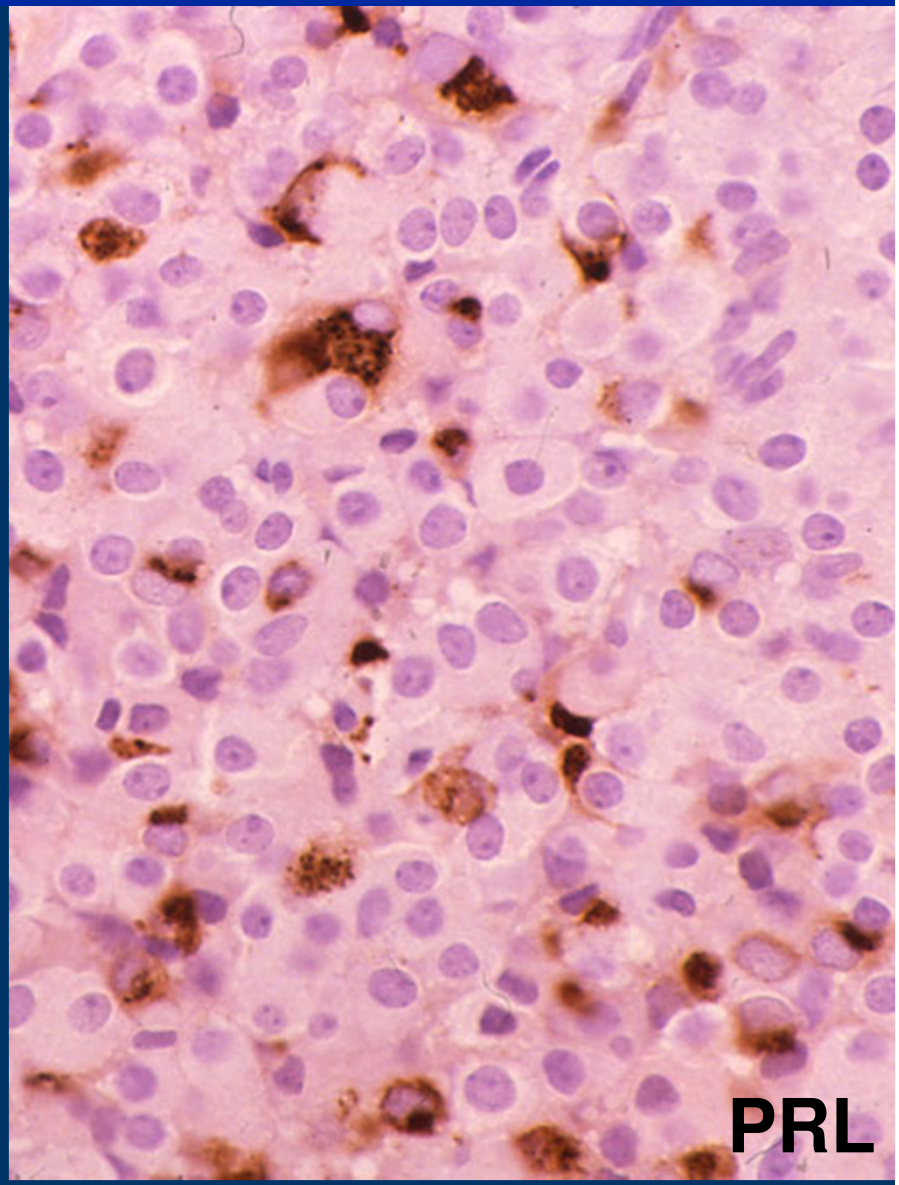

Adenoma Mamossomatotrófico

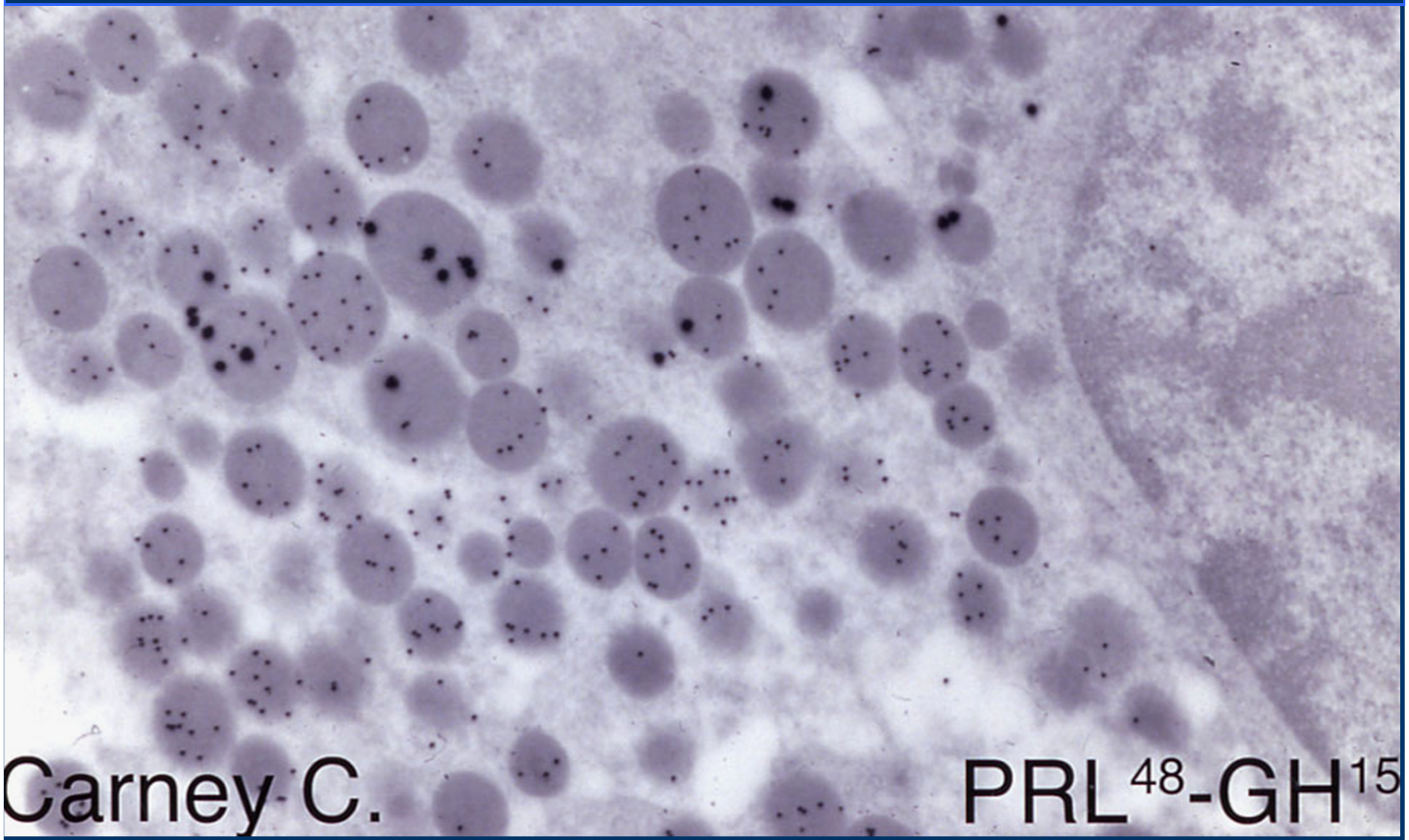

Adenomas da Hipófise

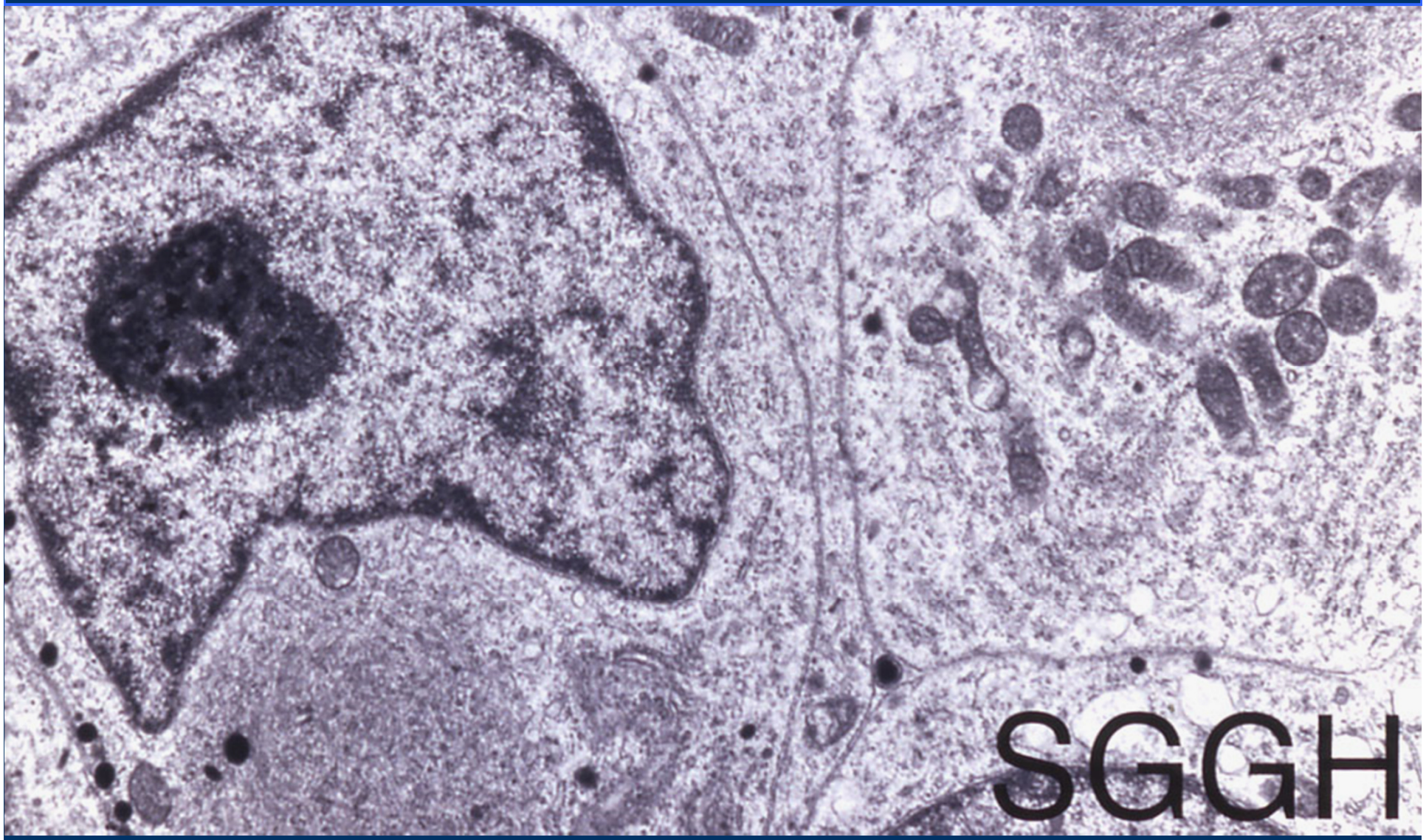

Adenomas da Hipófise

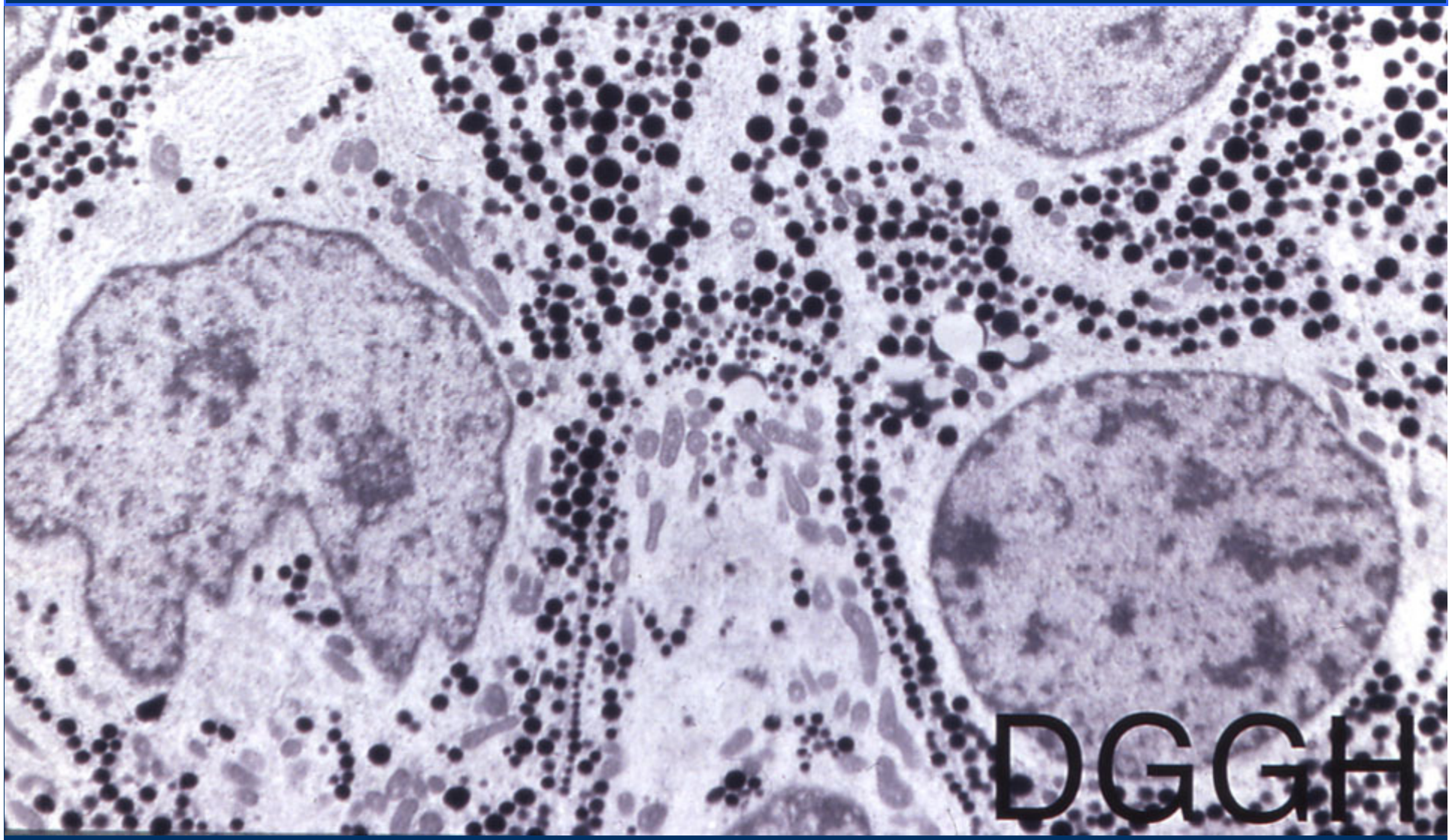

Doença de Cushing: Adenoma da hipófise

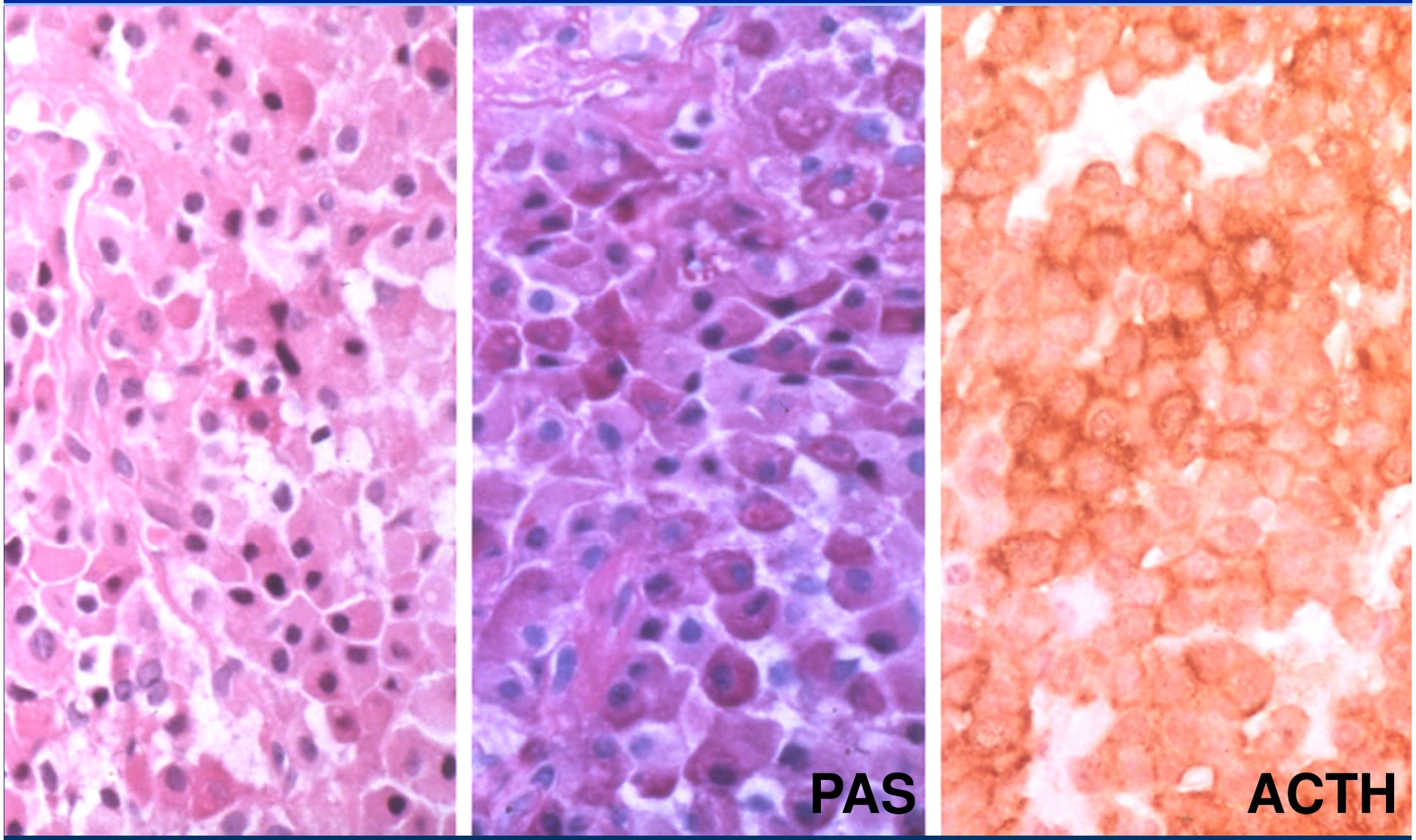

Adenomas da Hipófise

- **Corticotrofos**
  - Produzem ACTH
  - Estimula córtex da adrenal
  - Adenomas: Doença de Cushing
  - Teste da supressão por dexametasona
  - Tratamento cirúrgico

Proibido reprodução deste material

Síndrome x Doença de Cushing

- Síndrome de Cushing (*hipercortisolismo*)
  - Qualquer aumento de cortisol (exógeno, ectópico, hiperplasia/tumores da adrenal, etc.
- Doença de Cushing
  - Ou por Adenomas da hipófise ACTH+
  - Ou Tumor hipotalâmico: CRH produtor+
  - *Síndrome de Cushing ACTH-dependente*

C - **C**entral obesity, **C**lavical fat pads, **C**ollagen fibre weakness, **C**omedones (acne)

U - **U**rinary free cortisol and glucose increase

S - **S**triae, **S**uppressed immunity

H - **H**ypercortisolism, **H**ypertension, **H**yperglycemia, **H**ypercholesterolemia,

Hirsutism, **H**ypernatremia, **H**ypokalemia

I - **I**atrogenic (Increased administration of corticosteroids)

N - **N**oniatrogenic (Neoplasms)

G - **G**lucose intolerance, **G**rowth retardation

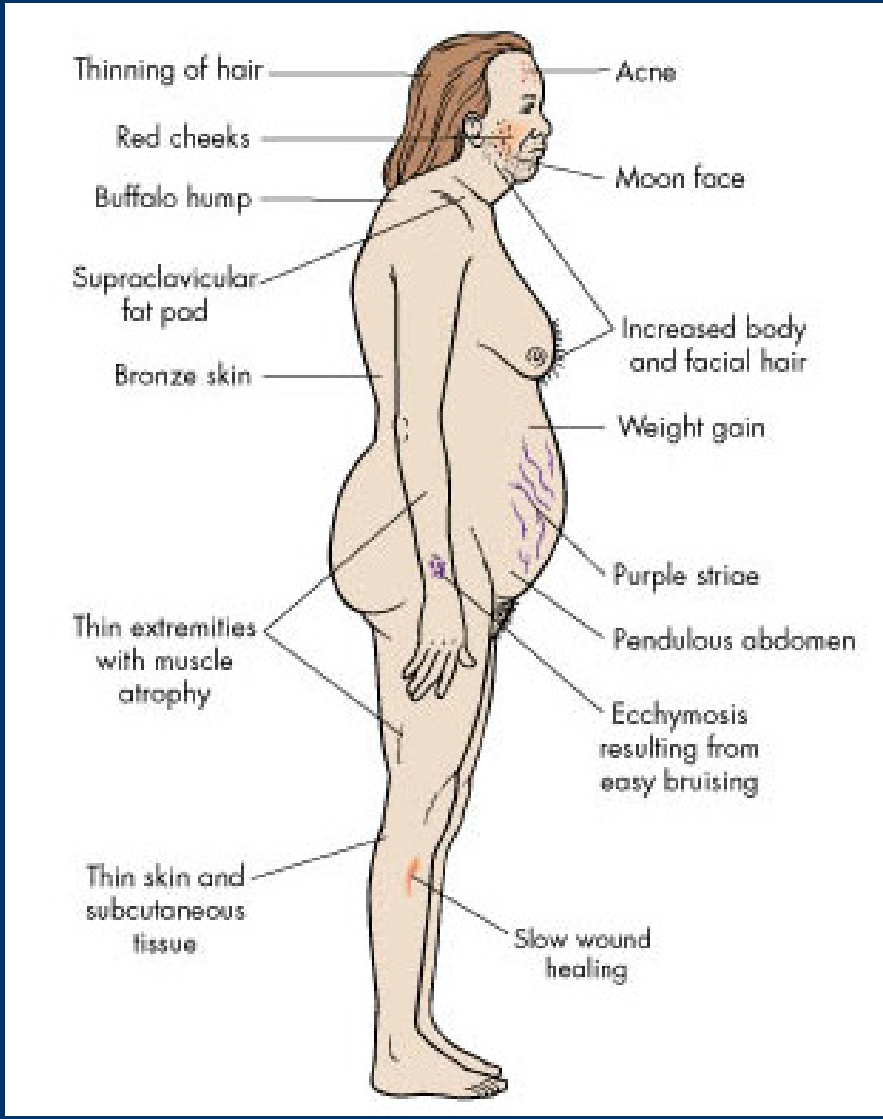
Thinning of hair
Acne
Red cheeks
Moon face
Buffalo hump
Supraclavicular fat pad
Increased body and facial hair
Bronze skin
Weight gain
Purple striae
Thin extremities with muscle atrophy
Pendulous abdomen
Ecchymosis resulting from easy bruising
Thin skin and subcutaneous tissue
Slow wound healing

Síndrome de Nelson

- Adenoma ACTH+ não detectável
- Adrenalectomia
- Perda do feedback inibitório pelo glucoCE
- Crescimento acelerado do Adenoma

Síndrome de Nelson

- é uma entidade clínica que se desenvolve após adrenalectomia bilateral para tratamento de Doença de Cushing

- quadro de hiperpigmentação cutânea, níveis elevados de ACTH plasmático e crescimento de tumor hipofisário pré-existente.

Síndrome de Nelson

Silent Corticotroph Adenoma

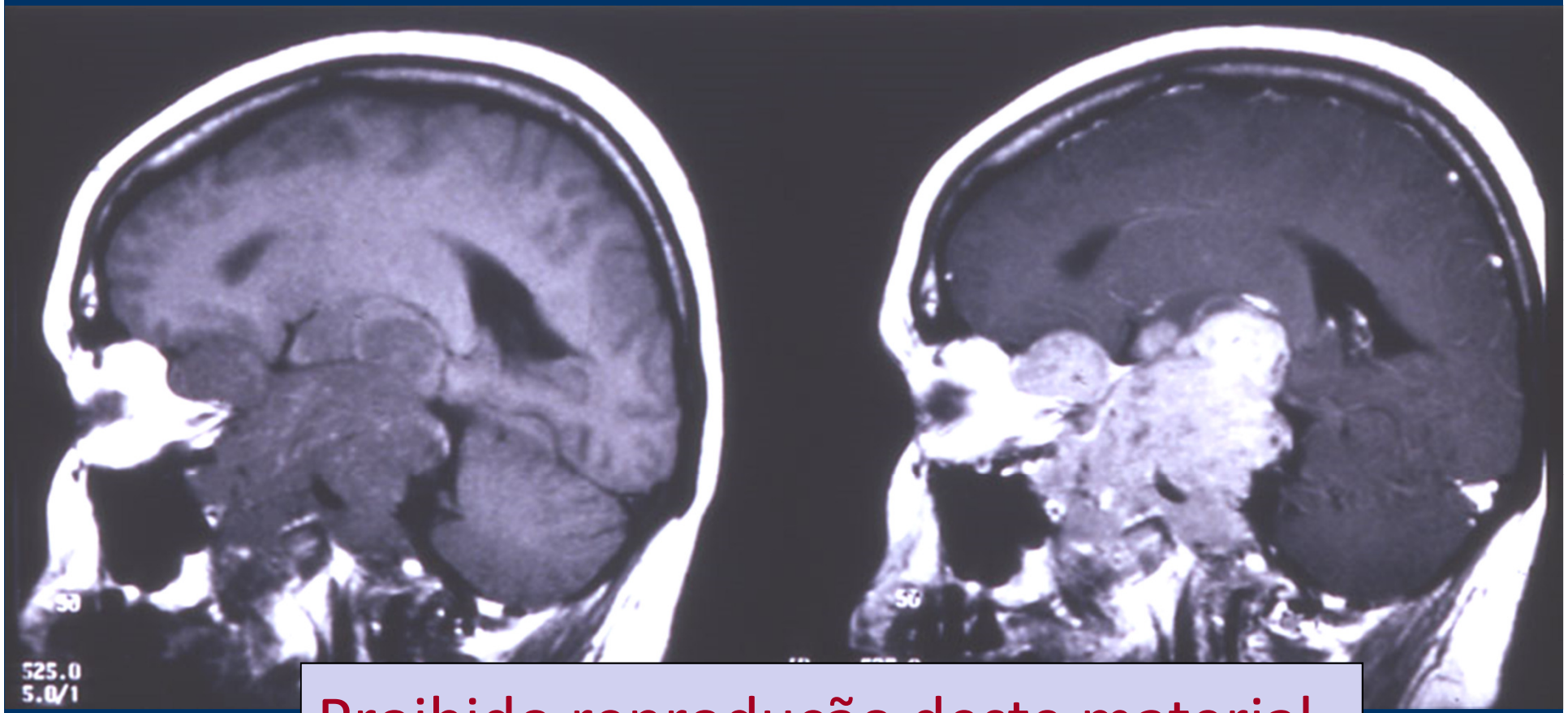

Proibido reprodução deste material

Classificação dos Tumores da Adeno-Hipófise, OMS

I. Adenomas

II. Adenomas Atípicos

III. Carcinomas

Adenomas Atípicos

- Mitoses evidentes
- IPC-Ki-67 > 3%
- p53 +

Adenomas Atípicos

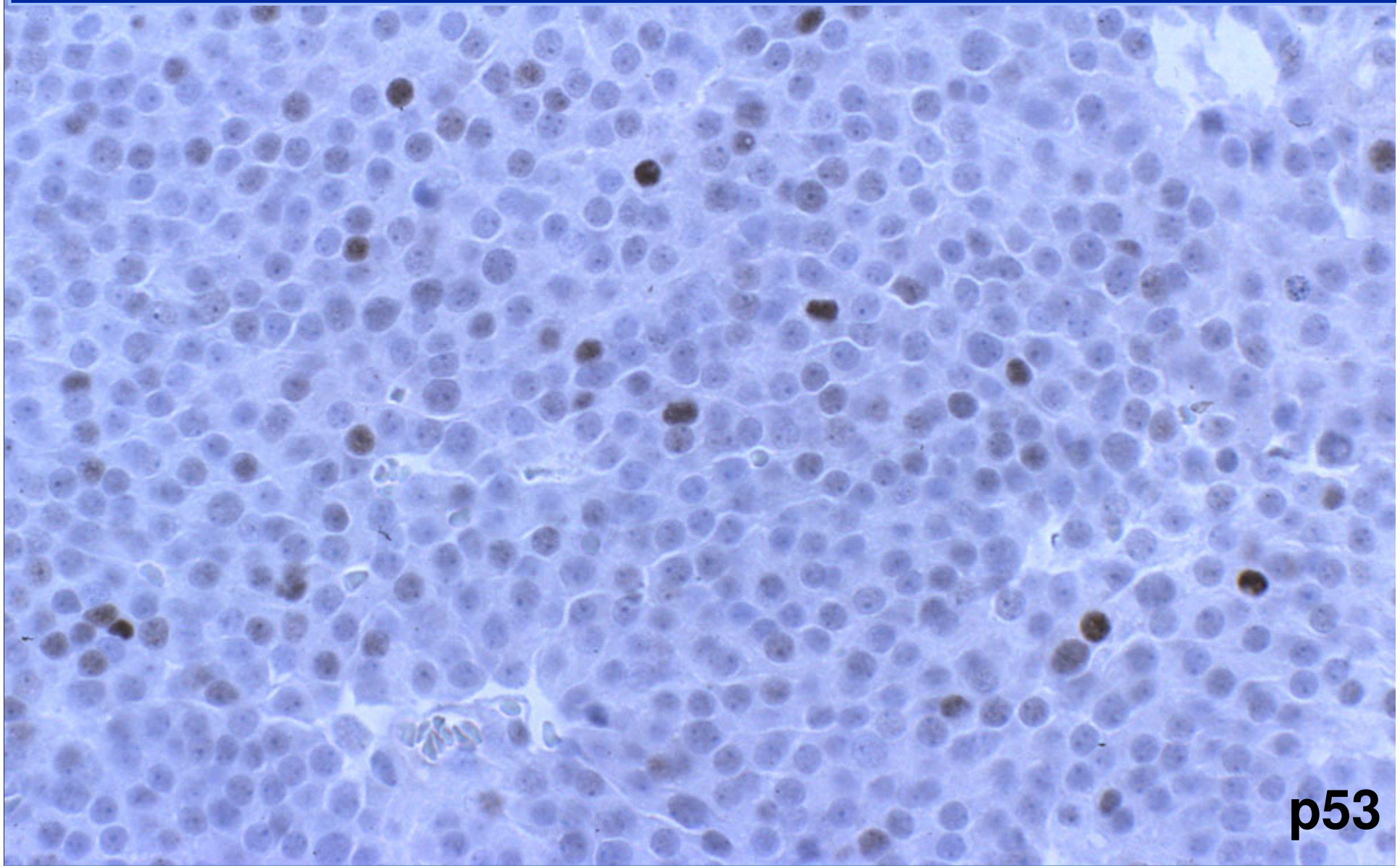

Classificação dos Tumores da Adenoipófise, OMS

I. Adenomas

II. Adenomas Atípicos

III. Carcinomas

Classificação dos Tumores da Adenoipófise, OMS

Carcinomas

- **Metástases em linfonodos, osso, fígado, etc.**

Proibido reprodução deste material

Carcinoma da Hipófise

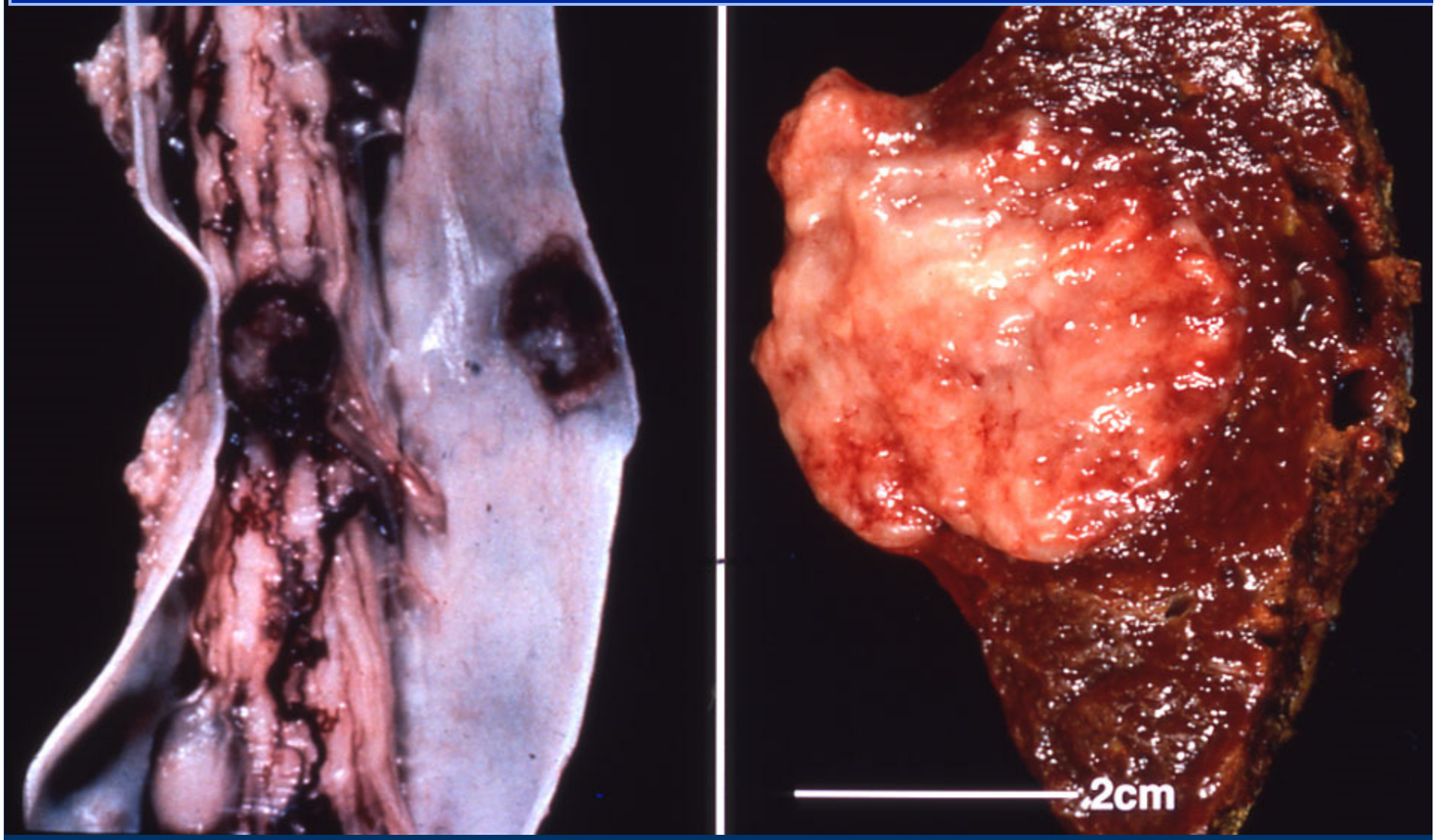

Carcinoma da Hipófise

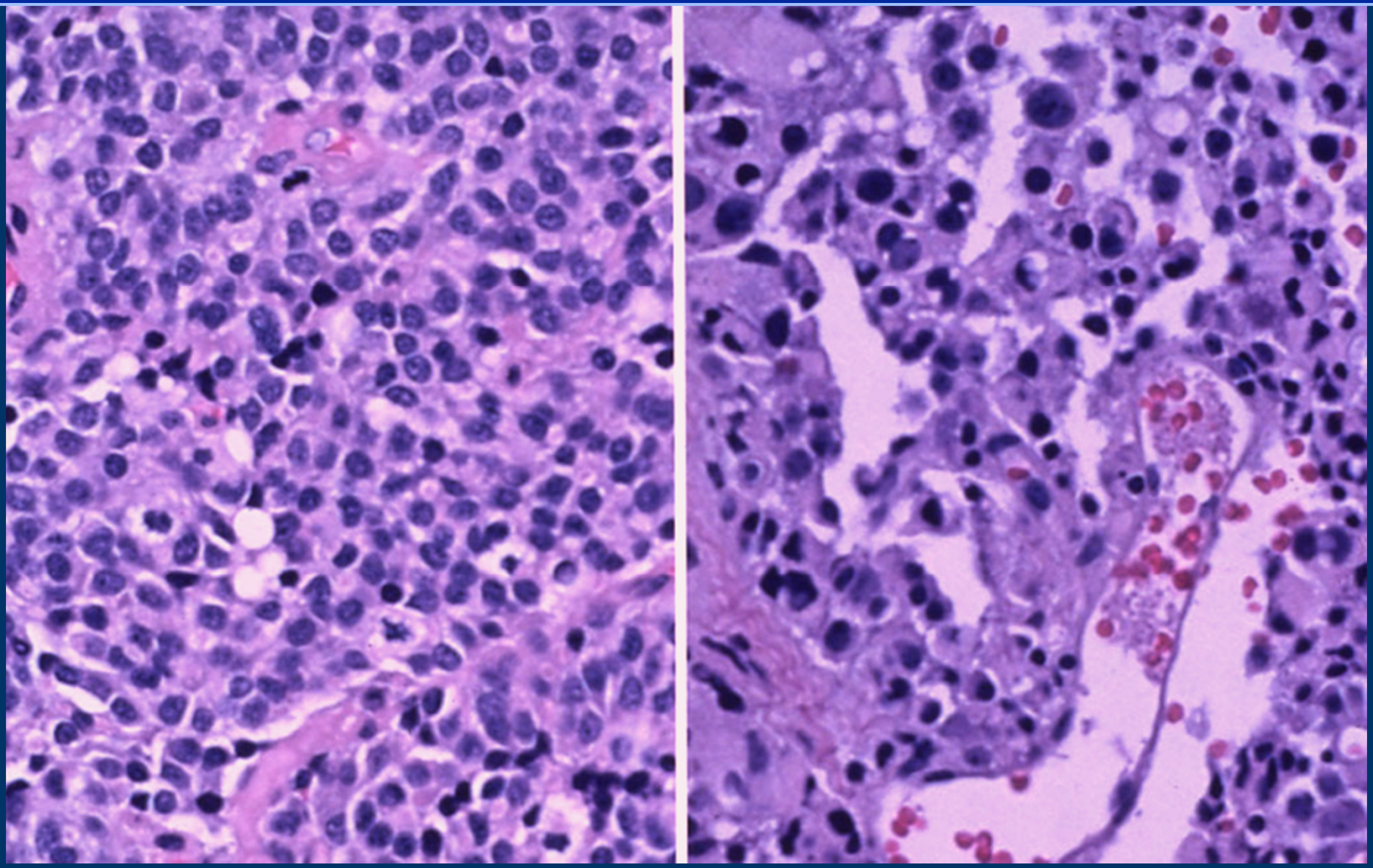

Carcinoma da Hipófise

- **Transformação malígna**

1. PRL 45%
2. ACTH 40%
3. GH 10%
4. TSH 2%

Patologia da Região Selar

1. Considerações Anatômicas e Funcionais
2. Conceitos Fundamentais
3. Hiperpituitarismo
4. **Hipopituitarismo**
5. Síndromes da Neuro-Hipófise
6. Tum

Proibido reprodução deste material

Hipopituitarismo

- Tumores compressivos
- Cirurgia e/ou radioterapia
- Apoplexia primária
- Necrose isquêmica da pituitária
  - Sínd. de *Sheehan* (necrose pós-parto)
  - Cisto da Fenda de Rathke
  - Síndrome da Sela Vazia
  - Genética

Patologia Cirúrgica da Região Selar

1. Tumorações da Hipófise
2. **Craniofaringiomas**
3. Cistos de Rathke
4. Coristomas
5. Oncocitomas
6. Tumores de Células Granulares
7. Tumores de Células Germinativas
8. Astrocitomas Pilocíticos, Meningiomas
9. Lesões Inflamatórias
10. Metástases

Craniofaringiomas

Proibido reprodução deste material

Craniofaringiomas

- *Neoplasia epitelial benigna derivada de remanescentes da bolsa de Rathke*
- 3% – 5% dos Tu intracranianos
- Tu não glial + frequente nas 1ª e 2ª décadas
- Maioria supra-selar
- Manifestações neurológicas, endócrinas e mentais

Craniofaringiomas

- Variantes
  - Adamantinomatosa
  - Papilífera
- Transformação maligna pode ocorrer

Craniofaringioma Adamantinomatoso

- + frequente
- Crianças
- Histologia (*epitélio adamantinomatoso*)
  - Epitélio escamoso com paliçada externa
  - Presença de calcificação, paliçadas, fendas de colesterol, reação gigantocelular tipo corpo estranho

Craniofaringioma Adamantinomatoso



Craniofaringioma Adamantinomatoso

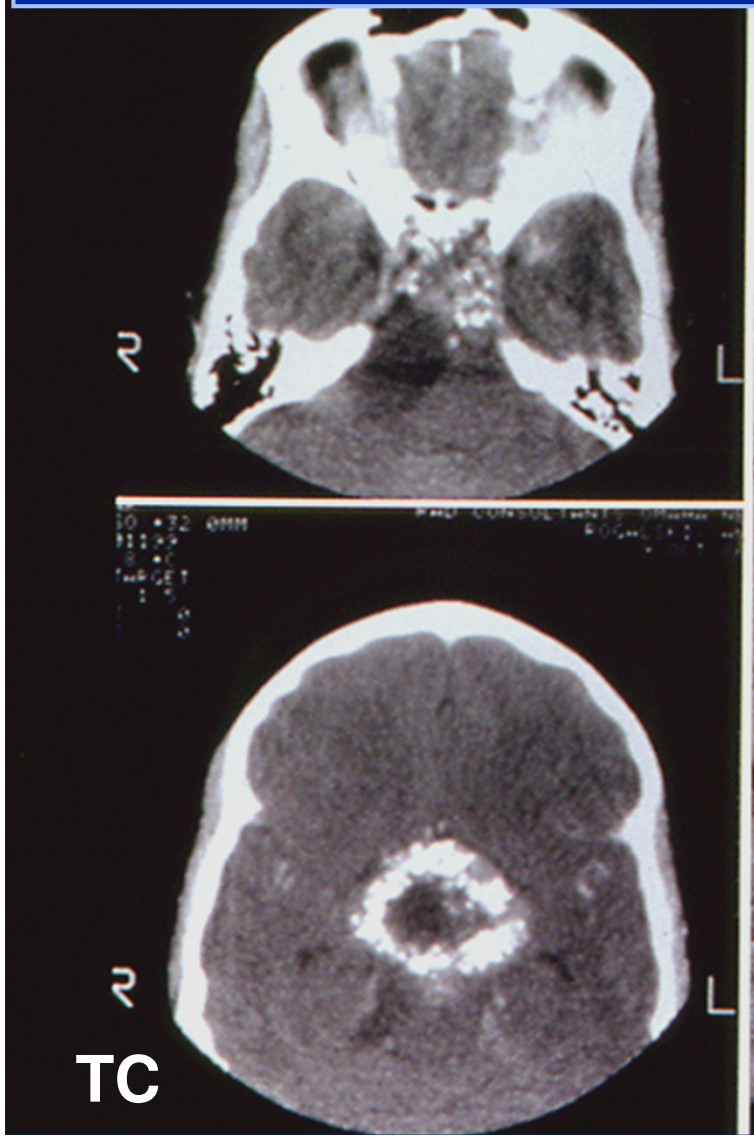

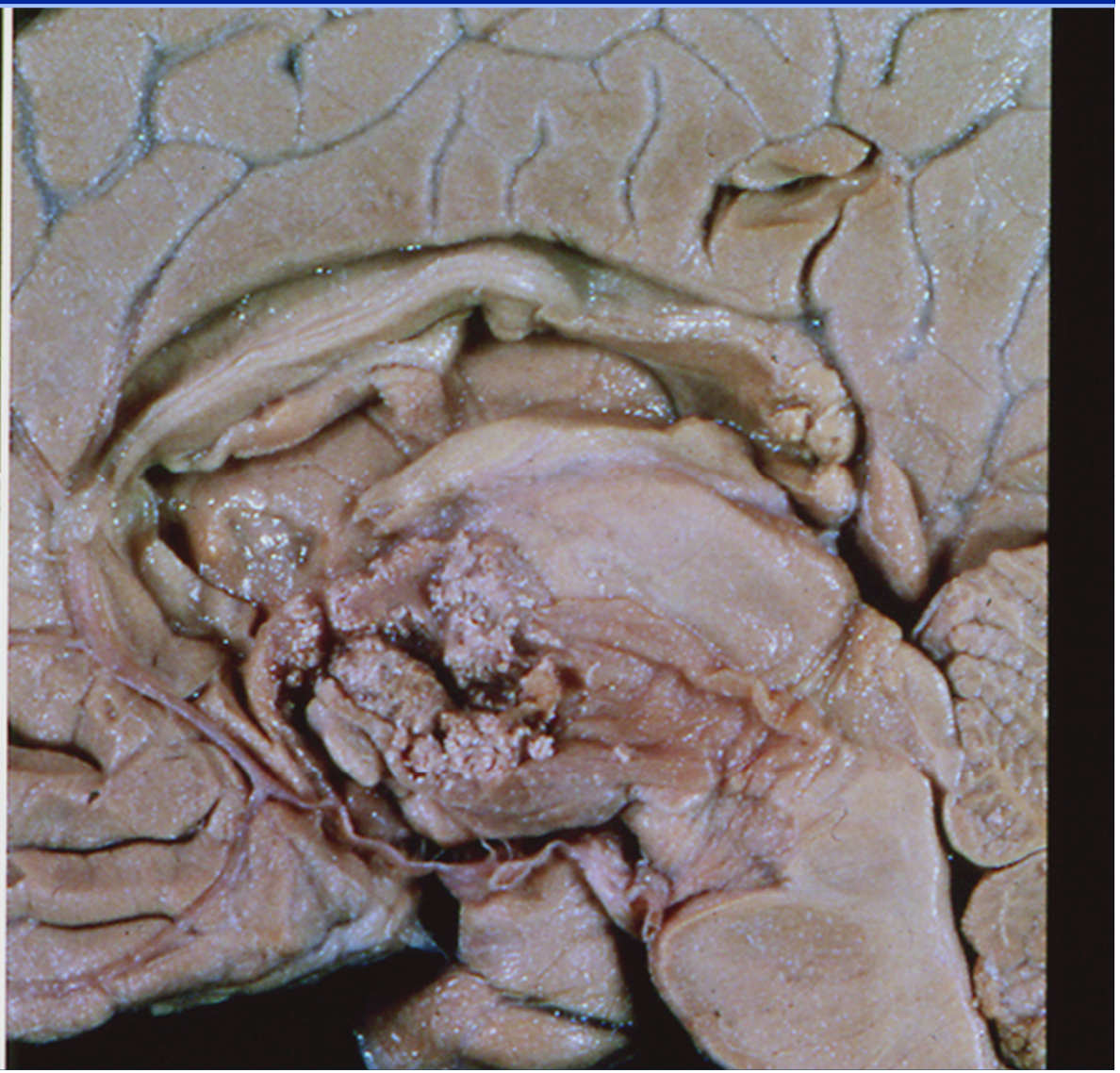

Craniofaringioma Adamantinomatoso

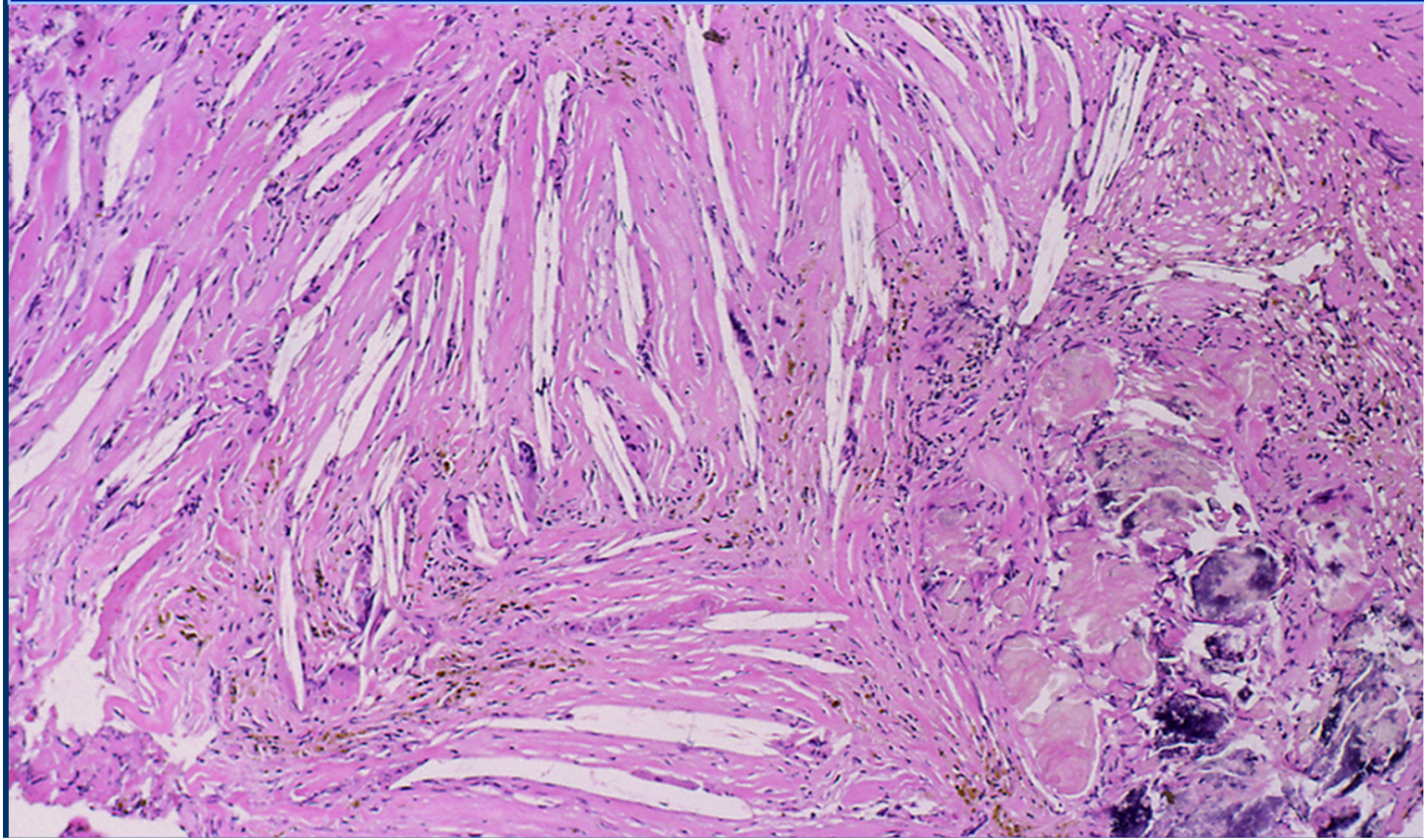

Craniofaringioma Adamantinomatoso

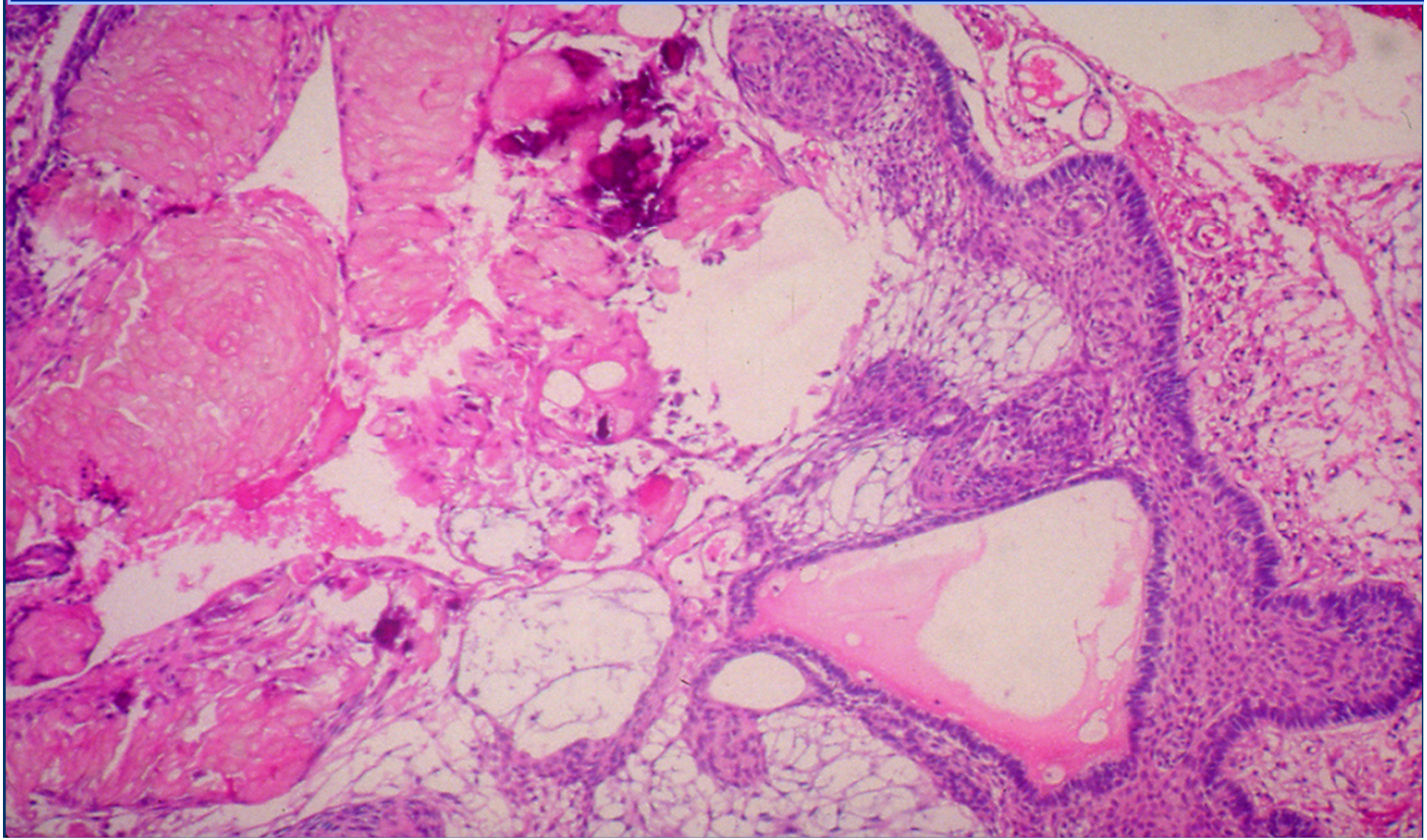

Craniofaringioma Adamantinomatoso

Proibido reprodução deste material

Craniofaringioma Adamantinomatoso

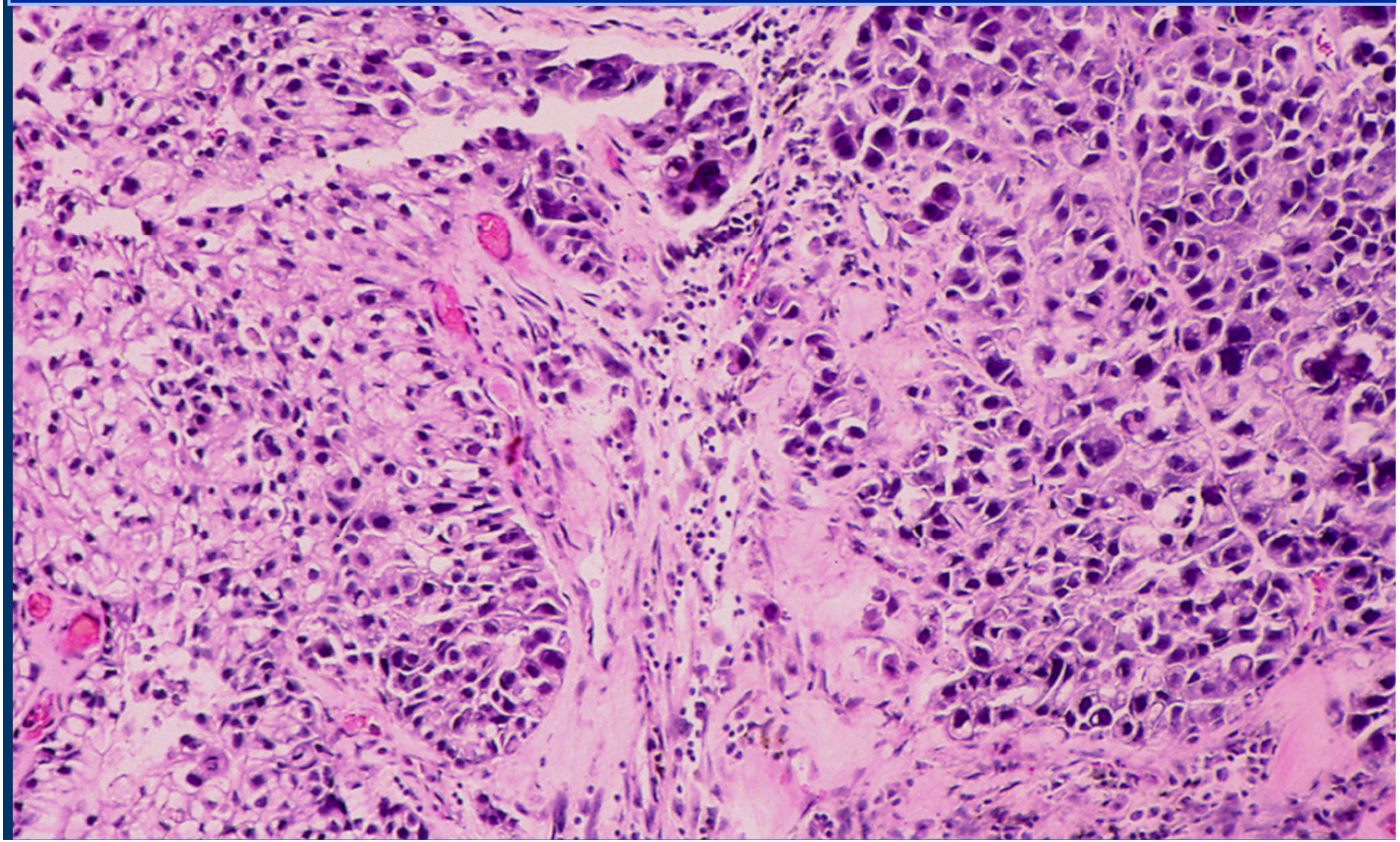

Craniofaringioma Papilífero

- 10% dos casos
- Adultos
- Histologia
  - Epitélio escamoso com pouco ou sem CK
  - ∅: calcificação, paliçadas, fendas de colesterol, reação gigantocelular
- Prognóstico
  - Melhor?

Craniofaringioma Papilífero

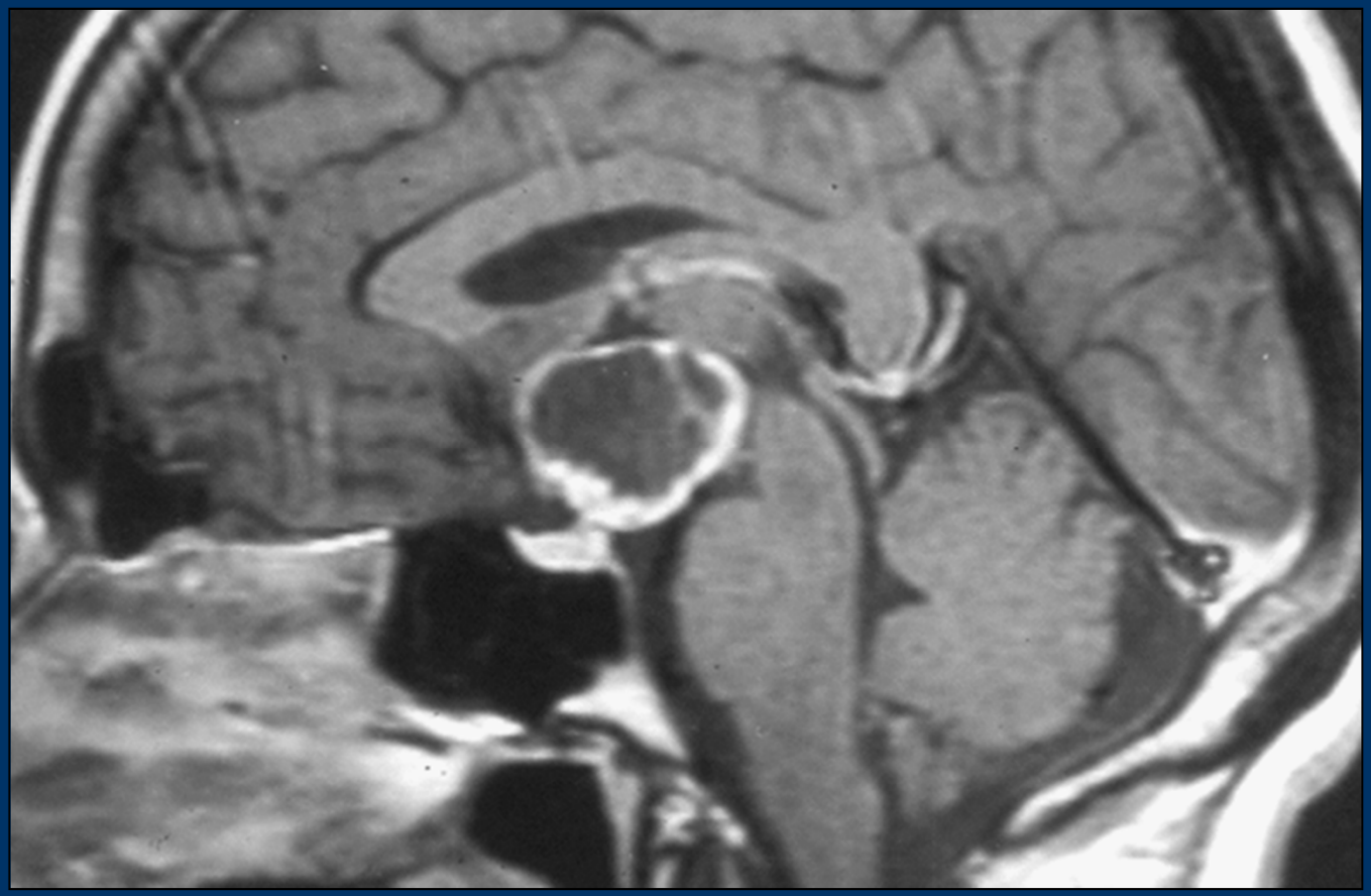

T1 + C

Craniofaringioma Papilífero

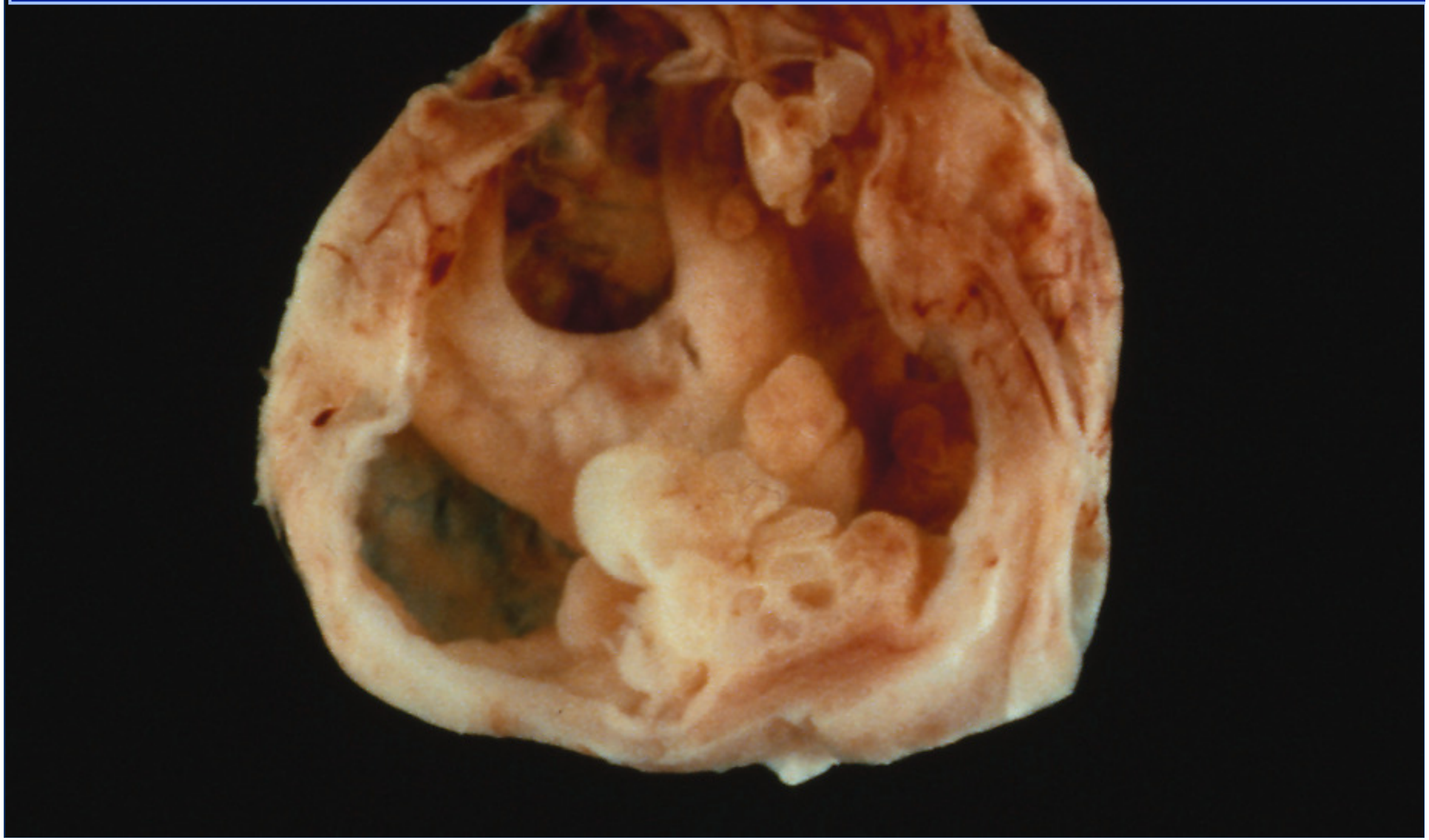

Craniofaringioma Papilífero

Proibido reprodução deste material

Craniofaringioma Papilífero

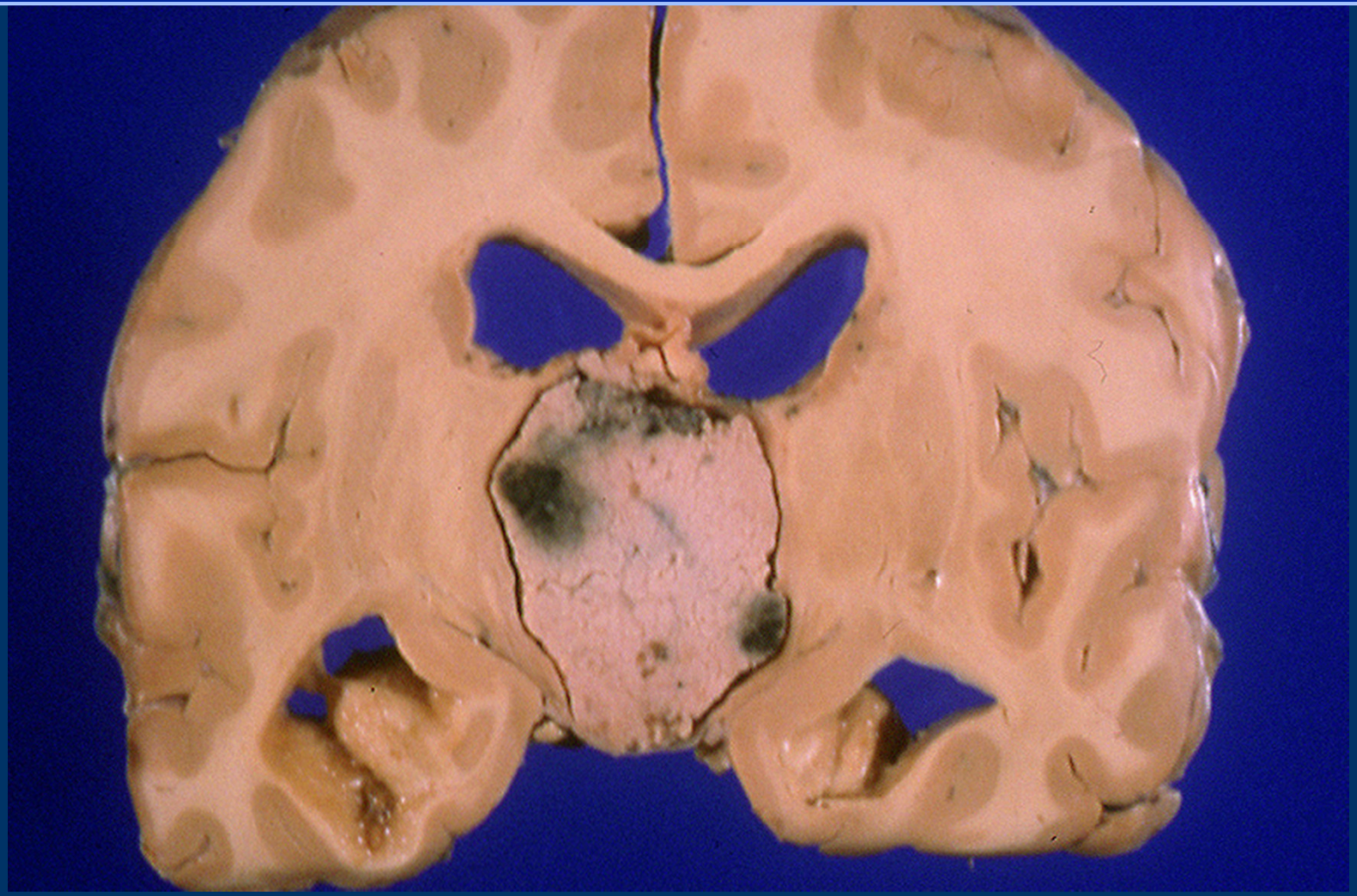

Craniofaringioma Papilífero

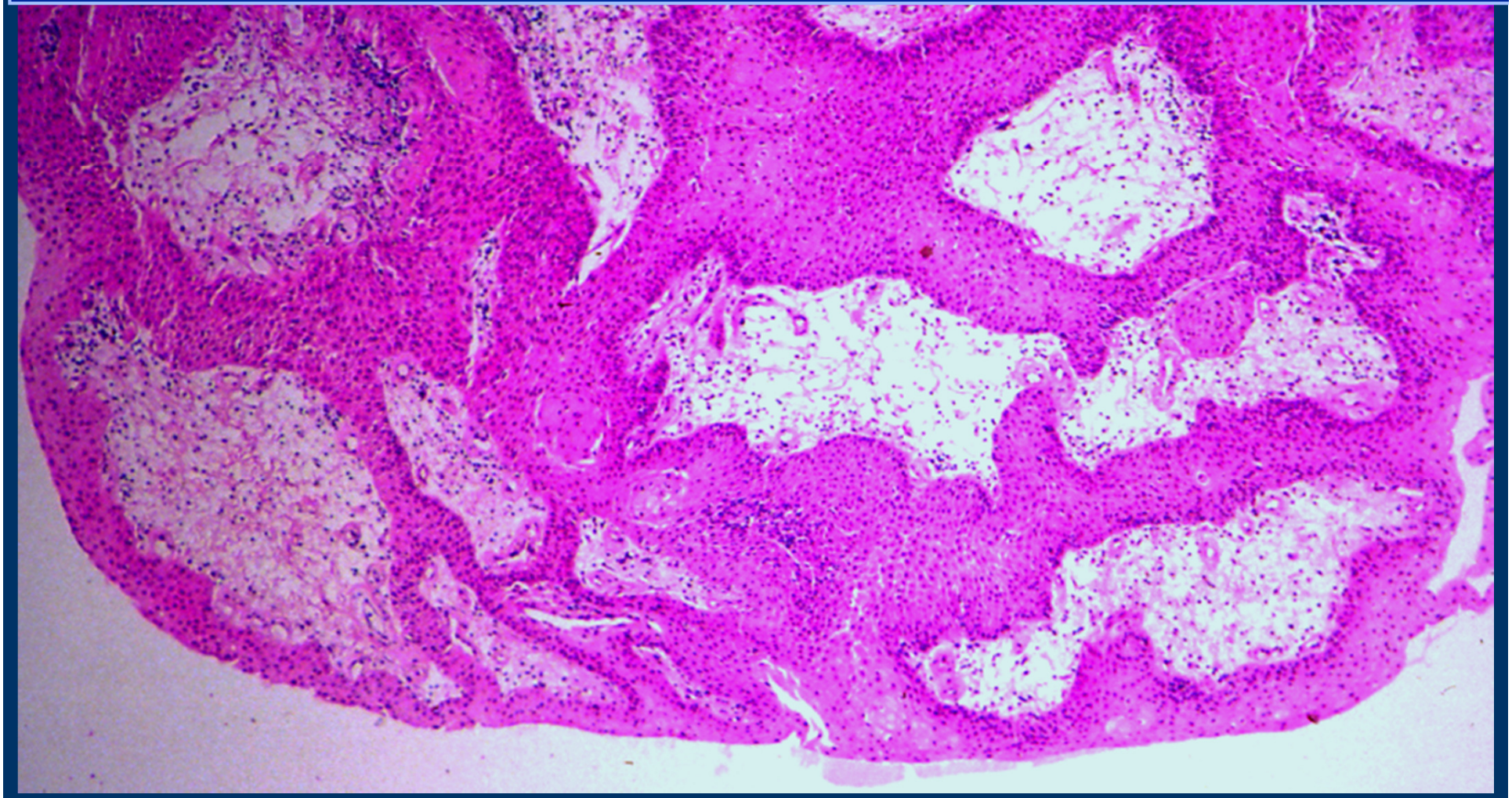

Craniofaringioma Papilífero

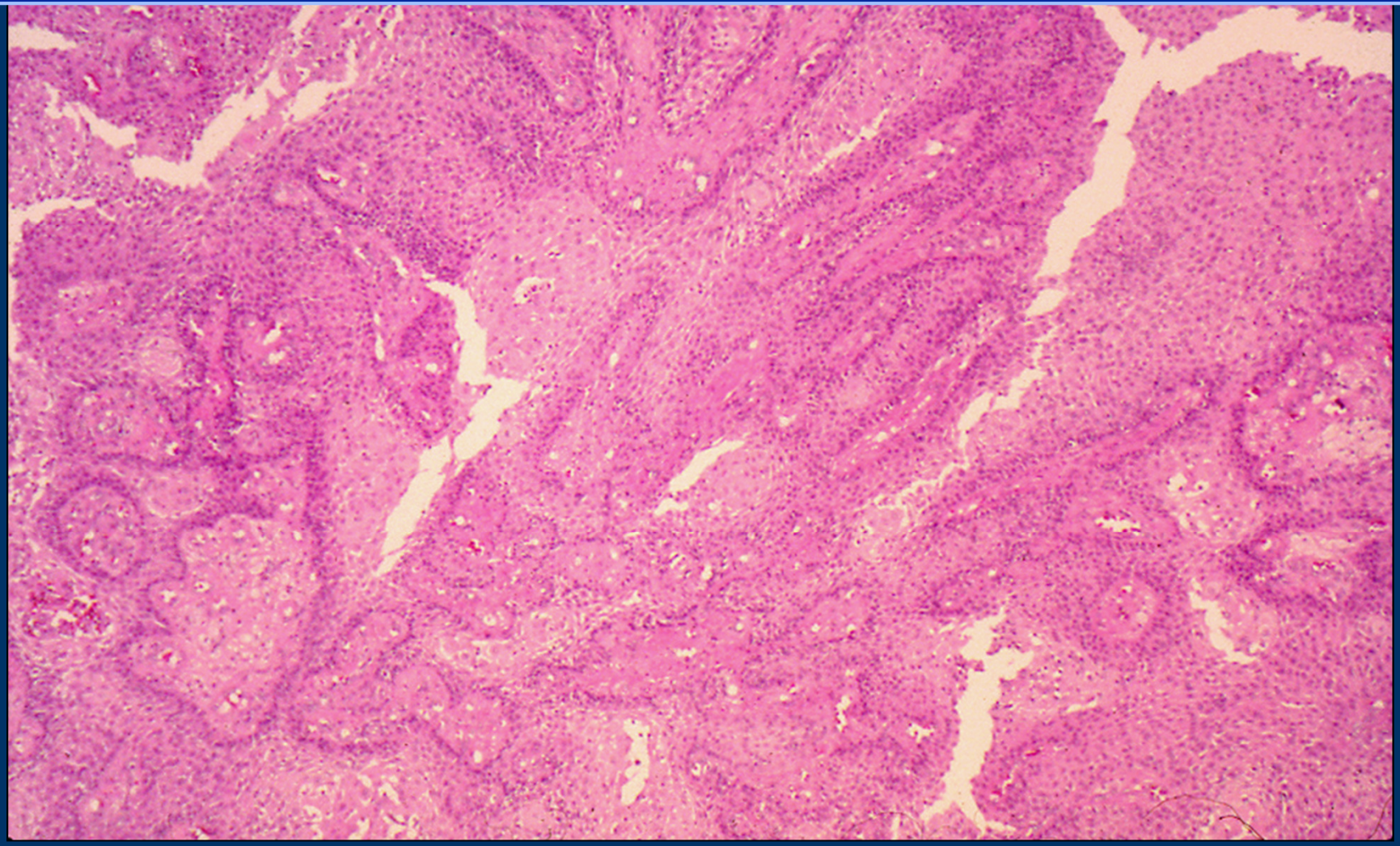

Craniofaringioma Papilífero

Proibido reprodução deste material

T1 + C

Patologia Cirúrgica da Região Selar

1. Tumorações da Hipófise
2. Craniofaringiomas
3. **Cistos de Rathke**
4. Coristomas
5. Oncocitomas
6. Tumores de Células Granulares
7. Tumores de Células Germinativas
8. Astrocitomas Pilocíticos, Meningiomas
9. Lesões Inflamatórias
10. Metástases

Cisto da Bolsa de Rathke

- *Lesão cística não neoplásica originária de remanescentes da bolsa de Rathke*
- *Lobos anterior e intermediário da hipófise*
- Mais comum em adultos
- Assintomáticos (13% - 23% em necropsias)
- Pode ocasionar distúrbios visuais ou endócrinos

Proibido reprodução deste material

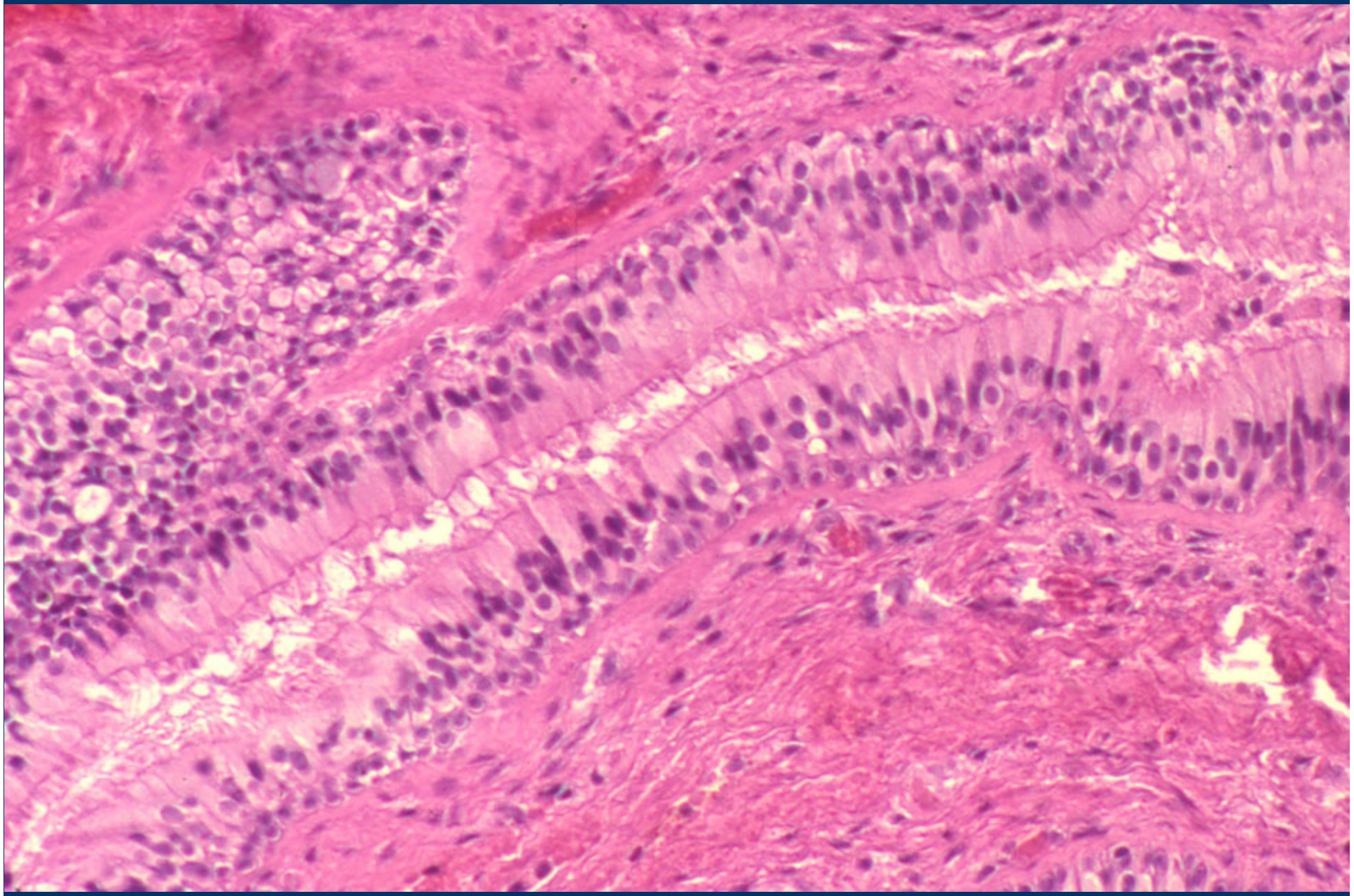

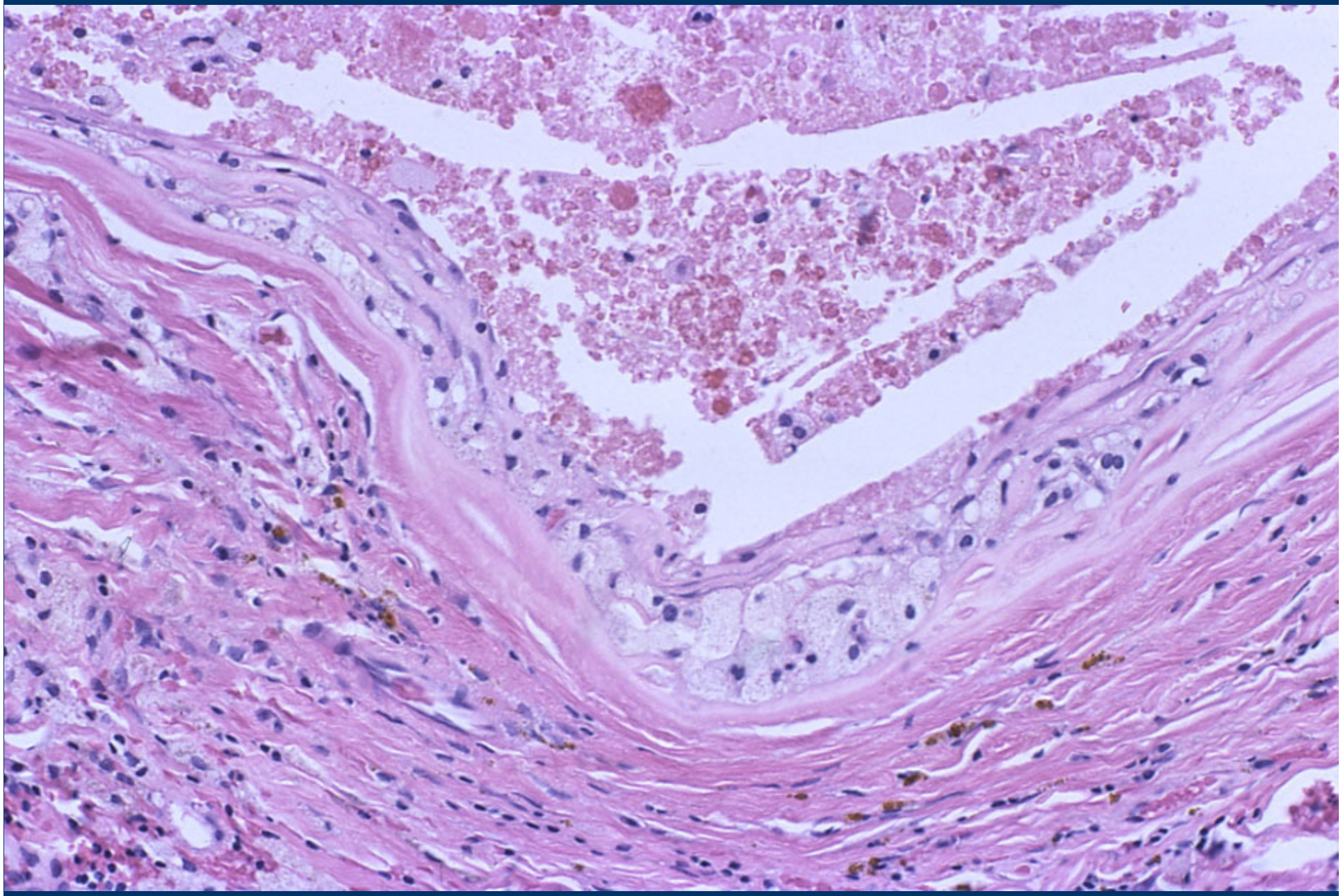

Síndrome da Sela Vazia

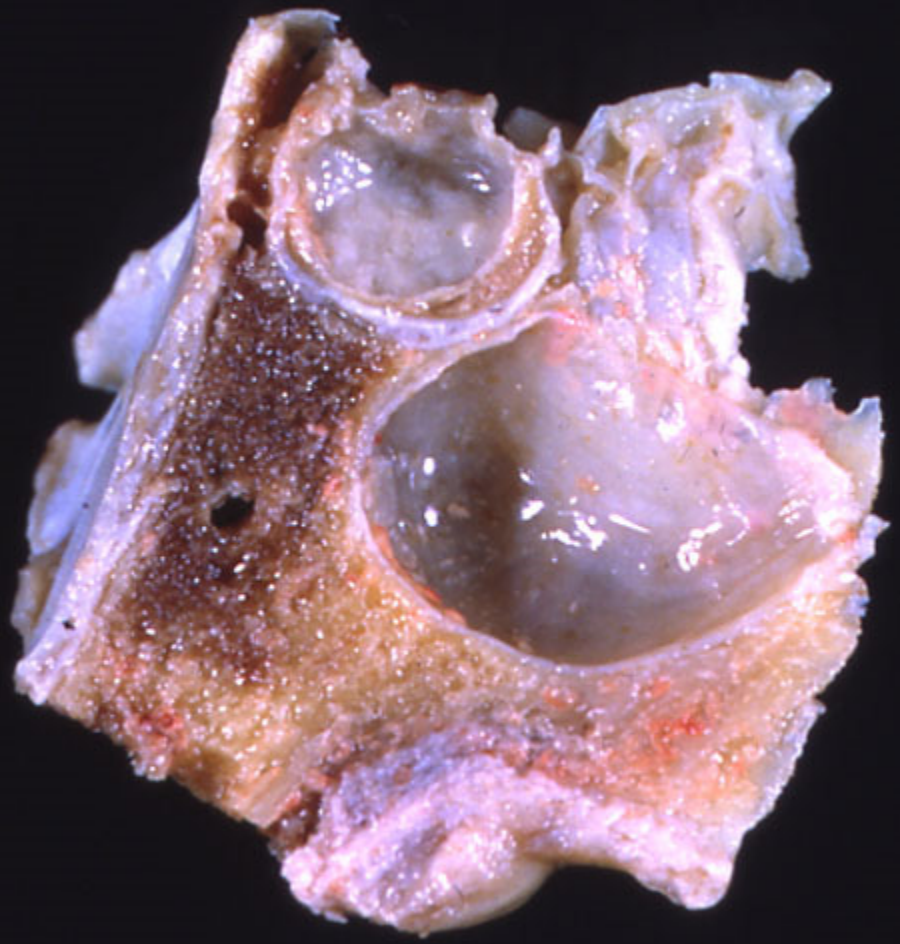

- Defeito no diafragma da sela – compressão crônica do parênquima da hipófise – atrofia progressiva da hipófise

Patologia da Região Selar

1. Considerações Anatômicas e Funcionais
2. Conceitos Fundamentais
3. Hiperpituitarismo
4. Hipopituitarismo
5. Síndromes da Neuro-Hipófise
6. Tumores Hipotalâmicos Supra-Selares

Proibido reprodução deste material